Embriología humana

Armando Valdés Valdés, Hilda María Pérez Núñez,
Ramón Enrique García Rodríguez, Antonio López Gutiérrez

Editorial Ciencias Médicas

Embriología humana

Embriología humana

Armando Valdés Valdés, Hilda María Pérez Núñez,
Ramón Enrique García Rodríguez, Antonio López Gutiérrez

ecimed
EDITORIAL CIENCIAS MÉDICAS
La Habana, 2010

Catalogación Editorial Ciencias Médicas

Embriología humana / Valdés Valdés, Armando et al.__
La Habana: Editorial Ciencias Médicas, 2010.
288 p. : il., tab.
-
-
QS 604

I. Desarrollo Embrionario y Fetal
II. Feto / embriología
III. Desarrollo Embrionario
IV. Embriología
V. Estructuras Embrionarias / embriología

1. María Pérez Núñez, Hilda coaut.
2. García Rodríguez, Ramón Enrique coaut.
3. López Gutiérrez, Antonio coaut.

Edición: Dra. Giselda Peraza Rodríguez
Diseño y emplane: DI. José Manuel Oubiña González
Ilustraciones: Lic. Blancer García Querol

ISBN 978-959-212-622-0

© Armando Valdés Valdés, Hilda María Pérez Núñez, Ramón Enrique García Rodríguez y Antonio López Gutiérrez, 2010
©Sobre la presente edición,
Editorial Ciencias Médicas, 2010

Editorial Ciencias Médicas
Centro Nacional de Información de Ciencias Médicas
Calle 23 No. 177 entre N y O, edificio Soto, El Vedado
La Habana, CP: 10400, Cuba
Correo electrónico: ecimed@infomed.sld.cu
Teléfonos: 832 5338, 838 3375

Autores

Dr. Armando Valdés Valdés
Especialista de I Grado en Anatomía Patológica
Profesor Titular
Miembro Titular de la Sociedad Científica de Ciencias Morfológicas

Dra. Hilda María Pérez Núñez
Especialista de II Grado en Embriología
Profesora Auxiliar
Miembro Titular de la Sociedad Científica de Ciencias Morfológicas
Miembro del Consejo Científico Nacional de Ciencias Morfológicas

Dr. Ramón Enrique García Rodríguez
Doctor en Ciencias Médicas
Especialista de II Grado en Embriología
Profesor Titular
Miembro Titular de la Sociedad Científica de Ciencias Morfológicas.

Dr. Antonio López Gutiérrez
Especialista de II Grado en Embriología
Profesor Auxiliar
Miembro Titular de la Sociedad Científica de Ciencias Morfológicas

Colaboradores

Lic. Blancer García Querol
Licenciado en Diseño Gráfico y Comunicación Visual

MSc. José Luís Matos Ojeda
Licenciado en Educación
Profesor Auxiliar

MSc. Livia Rosa Águila Crespo
Licenciada en Educación
Profesor Asistente

Dr. Javier Lozada García
Especialista de II Grado en Ortodoncia
Profesor Asistente
Miembro Numerario de la Sociedad Cubana de Ciencias Morfológicas
Miembro Numerario de la Sociedad Cubana de Ortodoncia

Nuestro agradecimiento a todos los compañeros que de una forma u otra han hecho posible que se culmine este trabajo y nos estimularon en su terminación, en especial, al Doctor y Profesor Armando Valdés Valdés, ejemplo de abnegación, persistencia y el alma de este libro, a todos muchas gracias.

Prólogos

Los Centros de Educación Superior tienen la misión de participar en la formación integral de los estudiantes y en el desarrollo posterior de los profesionales graduados, y, a la vez, para desempeñar estos altos fines por encargo social, deben cumplir, entre otras funciones, el de crear la literatura científica y docente que, como reflejo natural del desarrollo de su profesorado y las necesidades del proceso docente educativo de pregrado y posgrado, debe contribuir al un procedimiento progresivo de la acumulación y transmisión de los conocimientos, que permita impulsar la ciencia y la docencia hasta niveles óptimos de calidad.

El papel creativo, basado en la experiencia y formación académica, tanto específica, como general, corresponde a los profesores, quienes, en las búsquedas acuciosas de los nuevos conocimientos, en el análisis de los problemas teóricos y prácticos que requieren soluciones o respuestas novedosas y en la vocación inmanente de aportar a su institución, al país o al mundo, toda la sabiduría acumulada como producto del quehacer científico y profesoral, tienen en sus manos las capacidades, habilidades y recursos indispensables para realizar esos aportes significativos en el campo del saber en que se desenvuelven y al cual entregan sus vidas.

Es en este sentido que tiene trascendencia la labor del colectivo de autores de la presente obra, integrado por los profesores Armando Valdés Valdés, Hilda María Pérez Núñez, Ramón Enrique García Rodríguez y Antonio López Gutiérrez, todos con amplia trayectoria docente y experiencia de colaboración en este campo en universidades extranjeras. Se han unido dos generaciones de profesores, bajo la guía del Profesor Valdés, para aportarnos el fruto de años de dedicación y desvelos en la esfera de la ciencia y la docencia.

La embriología, es la rama de la biología que estudia el desarrollo del organismo a partir de la célula primitiva u óvulo, o sea, el proceso que transcurre, desde la fecundación, hasta el nacimiento. En un periodo relativamente corto de la vida se producen cambios extraordinarios que involucran moléculas y células, en una interacción acelerada para conformar las estructuras, órganos y tejidos, que finalmente forman el cuerpo de cualquier ser viviente, incluyendo el ser humano.

Esta obra, *Embriología humana,* se encarga de describir el proceso prodigioso del desarrollo embrionario y fetal, en sus dos componentes: la embriología general y la especial. La primera parte está dedicada al abordaje de la terminología descriptiva de la disciplina, los aspectos de la gametogénesis humana, el desarrollo embriológico por semanas, las membranas fetales, así como los mecanismos de la embriogénesis de modo general, las malformaciones congénitas y sus causas. La segunda parte trata sobre el desarrollo embriológico de los diferentes aparatos y sistemas del organismo, así como las principales malformaciones congénitas que pueden presentarse en cada uno.

Aspectos que se destacan en esta obra son la integración de conocimientos sobre las ciencias morfológicas y las fisiológicas, la genética y la inmunología, la farmacología y otras ramas de ciencias clínicas. Este enfoque unitario en el texto y la multiforme exposición de los procesos y fenómenos embriológicos la hacen asequible, atractiva y de interés para quienes necesitan conocer o profundizar en los estudios de embriología, como son los estudiantes y especialistas de la rama, u otros especialistas de las ciencias básicas biomédicas y ciencias clínicas médicas, que lo requieren para complementar y desarrollar enfoques particulares en sus respectivas ramas.

Otro aspecto a destacar es la combinación de los textos con las correspondientes ilustraciones, lo cual facilita la comprensión de los procesos y fenómenos que resultan complejos por su naturaleza, a la vez que devienen recursos nemotécnicos para quienes se adentran en estos estudios.

Por su concepción científica y didáctica recomendamos esta obra, convencido que es un aporte valioso a la literatura científica nacional en este campo.

Dr. Wilkie Delgado Correa
Doctor en Ciencias Médicas
Profesor Titular y Consultante
Profesor de Mérito
Universidad de Ciencias Médicas de Santiago de Cuba

La enseñanza de la disciplina Embriología humana, como ciencia morfológica, que se cursa durante los estudios preparatorios (en algunas universidades) o en el primer año (Ciclo Básico) para la mayoría de las universidades médicas del mundo ha evolucionado para dar solución a la problemática de egresar profesionales: que satisfagan las necesidades de salud de la sociedad contemporánea, con un adecuado nivel de conocimientos científicos y técnicos.

Por tal motivo, esta ciencia que estudia la prodigiosa formación del ser humano en el claustro materno, hoy día ha podido explicar, gracias a los nuevos conocimientos al nivel celular y molecular, los mecanismos morfogenéticos que dan lugar a los individuos normales o a los que presentan algunas enfermedades anatómicas, funcionales o ambas, al nacer. En este sentido, el presente texto cobra valor, ya que es valioso en numerosos datos científicos, recogidos de la más actual bibliografía reportada, sobre el papel de algunas sustancias naturales o farmacéuticas, así como de algunos elementos físicos sobre el embrión y el feto; por esto proporciona una herramienta que contribuye a la interpretación, prevención, intercepción y hasta curación de algunas anomalías congénitas, resultando útil como texto a los profesionales de la medicina en formación y como libro de consulta después de su egreso.

En el presente texto se emplean imágenes inéditas y modificadas para explicar con una excelente didáctica, propia para la disciplina en cuestión, los complejos procesos que tienen lugar durante la ontogénesis prenatal humana, facilitando la comprensión al lector, aspecto que facilita el estudio independiente de forma superior a la de otros textos especializados en la materia.

Esta ciencia, por estudiar la formación del nuevo ser humano, debe prestar gran atención a la maternidad como factor inseparable de este, para ello, de forma novedosa, en el presente libro se expresa la incidencia de distintas alteraciones del desarrollo prenatal, con relación a factores del entorno y su variación geográfica en el mundo, lo que permite dar un enfoque social a la embriogénesis, transferible a la vida en la comunidad de la madre y el feto.

Si en tiempos anteriores los métodos de estudio de la embriología se vieron ubicados solo al nivel macroscópico o, en última instancia, al citogenético, de forma muy elocuente y como otros textos sobre el tema, el presente, muestra imágenes de ultrasonidos para el diagnóstico

fetal, como apoyo a la descripción del desarrollo prenatal, lo que permite establecer el vínculo de la enseñanza de la Embriología con la práctica de la profesión.

El presente libro constituye el aporte de la basta experiencia acumulada por el colectivo de autores sobre la embriología humana, los doctores Armando Valdés Valdés, Hilda María Pérez Núñez, Ramón Enrique García Rodríguez y Antonio López Gutiérrez, quienes han dedicado a esta ciencia su labor docente e investigativa por más de 30 años, teniendo como motor impulsor al primer autor.

Les recomiendo el presente texto, que sin dudas, brindará las bases científicas sobre el desarrollo prenatal, necesarias para la formación de ulteriores habilidades tendientes a disminuir, de forma consciente, la morbilidad y mortalidad perinatal. Necesidad elemental para la salud de todos los pueblos y que constituye uno de los programas priorizados del Sistema de Salud Cubano.

Dra. Blanca Inés Soriano González
Doctora en Ciencias Médicas
Especialista de II Grado en Histología
Profesora Titular y Consultante
Universidad de Ciencias Médicas de Santiago de Cuba

Prefacio

Muchos son los cambios que han ocurrido desde que se realizó el libro de *Embriología Humana* de autores cubanos, en 1985, tanto desde el punto de vista científico, donde las explicaciones de los procesos del desarrollo llegan ahora hasta el nivel molecular, como desde la forma en que se diseñan los planes de estudio de las diferentes carreras de la salud, que incluyen contenidos de esta ciencia y que se organizan con el objetivo de que respondan al modelo pedagógico vigente, para dar respuesta a las necesidades sociales.

La formación de especialistas en las ciencias básicas se ha mantenido, cuestión que consideramos de importancia en el desarrollo de estas. Aunque el modelo pedagógico cambie, siempre existirá la necesidad del desarrollo y del conocimiento profundo de las ciencias básicas biomédicas para poder aplicarlas en otras ramas, así como nutrirse de diferentes especialidades como la genética, la patología, la teratología y otras.

Un aspecto que también consideramos de interés, consiste en que, la formación y el desarrollo de los claustros de profesores y especialistas en las diferentes ramas de las ciencias básicas, durante todos estos años, está mucho más consolidada y descentralizada en cada una de las facultades de las ciencias medicas en Cuba, lo que representa una fortaleza que permitirá que muchos libros para la enseñanza médica se puedan realizar por autores cubanos. Si este reto se pudo enfrentar en la década de los 80, por orientación de la Dirección Nacional de Docencia Superior del Ministerio de Salud Pública, en la actualidad estamos en mejores condiciones de lograrlo y mejorarlo, teniendo en cuenta los avances de las tecnologías de la informatización.

El conocimiento del desarrollo prenatal del ser humano resulta de gran importancia para poder comprender, de manera adecuada, muchas de las enfermedades que tienen que atender los futuros especialistas en medicina y estomatología. La embriología, por tanto, es una de las ciencias básicas en la formación de los estudiantes y es a ellos a quienes va dirigido este libro.

La primera parte de la obra la dedicamos a la Embriología General, en esta se abordan, en primer lugar, la terminología descriptiva de la disciplina, los aspectos de la gametogénesis humana, el desarrollo embriológico por semanas, las membranas fetales, así como los mecanismos de la embriogénesis y, finalmente, las alteraciones del desarrollo, sus causas y los principios que determinan la capacidad de acción de un agente teratógeno.

La segunda parte nos referimos al desarrollo embriológico de los diferentes aparatos y sistemas del organismo, así como, las principales malformaciones congénitas que se pueden presentar en cada uno. Se explican los procesos con un enfoque evolutivo, es profundo el contenido en cuanto a las alteraciones del desarrollo y algunas explicaciones generales del patrón geneticomolecular que lo regulan.

Como complemento del texto se presentan figuras clásicas tomadas de libros y modificadas o dibujadas por el Licenciado Blancer García, diseñador del Instituto Superior de Ciencias Médicas de Santiago de Cuba; que representan el desarrollo de los sistemas, necesarias como medio didáctico en la enseñanza y que muestran diferentes etapas del desarrollo embriológico de las estructuras.

Las microfotografías que aparecen en el desarrollo dentario pertenecen a estudios realizados, en fetos humanos, en la Facultad de Estomatología de Santiago de Cuba y aportadas por la Doctora Hilda María Pérez Núñez.

La bibliografía consultada no se expone por capítulos, consideramos necesario incluir solo los textos de consulta que se pueden encontrar en las bibliotecas de los centros docentes, tanto impresas, como en formato digital, así como la utilización de páginas Web de Embriología de Infomed, donde se habla de la historia y la personalidad de esta ciencia, de los métodos de enseñanza actuales, Glosarios de malformaciones, etc.

Los autores

Contenido

Parte I
Embriología general

Capítulo 1. Generalidades/ 1
Embriología/ 1
Subdivisiones de la embriología/ 2
Epigénesis y preformación/ 2
Valor de la embriología/ 3
Terminología descriptiva/ 3
Términos de relación / 3
Planos de corte/ 4
Procesos del desarrollo/ 5
División celular/ 5
Mitosis/ 5
Meiosis/ 5
Gametogénesis/ 6
Ovogénesis/ 7
Periodo de multiplicación/ 7
Periodo de crecimiento/ 7
Periodo de maduración/ 7
Espermatogénesis/ 10
Regulación hormonal de la espermatogénesis/ 10
Periodo de multiplicación/ 11
Periodo de crecimiento/ 11
Periodo de maduración/ 12
Periodo de metamorfosis o espermiogénesis/ 12
Comportamiento de los cromosomas durante la maduración de las células sexuales/ 13
Morfología de los gametos/ 13
Estructura del espermatozoide humano/ 13
Características del ovocito secundario/ 14
Composición del sémen/ 14
Gametos anormales/ 15
Ovocitos anormales/ 15
Espermatozoides anormales/ 15
Principales defectos por factores genéticos y cromosómicos/ 16
Anormalidades cromosómicas/ 16
Anormalidades numéricas/ 16
Anormalidades estructurales/ 17
Impronta genética/ 18
Sitios frágiles/ 18
Mutaciones genéticas/ 19
Mutación somática y en la línea germinal/ 19
Niveles mutacionales/ 19
Mecanismos morfogenéticos/ 20
Inducción/ 20
Diferenciación/ 21
Crecimiento/ 21
Migración celular/ 21
Apoptosis o muerte celular/ 22

Capítulo 2. Primeras tres semanas del desarrollo/ 23
Órganos reproductores/ 23
Órganos reproductores masculinos/ 23
Órganos reproductores femeninos/ 23
Ciclo sexual femenino/ 25
Ciclo ovárico/ 25
Ciclo uterino/ 25
Ovulación/ 27
Cuerpo amarillo / 27
Transporte de las células germinales/ 28
Transporte del ovocito/ 28
Transporte de los espermatozoides/ 28
Primera semana del desarrollo/ 29
Fecundación/ 29
Penetración de la esperma en la corona radiada/ 29
Unión y penetración a la zona pelúcida/ 29
Unión y fusión del espermatozoide a la membrana celular del óvulo/ 30
Prevención de la poliesperma/ 31
Activación metabólica del huevo/ 31
Descondensación del núcleo del espermatozoide/ 31
Completamiento de la meiosis y desarrollo del pronúcleo femenino/ 31
Contacto de los pronúcleos y mezcla de los cromosomas. Formación del huevo o cigoto/ 32
Segregación citoplasmática/ 32
Segmentación/ 32
Formación del blastocisto/ 33
Implantación/ 34
Características del endometrio en el momento de la implantación/ 34
Segunda semana del desarrollo/ 35
Observaciones clínicas/ 39
Rechazo de la concepción/ 39
Sitios anormales de implantación / 39
Blastocistos anormales/ 40
Tercera semana del desarrollo/ 40
Formación de la línea primitiva y las hojas embrionarias/ 40

Formación de la notocorda/ 41
Importancia del establecimiento de los ejes corporales/ 42
Cambios en el disco embrionario/ 42
Trofoblasto/ 43
Pedículo de fijación y alantoides/ 43

Capítulo 3. Periodo embrionario/ 45
Derivados de la capa germinativa ectodérmica/ 45
Control molecular de la diferenciación del tubo neural/ 46
Derivados de la capa germinativa mesodérmica/ 47
Mesodermo paraaxial/ 47
Diferenciación de las somitas/ 49
Mesodermo intermedio/ 49
Mesodermo lateral/ 50
Sangre y vasos sanguíneos/ 50
Derivados de la capa germinativa endodérmica/ 51
Incidencia geneticomolecular del modelaje del eje anteroposterior/ 52
Aspecto externo del embrión durante el segundo mes/ 53

Capítulo 4. Periodo fetal/ 55
Características del periodo fetal durante la gestación/ 55
Final del segundo mes y comienzo del tercero/ 56
Segundo trimestre del desarrollo/ 56
Tercer trimestre del desarrollo/ 56
Sexto mes/ 56
Noveno mes/ 56
Nacimiento/ 57
Observaciones clínicas/ 57

Capítulo 5. Placenta y membranas fetales/ 59
Desarrollo, circulación y funciones de la placenta/ 59
Trofoblasto/ 59
Citotrofoblasto/ 60
Sincitiotrofoblasto/ 60
Laguna trofoblástica/ 61
Corion y vellosidades coriónicas/ 61
Circulacion placentaria/ 63
Funciones de la placenta/ 64
Placenta a término/ 64
Barrera placentaria/ 65
Cordón umbilical/ 65
Amnios y líquido amniótico/ 66
Función del líquido amniótico/ 67
Saco vitelino/ 67
Función del saco vitelino/ 67
Alantoides/ 67
Placenta y membranas fetales en embarazos múltiples/ 67
Gemelos monocigóticos/ 67
Gemelos dicigóticos/ 69
Defectos gemelares/ 69
Clasificación/ 70
Gemelos unidos iguales / 70
Gemelos unidos desiguales / 70
Observaciones clínicas de las membranas fetales y la placenta/ 71
Eritroblastosis fetal/ 71
Mola hidatiforme/ 71
Coriocarcinoma/ 71
Hidramnios/ 71
Oligoamnios/ 71
Rotura prematura del amnios/ 71
Bandas amnióticas/ 71
Anormalidades del cordón/ 72
Cordón umbilical largo/ 72
Cordón umbilical corto/ 72

Capítulo 6. Alteraciones del desarrollo/ 73
Alteraciones generales del desarrollo/ 73
Malformaciones/ 73
Anomalías/ 73
Deformación/ 73
Interrupción/ 74
Displasia/ 74
Detención del desarrollo/ 74
Frecuencia/ 74
Recurrencia/ 74
Causas/ 74
Trastornos genéticos/ 75
Defecto genético único/ 75
Aberraciones cromosómicas/ 76
Trisomía 21 o síndrome de Down/ 76
Trisomía 13/ 76
Trisomía 18/ 77
Síndrome de Klinefelter/ 77
Triploidía (XXX o XXY)/ 77
Tetraploidía (XXXX o XXYY)/ 77
Herencia multifactorial/ 77
Errores innatos del metabolismo/ 77
Malformaciones congénitas con un componente genético fuerte/ 77
Trastornos medioambientales/ 77
Químicos, drogas, hormonas y vitaminas/ 78
Alcohol/ 78
Andrógenos/ 78
Angiotensina/ 78
Drogas/ 78
Corticoesteroides/ 78
Derivados cumarínicos/ 79
Dietilestilbestrol/ 79
Dioxina "agente naranja"/ 79
Difenilhidantoína/ 79
Antagonistas del ácido fólico/ 79

Isotretinoína "13-cis ácido retinoico"/ 79
Agentes antipsicóticos y ansiolíticos/ 79
Talidomida/ 79
Tabaco/ 79
Otros compuestos/ 79
Condiciones maternas/ 79
Diabetes materna/ 79
Malnutrición materna/ 80
Agentes infecciosos/ 80
Citomegalovirus/ 80
Herpes simple tipo I y II/ 80
Virus de la inmunodeficiencia humana/ 80
Rubéola/ 80
Toxoplasmosis/ 80
Treponema pallidum/ 80
Varicela/ 80
Hipertermia/ 80
Radiaciones/ 80
Efectos mecánicos/ 81
Bandas amnióticas/ 81
Teratogénesis/ 81
Teratogénesis mediada por el varón/ 81
Síndromes, secuencias y asociaciones/ 82
Generalizaciones de los síndromes/ 82
Principios generales de teratología/ 82
Clasificación de las anomalías/ 83
Malformaciones congénitas más frecuentes/ 83
Corrección quirúrgica/ 84
Avances en teratología/ 84
Generalizaciones en teratogénesis/ 84
Genotipo y medio ambiente/ 84
Mecanismos y manifestaciones de la teratogénesis/ 85

Parte II
Embriología especial

Capítulo 7. Sistema esquelético/ 87
Origen/ 87
Somitas/ 87
Condrogénesis/ 88
Osteogénesis/ 88
Tipos de osificación/ 89
Maduración esquelética/ 91
Articulaciones/ 92
Sinartrosis/ 92
Diartrosis/ 92
Morfogénesis del sistema esquelético/ 92
Esqueleto cefálico/ 92
Neurocráneo/ 92
Viscerocráneo/ 93
Características generales del cráneo del recién nacido/ 94
Esqueleto axial poscráneo/ 95
Columna vertebral/ 95
Costillas y esternón/ 97
Esqueleto apendicular/ 97
Anomalías congénitas del sistema esquelético/ 99
Cabeza/ 99
Acráneo/ 99
Craneosinostosis/ 99
Enanismos/ 100
Acromegalia/ 100
Microcefalia/ 100
Asimilación del atlas/ 100
Vértebras/ 100
Remanentes de la notocorda/ 101
Escoliosis/ 101
Vértebra hendida coronalmente/ 101
Vértebra hendida sagitalmente/ 101
Brevicolis congénita/ 101
Extremidades/ 101
Amelia/ 102
Polidactilia/ 102
Dislocación congénita de la cadera/ 102
Artrogriposis múltiple congénita/ 102

Capítulo 8. Sistema muscular/ 103
Musculatura esquelética/ 103
Morfogénesis del sistema muscular/ 105
Músculos de la cabeza/ 105
Músculos del tronco/ 105
Músculos de las extremidades/ 107
Músculo cardiaco/ 107
Músculo liso/ 108
Incidencia geneticomolecular del desarrollo del sistema muscular/ 108
Anomalías congénitas del sistema muscular/ 108
Ausencia parcial o completa/ 109
Distrofia miotónica/ 109
Distrofia muscular seudohipertrófica/ 109

Capítulo 9. Sistema urogenital/ 109
Sistema urinario/ 109
Pronefros/ 110
Mesonefros/ 110
Metanefros o riñón definitivo/ 111
Sistema excretor/ 111
Sistema colector o de conductos/ 112
Incidencia geneticomolecular del desarrollo del sistema renal/ 114
Cloaca/ 114
Tabicamiento de la cloaca/ 114
Seno urogenital primitivo/ 114
Uretra/ 116
Uretra masculina/ 116
Uretra femenina/ 116
Próstata/ 116

Anomalías congénitas del sistema urinario/ 117
Sistema genital/ 119
Gónadas/ 119
Cresta o pliegue genital / 120
Células germinativas primordiales o monocitos/ 120
Periodo indiferente/ 120
Periodo diferenciado/ 121
Conductos genitales/ 123
Periodo indiferente/ 123
Periodo diferenciado/ 124
Vagina/ 125
Genitales externos/ 126
Periodo indiferente/ 126
Periodo diferenciado/ 127
Observaciones clínicas del sistema genital / 128

Capítulo 10. Desarrollo de la cabeza y el cuello/ 133
Filogenia/ 133
Características generales en la formación de la región cefálica/ 133
Arcos faríngeos/ 135
Bolsas faríngeas/ 136
Hendiduras faríngeas/ 138
Incidencia geneticomolecular del desarrollo de la cabeza/ 138
Cara/ 138
Paladar secundario o definitivo/ 140
Cavidades nasales/ 141
Anomalías congénitas de la cara y el cuello/ 141
Región faríngea/ 142
Defectos craneofaciales/ 142
Hendiduras faciales/ 143
Desarrollo y crecimiento dentario/ 143
Etapas del desarrollo dentario/ 143
Etapa de yema, brote o botón epitelial/ 144
Etapa de casquete o caperuza/ 144
Etapa de campana/ 145
Etapa del folículo dental o etapa de campana tardía/ 145
Odontomorfogénesis/ 146
Formación de la corona/ 146
Formación de la raíz/ 146
Incidencia geneticomolecular en el desarrollo dentario/ 147
Erupción dentaria/ 148
Fases de la erupción dentaria/ 148
Preeruptiva/ 148
Eruptiva prefuncional (eruptiva)/ 148
Eruptiva funcional (poseruptiva)/ 149
Reemplazo dentario/ 149
Anomalías dentarias/ 149

Capítulo 11. Celoma, mesenterio y pared anterior del cuerpo/ 151
Celoma/ 151
Cavidad celómica primitiva/ 151
Cavidades pericárdica, pleurales y el diafragma/ 152
Mesenterios/ 154
Mesenterio dorsal/ 154
Mesenterio ventral/ 156
Desarrollo de la pared anterior del cuerpo/ 157
Inervación de la pared abdominal/ 157
Línea alba/ 157
Ombligo/ 157
Canal inguinal/ 157
Anomalías de la pared corporal/ 158
Esternón hendido y ectopia cordis/ 158
Onfalocele y gastrosquisis/ 158
Hernia diafragmática congénita/ 158
Hernia hiatal/ 158

Capítulo 12. Sistema digestivo/ 159
Intestino primitivo/ 159
Intestino anterior/ 160
Porción cefálica o faríngea/ 160
Porción caudal del intestino anterior/ 162
Intestino medio/ 165
Intestino posterior / 167
Incidencia geneticomolecular en el desarrollo del tubo digestivo/ 167
Anomalías congénitas del sistema digestivo/ 168

Capítulo 13. Sistema respiratorio/ 173
Divertículo respiratorio / 173
Laringe/ 174
Tráquea, bronquios y pulmones/ 174
Maduración pulmonar/ 176
Fluido del pulmón fetal/ 177
Surfactante alveolar/ 178
Incidencia geneticomolecular en el desarrollo del sistema respiratorio/ 178
Anomalías en el desarrollo del sistema respiratorio/ 179

Capítulo 14. Sistema cardiovascular/ 181
Filogenia del sistema cardiovascular/ 181
Angiogénesis/ 181
Desarrollo del corazón/ 182
Formación del área cardiogénica/ 182
Aspecto externo/ 183
Desarrollo del tubo cardiaco/ 183
Formación y evolución del asa cardiaca/ 184
Desarrollo del seno venoso/ 184
Aspecto interno/ 187

Tabicamiento cardiaco/ 187
Tabicamiento auricular/ 187
Tabicamiento del canal auriculoventricular/ 188
Tabicamiento del tronco arterioso y del cono o bulbo cardiaco/ 189
Tabicamiento ventricular/ 190
Incidencia geneticomolecular del desarrollo cardiaco/ 191
Papel de la cresta neural/ 192
Desarrollo vascular/ 192
Sistema arterial/ 192
Arcos aórticos/ 193
Arterias vitelinas y umbilicales/ 195
Sistema venoso/ 195
Venas vitelinas u onfalomesentéricas/ 195
Venas umbilicales o alantoideas/ 196
Venas cardinales/ 196
Vasos coronarios/ 198
Circulación fetal/ 198
Cambios en la circulación posnatal/ 199
Desarrollo del sistema linfático/ 200
Malformaciones congénitas del sistema cardiovascular/ 200
Cardiopatía hipertrófica familiar/ 202
Trastornos de lateralidad del desarrollo cardiaco/ 202
Síndrome de QT largo congénito/ 202
Anormalidades del asa cardiaca/ 202
Anormalidades de las almohadillas endocárdicas/ 202
Defecto del tabicamiento interauricular/ 202
Cierre prematuro del agujero oval/ 203
Canal auriculoventricular persistente/ 203
Defecto del cierre del *ostium primum*/ 203
Atresia tricuspídea/ 203
Defectos del tabicamiento interventricular/ 204
Defectos del tabicamiento troncoconal/ 204
Transposición de los grandes vasos/ 205
Estenosis valvular aórtica y pulmonar/ 205
Ectopia cordis/ 206
Defectos del sistema arterial/ 206
Defectos del sistema venoso/ 207
Desarrollo del sistema hematopoyético/ 207
Desarrollo de la inmunidad/ 210
Inmunidad específica/ 210
Inmunidad inespecífica/ 211
Interrelación maternofetal/ 211
Ictericia neonatal/ 211
Enfermedad hemolítica del recién nacido / 211
Hidropesía fetal/ 211
Anemia falciforme/ 212
Talasemia/ 212

Capítulo 15. Sistema nervioso/ 213
Filogenia del sistema nervioso/ 213
Inducción en la formación del sistema nervioso/ 214
Desarrollo y morfogénesis del tubo neural/ 214
Neuralización/ 216
Neuralización primaria/ 216
Neuralización secundaria/ 216
Histogénesis de sistema nervioso/ 217
Células del tejido nervioso/ 218
Médula espinal/ 221
Mielinización/ 221
Mielinización de la médula espinal/ 221
Mielinización del encéfalo/ 221
Anomalías clínicas en el desarrollo de la médula espinal/ 223
Defectos de tubo neural al nivel de la médula espinal/ 223
Espina bífida/ 223
Espina bífida oculta/ 223
Espina bífida abierta/ 223
Encéfalo/ 224
Mielencéfalo/ 224
Vista de la cara dorsal/ 224
Placa basal/ 224
Placa alar/ 225
Metencéfalo/ 226
Placa basal/ 226
Placa alar/ 227
Puente o protuberancia/ 227
Cerebelo/ 227
Techo del cuarto ventrículo/ 230
Mesencéfalo/ 230
Placa basal/ 231
Placa alar/ 231
Diencéfalo/ 231
Placa del techo/ 231
Placa alar/ 231
Glándula pituitaria o hipófisis/ 233
Telencéfalo/ 233
Rinencéfalo/ 234
Cuerpo estriado/ 234
Corteza cerebral/ 235
Comisuras/ 236
Anomalías congénitas del encéfalo/ 238
Prevención/ 239
Defectos del tubo neural en el encéfalo/ 239
Sistema nervioso periférico/ 241
Sistema nervioso cerebroespinal/ 241
Nervios raquídeos/ 241
Plexos nerviosos/ 241
Nervios craneales/ 241
Sistema nervioso autónomo o vegetativo/ 242
Sistema nervioso simpático/ 243
Sistema nervioso parasimpático/ 243
Sistema cromafín/ 243
Glándulas suprarrenales/ 243

Capítulo 16. Órganos de los sentidos especiales/ 245
Desarrollo del ojo/ 245
Vesículas ópticas/ 245
Derivados de la cúpula óptica/ 246
Cristalino/ 247
Cuerpo o humor vítreo/ 247
Nervio óptico/ 248
Túnicas del ojo/ 248
Estructuras accesorios del ojo/ 249
Anomalías congénitas/ 249
Desarrollo del oído/ 250
Oído interno/ 251
Vesícula auditiva u otocisto/ 251
Porción coclear/ 252
Porción vestibular/ 253
Oído medio/ 254
Caja del tímpano y trompa de Eustaquio/ 254
Huesecillos/ 254
Oído externo/ 255
Conducto auditivo externo/ 255
Pabellón auricular/ 256
Anomalías congénitas/ 257

Capítulo 17. Sistema tegumentario/ 259
Piel/ 259
Epidermis/ 259
Dermis/ 261
Anexos de la piel/ 261
Formaciones pilosas/ 261
Glándulas sebáceas/ 262
Glándulas sudoríparas/ 262
Glándulas mamarias/ 262
Uñas/ 263
Malformaciones congénitas/ 263

Parte I. Embriología general

Capítulo 1

Generalidades

Los individuos de todas las especies animales multicelulares (metazoarios) presentan un periodo de vida más o menos limitado. Por esto, la sobrevivencia de la especie depende de un mecanismo que permita la producción sucesiva de nuevas generaciones y a este proceso se le denomina reproducción. La gran interrogante de la biología del desarrollo es descifrar cómo a partir de una célula indiferenciada, el óvulo fecundado, se desarrolla un organismo pluricelular adulto con diferentes órganos y tejidos, con un patrón tridimensional bien establecido.

Embriología

El patrón del cuerpo por lo general es de simetría bilateral, por lo que muy tempranamente se definen los distintos ejes corporales: anteroposterior, dorsoventral e izquierda derecha. Las células en cada sitio del organismo se van diferenciando de forma progresiva y específica. Este proceso no se produce en una célula aislada, sino por grupos de estas que interactúan mediante alguna de las maneras de comunicación celular.

Al concluir la gastrulación, el embrión está formado por un disco plano y, el eje longitudinal se puede determinar por la disposición de la línea primitiva. Por esta última ocurre la migración celular en esta etapa, así como la regresión y desplazamiento caudal de la línea primitiva, por lo que se observa un gradiente cefalocaudal de maduración del embrión en desarrollo. Este gradiente está dado en un inicio por la aparición de la notocorda y, también, por la formación de la placa neural producto de la inducción del ectodermo dorsal por la notocorda.

Hasta la actualidad se han acumulado gran cantidad de evidencias que demuestran el establecimiento del patrón básico del cuerpo, incluso antes del periodo de posgastrulación (tercera semana), debido a la expresión de los genes específicos durante las dos primeras semanas del desarrollo embrionario.

Uno de los primeros signos morfológicos importantes, relacionado con el patrón corporal, está dado por la aparición de la segmentación a lo largo del eje central del embrión, definido inicialmente por la línea primitiva. Esta segmentación en etapa tan temprana es un paso previo importante para el desarrollo posterior del esqueleto axial en el adulto. La segmentación, como otros procesos que ocurren después en el desarrollo del embrión, está controlada por diferentes mecanismos celulares y moleculares desde el inicio de este.

Otro cambio importante en etapas tempranas del desarrollo embrionario humano, que define la organización básica del futuro cuerpo del embrión está dado por el plegamiento. Este mecanismo hace que el embrión en desarrollo tome una forma cilíndrica con las tres hojas embrionarias dispuestas de manera concéntrica. Aunque el proceso de plegamiento se encuentra muy bien descrito, desde hace mucho tiempo, los mecanismos que lo regulan no son conocidos en su totalidad.

La embriología es la ciencia biológica que estudia las diferentes etapas del desarrollo intrauterino hasta el nacimiento, es decir, el periodo prenatal de la vida. Existe otra fase, la posnatal que consiste, desde el nacimiento, hasta la muerte. Esta ciencia trata de descubrir, comprender y dominar las leyes biológicas que las regulan.

La embriología es la ciencia biológica que estudia el desarrollo prenatal de los organismos y trata de comprender y dominar las leyes que lo regulan y rigen. El interés en el estudio del desarrollo prenatal es grande, esto se debe a una curiosidad natural, por el hecho de que muchos fenómenos de la vida posnatal tienen su origen y explicación en la etapa de desarrollo prenatal y es importante conocerlos con el fin de lograr una mejor calidad de vida en el ser humano.

La anatomía del desarrollo es el campo de la embriología que se ocupa de los cambios morfológicos que ocurren en las células, tejidos, órganos y el cuerpo humano en su conjunto, desde la célula germinal de cada progenitor, hasta el adulto resultante.

La fisiología del desarrollo explica el funcionamiento del organismo en estas etapas, sin embargo, el desarrollo humano es un proceso continuo que se inicia con la fecundación y termina con la muerte, aunque la mayoría de los procesos tienen lugar en etapa prenatal otros se extienden más allá del nacimiento, esto ha llevado a que se conozca a la embriología con estos horizontes ampliados como biología del desarrollo.

En la enseñanza de las Ciencias Medicas en Cuba, en la actualidad, forma parte de la disciplina Morfofisiología que reciben en primer y segundo año de las carreras de medicina, estomatología, licenciatura en enfermería y licenciatura en tecnología de la salud, con diferentes niveles de profundidad; se imparte integrada a las asignaturas de: Anatomía, Histología, Bioquímica y Fisiología. Estas se transmiten por médicos, estomatólogos, licenciados en enfermería y otros graduados del nivel superior de los cuales algunos se han especializado en ciencias básicas y desempeñan, además, tareas investigativas, y por otros que se han preparado y asumido esta tarea en medio de la universalización de la enseñanza.

Subdivisiones de la embriología

En su evolución como ciencia, la embriología ha pasado por diferentes etapas. Al comienzo, y durante la mayor parte de su historia, fue puramente descriptiva, pero a medida que se enriqueció el conocimiento sobre el desarrollo de distintas especies, surgió la embriología comparada. Esta, a su vez, se incrementó por la introducción de la embriología experimental, uno de cuyos pioneros fue Wilhelm Roux (1850-1924) con su trabajo *Mecánica del desarrollo*. Waddington (1956) prefiere el término epigénesis, que expresa el concepto de que, *el desarrollo es alcanzado a través de una serie de interacciones causales entre las diferentes partes del embrión y también plantea que los factores genéticos están entre los determinantes más importantes del desarrollo*. Actualmente se hace referencia a la embriología molecular.

Epigénesis y preformación

A finales del siglo XVII, cuando el microscopio comienza a convertirse en un instrumento eficiente, se pudieron estudiar con mayor efectividad los periodos iniciales de la embriología.

El esperma humano fue descrito por Hamm y Leeuwehoek en 1677 y, poco antes, los folículos ováricos se habían observado por de Graaf (1672). De esta manera surgen dos tipos de tendencias, una sostenía que el esperma contenía al individuo en miniatura (Fig. 1.1), que era mantenido en el espermatozoide, la otra afirmaba que el óvulo contenía un individuo diminuto que era estimulado, en alguna forma, por el fluido seminal para su crecimiento. Estas tendencias constituían las bases de la preformación.

La lucha entre los homunculistas y los ovistas fue muy fuerte y ni siquiera se atenuó con el absurdo de la inevitable conclusión del concepto del encajonamiento, que tenía como premisa, que cada miniatura debe, a su vez, contener la miniatura de la generación siguiente, y así sucesivamente durante tantas generaciones como llegara a sobrevivir la raza.

Esta controversia inútil prosiguió durante el siglo siguiente hasta que, los estudios realizados por Spallanzani (1729-1799) demostraron que, tanto los productos sexuales masculinos, como los femeninos, son necesarios para la iniciación del desarrollo, así como Kaspar Friedovich Wolf (1733-1794) que elaboró y expuso su concepto de la epigénesis, que planteaba la idea del desarrollo mediante el crecimiento y la diferenciación de forma progresiva y secuencial, lo que reemplazó rápidamente las viejas teorías del encajonamiento.

Fig. 1.1. Reproducción del dibujo de Hartsocker´s de un espermatozoide que contiene un individuo preformado (homunculus) en la cabeza del espermatozoide. Tomado de *Essay de Dioptrique*, París 1694.

Años después, el trabajo de Von Baer (1829) dio los fundamentos del conocimiento acerca de las hojas germinativas de los embriones. Pero la verdadera importancia de estas y de los elementos sexuales, no se pudo captar hasta que se conoció la base celular de la estructura animal. Cuando se formula, en 1839, la teoría celular por Schleiden y Schwann, se crearon de manera simultánea las bases de la embriología y de la histología moderna.

Las investigaciones embriológicas llevadas a cabo en los últimos años, demostraron que los procesos reales del desarrollo son de naturaleza epigenética y que el huevo fertilizado, el cual tiene forma simple y estructura aparentemente diferenciada, experimenta durante el desarrollo modificaciones que conducen a la diferenciación espacial del organismo maduro, con sus tipos especializados de células, tejidos y órganos.

La genética moderna ha demostrado, en cambio, que los genes localizados en los cromosomas del núcleo del cigoto, llevan la información necesaria para el desarrollo normal. La constitución hereditaria es determinada por el juego de genes cromosómicos, razón por la cual la autogénesis es, en esencia, la revelación gradual de un plan conservado por el genoma. De ahí que la opinión corriente sea rigurosamente preformacionista con respecto al origen hereditario de los organismos. En el momento actual se están formando los fundamentos de cuándo y cómo actúan los distintos genes en los procesos del desarrollo, denominándose regulación geneticomolecular del desarrollo.

Valor de la embriología

El estudio de la embriología es importante por varios motivos, estos son:

1. Provee el conocimiento de la manera en que los diferentes órganos y tejidos se desarrollan a partir de una célula única (el ovocito fecundado), hacia un organismo multicelular complejo, así como una base para el conocimiento de la actividad funcional del organismo durante el desarrollo.
2. Brinda una explicación racional de las relaciones y formas de muchas estructuras normales adultas, por ejemplo: la inervación del diafragma por nervios cervicales, la asimetría de las venas de las cavidades abdominal y torácica, la inervación de la lengua y de la localización de las asas intestinales dentro de la cavidad abdominal.
3. Estudia también el desarrollo de las membranas que relacionan al feto con la madre, es decir, la placenta de los vertebrados vivíparos. Esto resulta indispensable para la comprensión y el progreso de la obstetricia, así como la relación fisiológica entre el feto y la madre.
4. Algunas enfermedades solo pueden ser comprendidas a la luz del desarrollo normal o anormal.
5. Ha permitido aclarar algunos problemas tales como el crecimiento, la regeneración hística y la formación de algunos tumores.
6. Al disminuir la mortalidad infantil por mejores condiciones ambientales, la medicina preventiva y el uso de nuevos medicamentos, por ejemplo, los antibióticos; ha aumentado el porcentaje relativo de la morbilidad y mortalidad por defectos congénitos; además, se hace evidente que el conocimiento de los procesos del desarrollo es esencial para comprender el origen de tales defectos y poder así eliminar sus causas.

A la vez que el estudiante profundiza en los objetivos de otras ciencias básicas y de las materias clínicas, puede apreciar, cada vez más, el valor de la Embriología al relacionarla con otras asignaturas como: Anatomía, Semiología, Patología, Pediatría, Obstetricia, Teratología y Cirugía, entre otras.

Terminología descriptiva

En embriología se utilizan diversos términos de dirección y localización, que se refieren a los planos del cuerpo embrionario y explican la posición de una parte del organismo con respecto a otra.

Los términos superior, inferior, anterior y posterior que se utilizan en las descripciones del adulto, no se pueden emplear para referir el embrión, pues se fundamenta en la conocida posición anatómica, en la que el cuerpo está erguido con los brazos a los lados y las palmas de las manos dirigidas hacia delante; mientras que el embrión está encorvado sobre sí mismo y, además, se puede hallar en cualquier posición en el interior de la cavidad uterina. Por esto es necesaria la familiarización con la terminología descriptiva del embrión ya que la del adulto conduce a confusión.

Estos términos descriptivos se pueden agrupar en: términos de relación y planos de corte.

Términos de relación

Se emplean para indicar la posición de una parte del organismo con respecto a otra, estos son (Fig. 1.2. A y B):

1. Cefálico: en un disco embrionario (embrión plano), se refiere al punto más alejado del pedículo de fijación; en un embrión plegado (tridimensio-

nal) indica el extremo donde se desarrolla la cabeza.

2. Caudal: se utiliza para indicar las relaciones con respecto a la cola. Es opuesto al término cefálico; así, por ejemplo, se dice que en determinado momento la lámina precordal se localiza cefálicamente con respecto al área cardiogénica y que esta última se encuentra en posición caudal respecto a la anterior.
3. Ventral o rostral: este término se refiere a la superficie que ocupa el mismo plano que la pared del vientre del embrión (plegado y tridimensional). Cuando se trata de la extremidad cefálica se suele emplear rostral por ventral.
4. Dorsal: en el embrión plegado guarda relación con el dorso de este. Dorsal con respecto al primero. Es opuesto al término ventral, por ejemplo, en una etapa del desarrollo embrionario se dice que el esbozo hepático se localiza ventralmente respecto a la porción caudal del intestino anterior y que este último se halla en posición dorsal con relación al primero.
5. Proximal y distal: son términos contrarios que se refieren a la distancia que existe, entre el punto de inserción o articulación y, la estructura en consideración. Por ejemplo, el muslo es proximal respecto a la pierna, como en la extremidad superior, el antebrazo es distal con relación al brazo (Fig. 1.3).

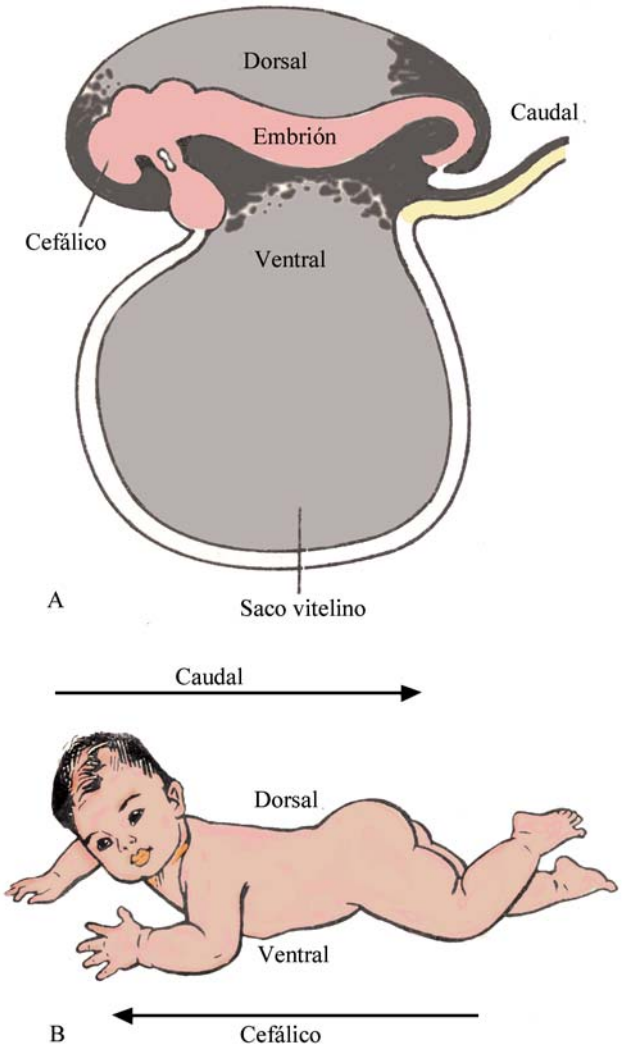

Fig. 1.2. Utilización de los términos descriptivos. A. En un embrión. B. En un recién nacido.

Planos de corte

Para estudiar una estructura se realizan cortes que describen diferentes planos espaciales, los cuales son:

1. Medio o sagital: es el plano vertical que pasa a través del cuerpo y lo divide en dos mitades iguales, derecha e izquierda (Fig. 1.4. A).
2. Parasagital: cualquier plano vertical que pase a través del cuerpo paralelo al plano medio (Fig. 1.4. A).
3. Transversal: forma ángulo recto con el plano sagital, o sea, es perpendicular al eje longitudinal del cuerpo (Fig. 1.4. A y B).
4. Frontal: es el plano vertical que forma ángulo recto con el sagital del cuerpo y lo divide en una porción dorsal y otra ventral (Fig. 1.4. A).
5. Oblicuo: plano intermedio entre las diferentes variedades descritas, que no es ni perpendicular ni horizontal (Fig. 1.4. A y C).

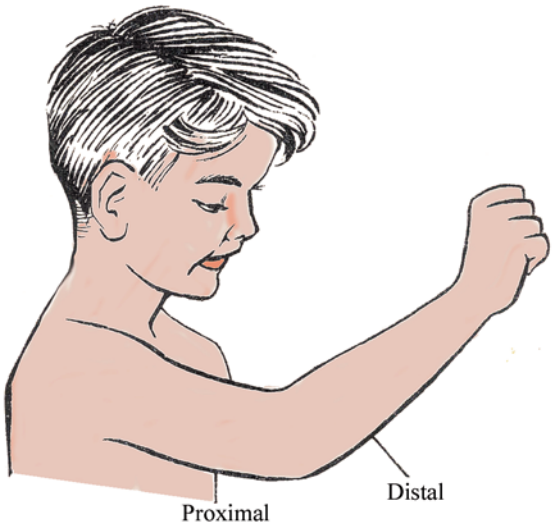

Fig. 1.3. Términos de relación.

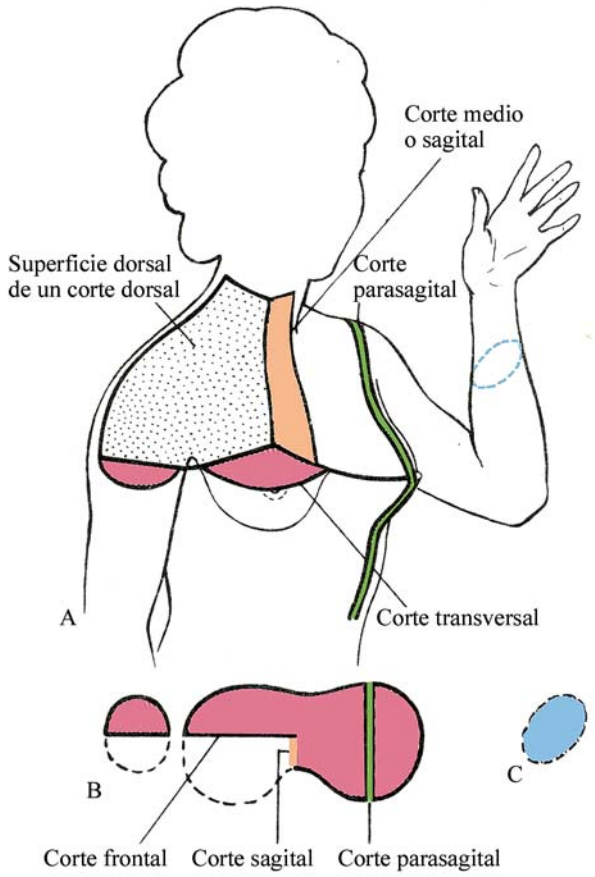

Fig. 1.4. Planos de corte. A. Representación de todos los planos. B. Superficie del corte transversal en A. C. Superficie del corte oblicuo en A. Frontal (Fr); sagital (Sg); parasagital (PSg).

Procesos del desarrollo

Para el estudio del desarrollo se establece: la formación de células germinales, el proceso de fertilización, el clivaje y el crecimiento y diferenciación del organismo hacia la madurez. Los tres procesos fundamentales son:

1. Crecimiento: significa aumento de las dimensiones espaciales y del peso.
2. Diferenciación: se refiere al aumento de complejidad y organización, en algunos casos no aparentes al comienzo (diferenciación invisible o preespecífica), cuando se hace aparente (diferenciación visible, manifiesta o específica) y es la histogénesis; cuando conduce a la creación de la forma, el tipo y a la aparición de esbozos de órganos se denomina organogénesis.
3. Metabolismo: incluye los cambios químicos del organismo en desarrollo.

División celular

La división celular es una parte fundamental de todos los procesos del desarrollo, y comprende la mitosis y la meiosis.

Mitosis

Es la división de la célula, en la que cada cromosoma se replica previamente en ácido desoxirribonucleico (ADN), de manera que, las dos células hijas son idénticas a la progenitora y reciben el complemento de 46 cromosomas (Fig. 1.5. A). Durante la fase de replicación, los cromosomas son muy largos, se encuentran difusos a través del núcleo, y no se reconocen con el microscopio de luz. Con el comienzo de la mitosis, los cromosomas se enrollan, contraen y condensan marcando el inicio de la profase. Ahora cada cromosoma consiste en dos subunidades paralelas, las cromátides, unidas por una región común estrecha el centrómero (Fig. 1.5. B).

Durante toda la profase, los cromosomas continúan la condensación, acortamiento y engrosamiento, pero solo en la prometafase las cromátides se hacen distinguibles.

Durante la metafase, los cromosomas se alinean en el plano ecuatorial, y su doble estructura se hace visible (Fig. 1.5. C). Cada uno está ligado a los microtúbulos que se extienden, desde el centrómero, hasta los centríolos, formando el huso mitótico. A continuación, los centrómeros de cada cromosoma se dividen, señalando el comienzo de la anafase, seguido por la migración de los cromátides a los polos opuestos del uso mitótico. Finalmente, durante la telofase, los cromosomas se desarrollan y alargan, la membrana nuclear se restaura y el citoplasma se divide (Fig. 1.5. D y E), obteniéndose dos células hijas con el mismo número de cromosomas de la madre. Enzimas reguladoras (kinasas y fosfatasas) modulan la actividad mitótica, y las señales moleculares monitorean el estado mitótico en cada fase.

Meiosis

Es la división celular especial que ocurre en las células germinales para dar lugar a los gametos masculinos y femeninos, durante el periodo de maduración. La meiosis requiere de dos divisiones celulares: meiosis I (reduccional) y meiosis II para reducir el número diploide de cromosomas de la especie (46), en número haploide.

Meiosis I

En la meiosis I (reduccional) o primera división de maduración, como en la mitosis, las células germinativas masculinas y femeninas, al comienzo de la meiosis I, replican su ADN, así que cada uno de los 46 cromosomas se duplica en cromátides hermanas.

Sin embargo, en contraste con la mitosis, los cromosomas homólogos se alinean en pares, un proceso denominado sinapsis. El apareamiento es exacto y punto

por punto, excepto para la combinación XY. Durante este apareamiento ocurre un evento crítico que es el *crossing over*, dado por el intercambio de segmentos de cromátides. Al romperse, estos segmentos son intercambiados con separaciones de cromosomas homólogos. Cuando sucede la separación, los puntos de intercambio se mantienen temporalmente unidos y se entrecruzan formando una estructura conocida como quiasma por su forma de X. Se producen aproximadamente 30 o 40 *crossing over* (uno o dos por cromosoma) en cada meiosis I y son más frecuentes entre los genes que están alejados en un cromosoma.

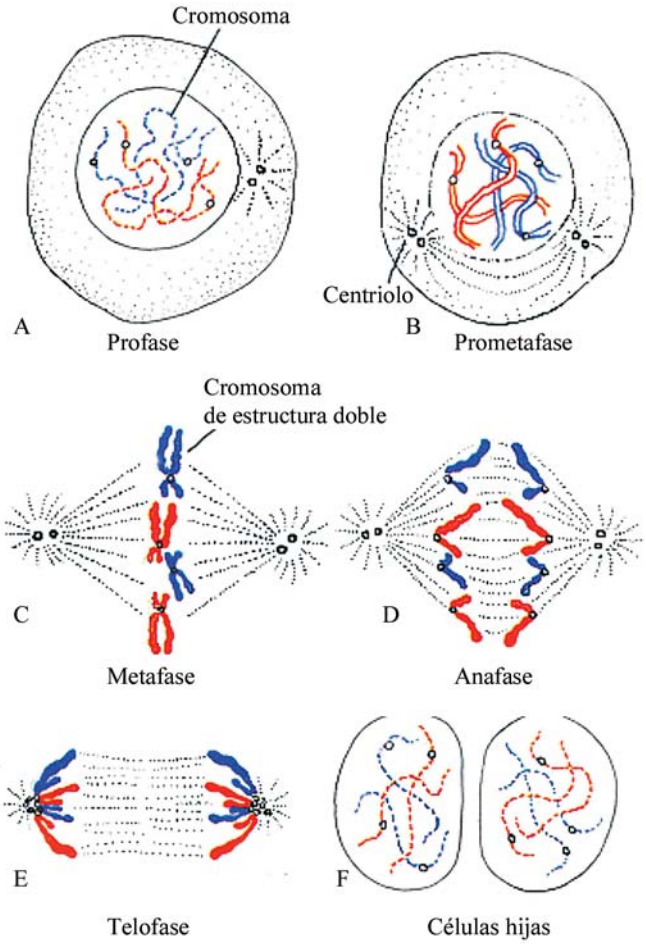

Fig. 1.5. Fases de la mitosis.

Los cromosomas homólogos se separan en las dos células hijas, las que contienen 23 cromosomas de estructura doble y, por tanto, igual cantidad de ADN que las células somáticas. En la mitosis, los cromosomas homólogos no se aparean.

Meiosis II

En la meiosis II o segunda división de maduración, después de la primera división meiótica, en que las cromátides hermanas se separan y cada gameto contiene 23 cromosomas (número haploide) de estructura doble, la célula comienza su segunda división meiótica sin replicación del ADN, donde se obtienen cuatro células hijas con 23 cromosomas y la mitad del ADN de las células somáticas. Esto garantiza que, durante la fecundación se restaure el número diploide de cromosomas (46) y la cantidad normal de ADN en las células del nuevo ser. También la meiosis contribuye a la variabilidad genética durante el proceso de *crossing over*, el cual crea nuevos cromosomas, y la distribución al azar de los cromosomas homólogos en las células hijas.

Gametogénesis

Las células sexuales, las cuales se unen para iniciar el desarrollo de un nuevo individuo se denominan gametos, uno masculino (espermatozoide) y otro femenino (óvulo), esta unión recibe el nombre de fertilización.

Los gametos se derivan de las células germinativas primordiales (gonocitos) que aparecen en la pared del saco vitelino a finales de la tercera o inicios de la cuarta semana del desarrollo (Fig. 1.6). De este lugar migran por los tejidos, mediante movimientos ameboideos o por vía sanguínea, hasta las gónadas (testículos u ovarios) en desarrollo, y llegan a estas entre finales de la cuarta y la quinta semana. Durante la migración y también al llegar a las gónadas, las células germinales incrementan su número por mitosis. Sin embargo, durante su diferenciación para la fertilización, estas entran en el conocido proceso de gametogénesis, que incluye la meiosis, y contribuye a reducir el número de cromosomas, así como la citodiferenciación para completar la maduración.

La gametogénesis, según el sexo, se divide en espermatogénesis y ovogénesis, ambas presentan tres periodos sucesivos similares, estos son:

1. Multiplicación: durante este, las células germinativas primitivas se dividen repetidas veces por mitosis, incrementando su número.
2. Crecimiento: se caracteriza por el rápido aumento de tamaño de las células sexuales formadas, aunque también ocurren mitosis.
3. Maduración: suceden las dos divisiones finales de las células sexuales (meiosis), durante las cuales el número de cromosomas de la especie se reduce a la mitad.

Al terminar este último periodo, las células masculinas aún no están preparadas morfológicamente para la fecundación, por lo que deben pasar por un estadio adicional de transformación denominado espermiogénesis o espermatohistogénesis.

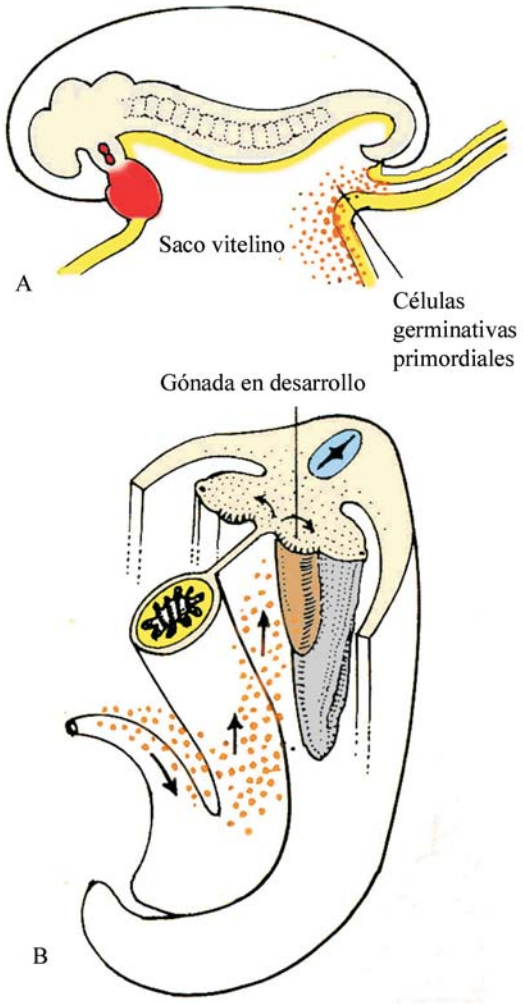

Fig. 1.6. Migración de las células germinativas primordiales.

Ovogénesis

Es un proceso cíclico que ocurre en el ovario, mediante el cual las células germinativas primordiales proliferan y se transforman en ovocitos (Fig. 1.7). Tiene tres etapas o periodos: de multiplicación, crecimiento y maduración.

Periodo de multiplicación

Después que las células germinativas primordiales o gonocitos llegan a las gónadas femeninas (ovarios) proliferan por mitosis y se diferencian en ovogonias. Este proceso ocurre, en gran parte, durante la vida prenatal, a diferencia de la espermatogénesis.

Las ovogonias continúan dividiéndose y, hacia el final del tercer mes, se disponen en grupos y son envueltas por una capa de células epiteliales planas, originadas del epitelio superficial (celómico) que cubre el ovario, denominadas células foliculares, formando los conocidos folículos primordiales (Fig. 1.8).

Periodo de crecimiento

En la etapa prenatal las ovogonias aumentan de forma marcada su tamaño por la acumulación del material nutritivo (vitelo) en su citoplasma, y se transforman en ovocitos primarios, contenidos en el folículo primordial, y continúan dividiéndose por mitosis.

Periodo de maduración

Los ovocitos primarios inmediatamente después de su formación, replican su ADN y entran en la profase de la primera división meiótica. Durante los pocos siguientes meses, las ovogonias aumentan de forma rápida en número y hacia el quinto mes de desarrollo prenatal, el número total de células germinales en el ovario alcanza su máximo, estimado en 7 millones. En este momento comienza la muerte celular y muchas ovogonias y ovocitos primarios se hacen atrésicos. Hacia el séptimo mes, la mayoría de las ovogonias han degenerado, excepto unas pocas cerca de la superficie.

Todos los ovocitos primarios que sobreviven han entrado en la primera división meiótica y la mayoría de estos están rodeados individualmente por células epiteliales planas. Un ovocito primario, acompañado de las células epiteliales cuando se tornan cúbicas, bajo la acción de la hormona foliculoestimulante (FSH), se conoce como folículo en crecimiento. Cuando las células foliculares cúbicas proliferan y se convierten en un epitelio estratificado, se le denomina folículo primario (Fig. 1.9).

La primera división de maduración (meiosis I) se interrumpe al nacimiento; los ovocitos quedan en estado de latencia, estadio de diploteno, a causa de la acción del inhibidor de maduración del ovocito (IMO) secretado por las células foliculares. Durante la pubertad, los ovocitos continúan la maduración de forma cíclica, mientras dure la vida fértil de la mujer.

El número total de ovocitos primarios al nacimiento pueden alcanzar hasta 2 millones. Durante la niñez, la mayoría de los ovocitos se vuelven atrésicos, por lo que disminuye su cantidad en el ovario hacia la pubertad (400 000) y solo aproximadamente unos 500 son ovulados. Algunos ovocitos que alcanzan la madurez, tarde en la vida, han permanecido latente en el estadio de diploteno de la división meiótica I, durante largo tiempo antes de la ovulación; lo que se señala como un factor de riesgo en los nacimientos de niños con anormalidades cromosómicas, debido a que los ovocitos primarios parecen ser vulnerables al daño por envejecimiento.

Células germinativas primordiales (44 + X + X)

Período de multiplicación (mitosis)

Ovogonios (44 + X + X)

Período de crecimiento

Ovocito primario (44 + X + X)

Período de maduración

Primera división meiótica

Segunda división meiótica

Primer corpúsculo polar (22 + X)

Ovocito secundario (22 + X)

Fecundación

Ovocito maduro (22 + X)

(22 + X) (22 + X) (22 + X)

Corpúsculos polares

Fig. 1.7. Etapas de la ovogénesis.

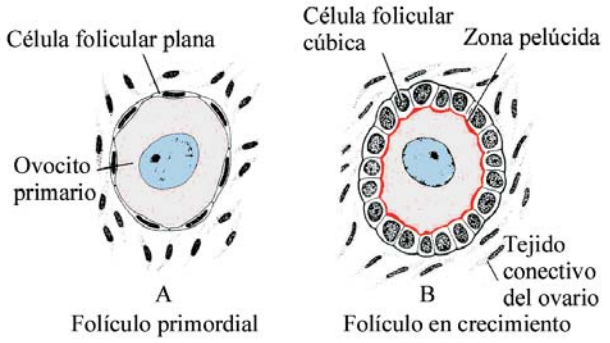

Fig. 1.8. A. Folículo primordial con ovocito primario rodeado de células epiteliales aplanadas. B. Las células foliculares, al madurar el folículo se hacen cuboides y comienzan a secretar la zona pelúcida.

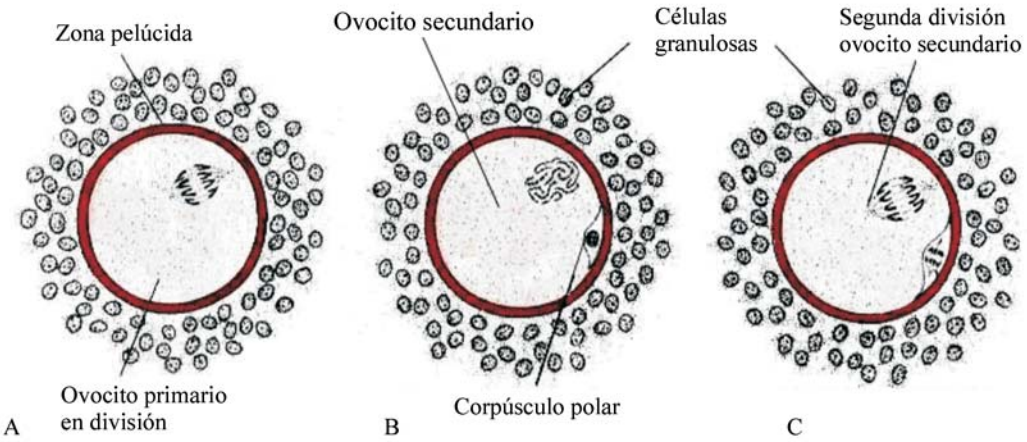

Fig. 1.9. Ovocito en maduración.

Tan pronto como el folículo madura, el ovocito primario reanuda la meiosis I, se forman dos células hijas de tamaño desigual, cada una con 23 cromosomas de doble estructura (Figs. 1.7 y 1.9). Una célula, el ovocito secundario, recibe la mayor parte del citoplasma; la otra, el primer corpúsculo polar, recibe una cantidad escasa de citoplasma. El primer corpúsculo polar descansa entre la zona pelúcida y la membrana celular del ovocito secundario, en el denominado espacio perivitelino. La primera división de maduración (meiosis I) se reanuda poco antes de la ovulación (Fig. 1.9). Tan pronto se completa la meiosis I y, antes de que el núcleo del ovocito secundario regrese a su estado de reposo, la célula entra en meiosis II. En el momento que el ovocito secundario muestra la formación del huso con los cromosomas alineados en la placa de metafase, se presenta la ovulación, y el ovocito es liberado del ovario, solo se completa la meiosis II si el ovocito resulta fertilizado, de lo contrario la célula degenera.

Como consecuencia, al término de la meiosis, si se produce la fecundación, resultan dos células, una de gran tamaño con prácticamente todo el citoplasma denominada óvulo maduro fecundado y otra que corresponde al segundo corpúsculo polar. No hay certeza de que el primer corpúsculo polar presente una segunda división, aunque se han observado huevos fertilizados con varios cuerpos polares.

Maduración folicular

En el momento de la pubertad, entre 5 y hasta 20 folículos primordiales comienzan a madurar en cada ciclo ovárico por la acción de la FSH, observándose que el ovocito primario, aún en estadio de diploteno empieza a crecer y las células foliculares que la rodean cambian de planas a cúbicas, se forma de esta manera el primer signo morfológico de un folículo en maduración. Estas células proliferan originando un epitelio estratificado integrado por las denominadas células granulosas.

El folículo, en esta etapa de desarrollo, recibe el nombre de folículo primario (Fig. 1.10. A). Como células epiteliales, las granulosas descansan en una membrana basal que las separa de las del tejido conectivo adyacente, el cual, al formar varias capas de células concéntricas y compactas alrededor del folículo origina la teca folicular.

Las células granulosas segregan además una capa de glicoproteínas de estructura fibrilar en la superficie del ovocito formando la zona pelúcida (Fig. 1.8. B), en cuya estructura intervienen tres tipos de glicoproteínas denominadas ZP1, ZP2 y ZP3 con funciones específicas para la protección del ovocito y de especificidad de especie en el proceso de fecundación.

Durante el proceso de maduración, el crecimiento de los folículos continúa y las células de la teca folicular (estroma) se organizan en dos capas: una interna, rica en capilares, que contiene células secretoras, conocida como teca interna, y una externa de tejido conectivo, de aspecto fibroso y avascular, la teca externa.

Las células foliculares presentan en su extremo apical pequeños procesos digitiformes que atraviesan la zona pelúcida y se interdigitan con las microvellosidades de la membrana plasmática del ovocito. Se acepta que esta disposición es de gran importancia para el transporte de nutrientes, desde las células foliculares, hacia el ovocito.

Después del desarrollo inicial y formación de las diferentes estructuras del folículo, este continúa su desarrollo y se observa la aparición de espacios llenos de líquido entre

las células granulosas, los cuales, al unirse, forman un espacio mayor o cavidad denominada antro folicular. El folículo en esta etapa se le conoce como folículo secundario. A medida que este madura, la cavidad se agranda marcadamente (Fig. 1.10. B).

Las células granulosas que rodean al ovocito y lo fijan al folículo permanecen intactas y forman el cúmulo oóforo. Cuando el folículo alcanza su máximo de madurez puede medir hasta 10 mm o más de diámetro y, se denomina, folículo maduro, terciario o de Graaf, el cual está rodeado por la teca interna o secretora, compuesta por células capaces de segregar esteroides, rica en vasos sanguíneos, y la teca externa fibrosa, la que está unida con el resto del estroma ovárico (Fig. 1.10. C).

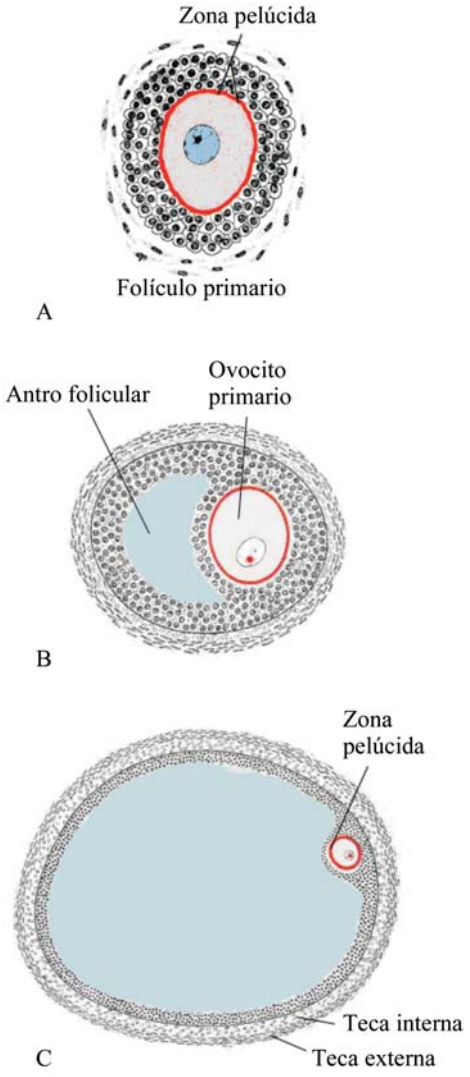

Fig. 1.10. Maduración del folículo. A. Folículo primario. B. Folículo en maduración. C. Folículo maduro o de Graaf.

Espermatogénesis

Es el proceso durante el cual las células germinativas primordiales proliferan y se transforman en células libres y móviles (espermatozoides). Tiene lugar en las paredes de los tubos seminíferos de los testículos donde se observan dos tipos de células principales: las sexuales, que al microscopio se reconocen como células grandes y pálidas, en diversos estadios de maduración, y las sustentaculares o células de Sertoli, originadas del epitelio superficial de la gónada (epitelio celómico) de la misma manera que las células foliculares y que tienen numerosas funciones, entre estas la de nutrición y como sostén (Fig. 1.11).

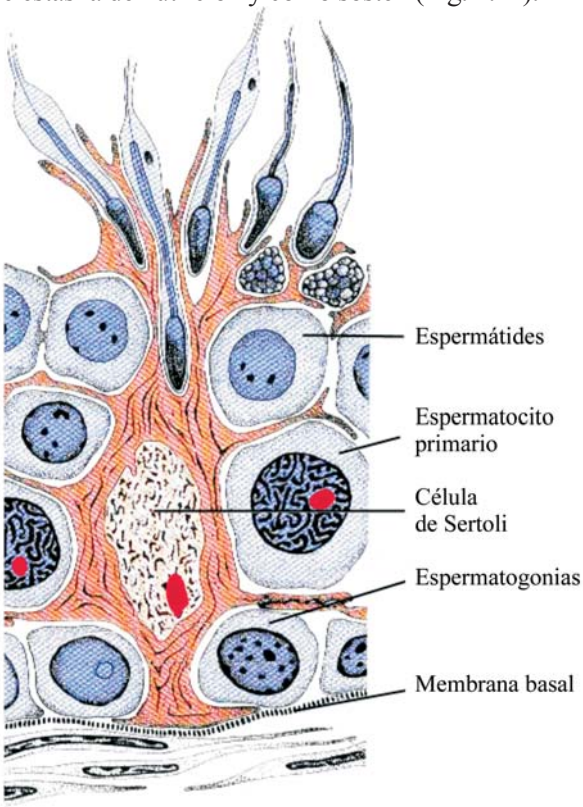

Fig. 1.11. Las células de Sertoli y los espermatocitos en maduración.

Regulación hormonal de la espermatogénesis

La espermatogénesis se regula mediante la hormona luteinizante producida por la hipófisis. Esta hormona se une a receptores localizados sobre las células de Leydig y estimula la producción de testosterona y, a su vez, esta última se une a las células de Sertoli para promover la espermatogénesis.

La hormona foliculoestimulante también es esencial, debido a que se une a las células de Sertoli y estimula la producción de líquido testicular y la síntesis de las proteínas intracelulares que son los receptores de andrógenos.

La espermatogénesis sucede en cuatro etapas o periodos: de multiplicación, crecimiento, maduración y metamorfosis o espermiogénesis.

Periodo de multiplicación

Las células germinativas primordiales, dispuestas en los cordones sexuales macizos, poco antes de la pubertad originan un estrato germinativo proliferativo que adquiere una luz, formando los tubos seminíferos, los que aseguran la continuidad del suministro permanente de espermatogonias durante toda la vida sexual del hombre (Fig. 1.12).

Periodo de crecimiento

Se describen dos tipos de espermatogonias: tipo A, que se dividen por mitosis formando las células madres y garantizan una reserva permanente de estas células para la producción de la tipo B. Estas últimas son las que se diferencian finalmente en los espermatocitos primarios. Ambos tipos de células contienen el número de cromosomas típicos de la especie y abundante cantidad de mitocondrias que le facilitan su movilidad futura y se encuentra por fuera de la barrera hematotesticular (Fig. 1.12).

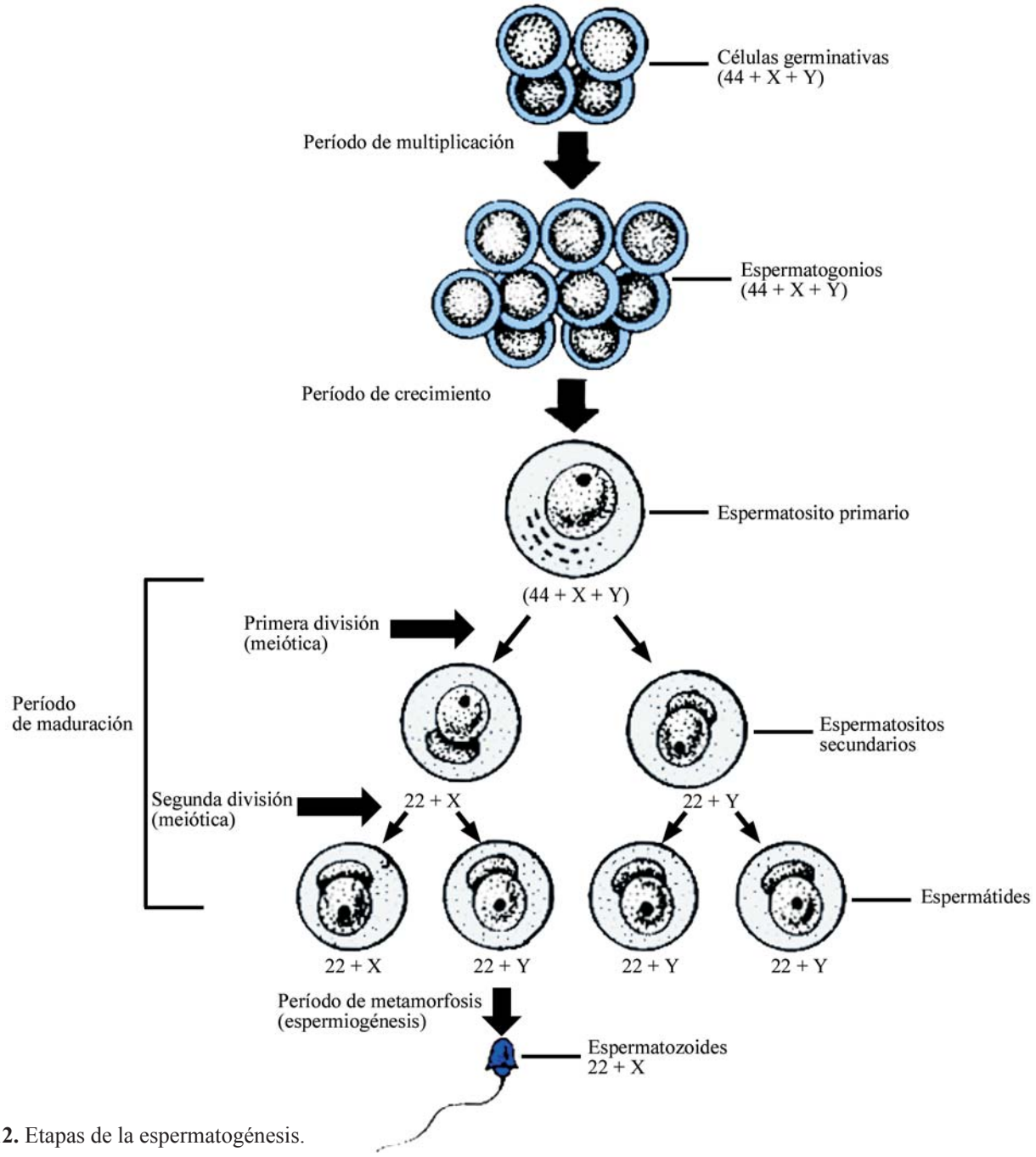

Fig. 1.12. Etapas de la espermatogénesis.

Periodo de maduración

En esta etapa, los espermatocitos primarios entran entonces en una profase prolongada de unas tres semanas, seguida por un rápido completamiento de la meiosis I y la formación de espermatocitos secundarios, que presentan una vida muy breve. A continuación ocurre la meiosis II y se forman las espermátides haploides (Figs. 1.11 y 1.12) por lo que finalmente, de cada espermatocito primario se obtienen cuatro espermátides. Los eventos descritos a partir de las células tipo A y que llevan a la formación de espermátides, suceden sin que la citocinesis, en las diferentes etapas de maduración, se haya completado; así las generaciones sucesivas de células, hasta las espermátides, están unidas por puentes citoplásmicos. De manera que, la progenie de una sola espermatogonia tipo A forma un grupo de células germinales que mantienen contacto y permanecen interconectadas durante toda la diferenciación, de ahí el origen clonal de las células sexuales masculinas. Además, las espermatogonias y las espermátides permanecen incluidas en los pliegues profundos de las células de Sertoli donde ocurre su desarrollo (Fig. 1.11), de esta forma, las células de Sertoli ayudan y protegen a las células germinales, brindándoles nutrición e intervienen en la liberación del espermatozoide maduro.

Periodo de metamorfosis o espermiogénesis

La espermatogénesis presenta una etapa adicional en el cual se producen cambios morfológicos y se denomina espermiogénesis. En esta, las espermátides se encuentran envueltas por la membrana citoplasmática de las células sustentaculares o de Sertoli (sustentocitos), cerca de la luz del tubo seminífero, en este medio se transforman en espermatozoides.

En un inicio, las espermátides tienen forma redonda u ovoide, algo alargadas, por lo que estos cambios incluyen la formación del acrosoma que contiene más de 10 enzimas que participan en la penetración del ovocito y de las capas que lo rodean durante la fecundación, siendo una de las principales enzimas la acrosina (Fig. 1.13). En resumen, la espermiogénesis consiste en cinco etapas o fases sucesivas, como se observa en la tabla 1.1.

Todos estos cambios le proporcionan al espermatozoide las características morfológicas y funcionales necesarias para su función. En los humanos, el tiempo que se requiere para que una espermatogonia se desarrolle en un espermatozoide maduro es aproximadamente 64 días.

Tabla 1.1. Etapas de la espermiogénesis

No.	Etapa	Características
1	Fase de Golgi	Gránulos proacrosómicos. Un centríolo origina el flagelo
2	Fase de capuchón	Formación de la vesícula acrosómica, con enzimas secretadas desde el aparato de Golgi. Migración de los centríolos
3	Fase acrosómica	Núcleo excéntrico, alargado y condensado, debido a que no sintetiza ADN. El acrosoma adquiere forma sobre el núcleo. Hay desplazamiento del citoplasma bajo el núcleo. Mitocondrias se disponen alrededor del flagelo
4	Fase de diferenciación	Se diferencian tres zonas del espermato zoide: cabeza, cuello y cola. Se desprende el citoplasma residual, y queda, usualmen te, una porción citoplasmática pequeña que se desprende después
5	Fase de espermiación	Variaciones celulares en las células de Sertoli. Acción de la hormona luteinizante (LH) facilita el transporte de agua y sodio

Los espermatozoides ya maduros entran en la luz de los túbulos seminíferos y continúan hacia el epidídimo, ayudados por la actividad contráctil de la pared y el fluido contenido en los túbulos seminíferos. En el epidídimo los espermatozoides alcanzan la movilidad, característica que se observa al momento de la eyaculación.

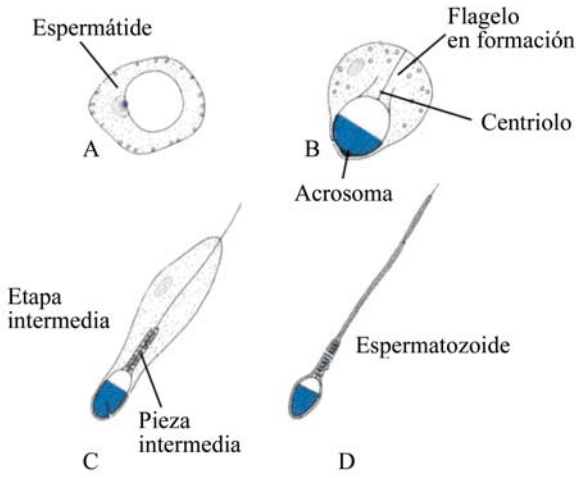

Fig. 1.13. Periodo de la metamorfosis o espermiogénesis de la espermátide. A. Espermátide. B y C. En espermiogénesis. D. Espermatozoide.

Comportamiento de los cromosomas durante la maduración de las células sexuales

El número diploide de cromosomas de las células somáticas humanas es de 46, los que se distribuyen en 22 pares de autosomas y un par de cromosomas sexuales. En la hembra, los cromosomas del par sexual son idénticos (X + X), pero en el varón son diferentes (X + Y) (Fig. 1.14). Los cromosomas de los espermatocitos y de los ovocitos primarios, durante la meiosis se ordenan en pares homólogos (bilaterales). De esta manera, cada espermatocito tiene 22 pares de autosomas y un par de cromosomas sexuales (X + Y).

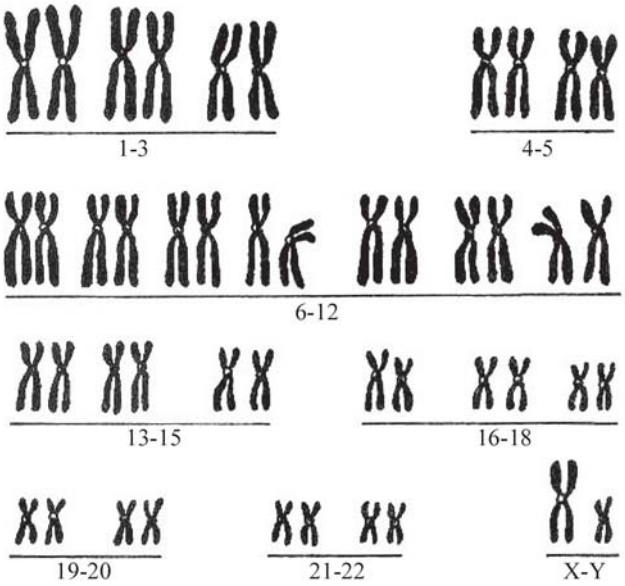

Fig. 1.14. Cariotipo de una célula humana normal masculina.

Durante la primera división meiótica, meiosis I (reduccional), los cromosomas bivalentes se separan longitudinalmente a lo largo de la línea correspondiente al apareamiento previo; así, en el varón, uno de los espermatocitos secundarios contiene 22 + X y el otro 22 + Y cromosomas.

En la segunda división meiótica, meiosis II de los espermatocitos secundarios (que originan la espermátides), cada cromosoma se divide longitudinalmente en la forma habitual y, se producen entonces, dos espermátides con 22 + X cromosomas y otras dos con 22 + Y cromosomas. Cada espermátide contiene la mitad del número de cromosomas que hay en las células somáticas (número haploide de cromosomas). En el ovocito primario también sucede una distribución similar de los cromosomas durante la división reduccional: 22 + X cromosomas se dirigen al ovocito secundario y 22 + X, al primer corpúsculo polar.

Durante la segunda división de maduración, la mitad del número de cromosomas se divide longitudinalmente, y se originan 22 + X cromosomas en el óvulo y 22 + X en el segundo corpúsculo polar.

Morfología de los gametos

Las células sexuales maduras o gametos alcanzan, mediante su diferenciación, una morfología característica en relación con las funciones que han de desempeñar.

Estructura del espermatozoide humano

Los espermatozoides normales forman una población homogénea con estructura definida, según la especie. Dentro de la cabeza se encuentra el material genético haploide. Es una de las células más pequeñas por lo que se mide en micrómetros y es peculiar en su forma, función y propiedades.

El espermatozoide humano tiene una longitud aproximada de 60 µm y presenta un movimiento muy activo. Se mueven a unos 3 mm/min en los genitales femeninos y llegan entre los 30 min y 60 min a los oviductos después de la cópula.

La estructura detallada del espermatozoide humano visto por el microscopio electrónico se muestra en la figura 1.15. En esencia consta, entre otras, de dos partes principales: cabeza y cola o flagelo:

1. Cabeza: es oval, en vista frontal y, piriforme, en vista lateral. Contiene los elementos nucleares de la célula; su estructura es homogénea y en esta el material cromosómico se encuentra densamente apretado. La mitad anterior está cubierta por el casquete acrosómico, formado por parte del aparato de Golgi y contiene enzimas. Cubriéndola y rodeando también la mayor parte del resto del espermatozoide, hay una vaina delgada citoplasmática. La cabeza tiene doble función: activadora y genética.
2. Cuello: es corto y cónico, comienza con el gránulo acrosómico y termina en cuerpo esférico que es el centríolo anterior, une la cabeza a la pieza intermedia.
3. Pieza intermedia: es el segmento interpuesto entre los dos centríolos y contiene un eje central denominado filamento axial, alrededor del cual se encuentran las mitocondrias que forman el filamento espiral. Por fuera se halla una fina película citoplasmática. La pieza intermedia tiene función metabólica.
4. Piezas principal y terminal: la principal representa las tres cuartas partes de la longitud total del

espermatozoide, y la terminal es corta y muy delgada. Excepto en la porción terminal, la cola está cubierta de una capa de citoplasma delgada y una membrana plasmática. La cola tiene función motriz.

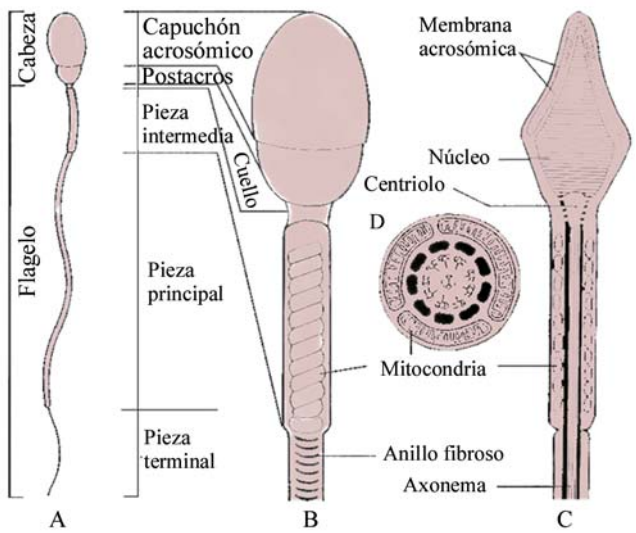

Fig. 1.15. Espermatozoide humano. A. Principales subdivisiones. B. Vista superficial, sin membrana celular. C. Corte longitudinal. D. Corte transversal al nivel de la pieza intermedia.

Las características morfométricas del espermatozoide humano se resumen de la manera siguiente:

1. Cabeza (5 x 3 µm):
   a) Acrosoma.
   b) Porción posacrosómica.
2. Cola (55 µm):
   a) Cuello: 1 µm.
   b) Pieza intermedia: 5 µm x 1 µm.
   c) Pieza principal: 45 µm x 0,5 µm.
   d) Pieza terminal: 4 µm x 0,1 µm.

Características del ovocito secundario

El ovocito humano es la célula de mayor tamaño de todo el organismo. Su diámetro varía entre 110 y 180 µm; sin embargo, se distingue de una célula típica por carecer de centríolo y porque su núcleo contiene la mitad del número de cromosomas que tienen las restantes células del organismo.

El ovocito es de forma esférica o ligeramente ovalado y de color amarillento. Su núcleo es redondeado y está provisto de un carioplasma laxo con un nucléolo central. El citoplasma presenta grumos dotados de: lípidos, proteínas y ácidos nucleicos. Está rodeado de una membrana citoplasmática, la cual, a su vez, se encuentra bordeada por la membrana pelúcida, integrada por glicoproteínas. Por fuera se encuentran algunas células foliculares del cúmulo oóforos. Estas células continúan adheridas al ovocito secundario después de la ovulación formando la corona radiada (Fig. 1.9).

En relación con el crecimiento y nutrición de los ovocitos o células sexuales femeninas (ovogonias), cuando estas culminan el proceso de proliferación, comienza un periodo de crecimiento relacionado con el ingreso a la célula de sustancias nutritivas, así como el proceso de síntesis que tiene lugar dentro de la propia célula sexual que entonces se denomina ovocito I. El aumento de la masa y el volumen de la célula sexual en el periodo de crecimiento pueden ser colosales. Así, el ovocito de la drosófila en tres días aumenta en 90 000 veces. En la rana el ovocito joven mide cerca de 50 µm de diámetro y maduro alcanza hasta 2 000 µm que equivale a un aumento en 64 000 veces. El crecimiento del ovocito es lento, en la rana alcanza su madurez a los tres años. Incomparablemente más rápido crece en las aves, en los últimos seis días antes de la ovulación crece 200 veces. En los mamíferos los ovocitos tienen una menor medida, en los ratones crece desde 20 hasta 70 µm que corresponde a un crecimiento en volumen de más de 40 veces. El crecimiento de los ovocitos puede durar decenas de años, como en el hombre que puede llegar hasta cerca de 40 años.

Las células foliculares facilitan el transporte de nutrientes y son capaces de trasladar al ovocito: aminoácidos, grasas y proteínas sintetizadas en las células. Las células foliculares no establecen contacto citoplasmático directo con el ovocito, sino que, a medida que el folículo crece, las células foliculares envían grandes y profundas prolongaciones hacia el ovocito, al mismo tiempo en que en la superficie del ovocito surgen numerosas microvellosidades dirigidas al espacio periovular. A este espacio llegan las sustancias nutritivas a través de los espacios intercelulares de las células foliculares y el ovocito las toma mediante pinocitosis.

Composición del semen

El semen está compuesto por espermatozoides suspendidos en el plasma o líquido seminal que es una mezcla de secreciones, estas son: del epidídimo, el conducto deferente, vesícula seminal, próstata, glándulas bulbouretrales y las glándulas de Littre de la uretra. Las prostaglandinas (derivados de los ácidos grasos)

provienen de las vesículas seminales y se encuentran en altas concentraciones, cuya función aún no se conoce por completo.

Estudio del semen en el laboratorio

Es una técnica que se ha uniformado internacionalmente, es la prueba más sencilla, barata y aproximada de la función gonadal, ya que para que este sea normal, todos los componentes del eje hipotálamo-hipofisiario, así como el sistema excretor y el mecanismo de eyaculación deben estar funcionando de forma correcta. Se puede utilizar esta prueba no solo para casos de infertilidad, sino para otros desórdenes del sistema reproductor masculino en sustitución de otras más costosas y complicadas. Mediante el análisis del semen se puede evaluar el nivel funcional de los túbulos seminíferos.

Algunas características del semen son muy variables en los individuos, por lo que no es posible medir todas las propiedades o tomarlas como modelo. La morfología es bastante constante, el volumen del líquido también, siempre que haya 2 o 3 días de abstinencia antes de recoger la muestra.

Inmediatamente después de la eyaculación, el semen se coagula, luego, a los 15 min o 30 min sucede la licuación de este, aunque puede no suceder por completo y si demora más de 60 min para licuarse, esto se debe tener en cuenta. La motilidad se clasifica de 1 a 3, la grado 3 es la más rápida y activa con movimiento direccional, la 2 se mueven sin rumbo y la 1 solo mueven la cola, algunos laboratorios dan la escala de 0 a 4. Para considerar fertilidad normal 50 % a 70 % deben ser móviles hasta 3 h después de eyaculados y, fertilidad disminuida, si solo es 40 %.

Hay que tener en cuenta el olor característico. La espermina y la espermidina son los compuestos orgánicos responsables del olor del semen. La primera puede cristalizar y separarse del semen como un fosfato, y formar los cristales de Boettcher y es la sustancia responsable de la reacción de Barberio, utilizada en medicina forense para la detección química de semen humano.

Se debe valorar las formas de los espermatozoides y la presencia de leucocitos en el líquido seminal, ya que en algunos hombres estériles se observa una relación entre el aumento de las formas en punta y un varicocele. Se considera normal cuando de 70 % a 90 % poseen estructura normal. Hay que tener en cuenta, en 200 células como mínimo, la morfología siguiente:

1. Forma oval normal.
2. Cabeza oval grande.
3. Cabeza oval pequeña.
4. Cabeza en punta.
5. Cabeza doble. Cabeza amorfa.
6. Defecto de cola.
7. Presencia de gota citoplasmática.

En un eyaculado normal la mayor parte de los espermatozoides son normales, donde se puede observar hasta 20 % y 25 % anormal en el hombre. La cantidad de espermatozoides es de unos 100 millones/mL o más, expulsándose en cada eyaculación de 3 a 4 mL de semen como promedio, pudiendo llegar hasta 6 mL, por debajo de 2 mL se considera anormal. Hay variaciones individuales en la cantidad de espermatozoides, pero un hombre con 50 millones/mL no es muy fértil y con 20 millones/mL o menos, son infértiles.

Los criterios de anormalidad son:

1. Recuento de menos de 20 millones/mL, en 3 muestras separadas.
2. Menos de 60 % de formas ovales normales.
3. Motilidad menor de 60 % por examen en gota húmeda.

Gametos anormales

Todos los individuos aptos para la reproducción presentan normalmente cierta cantidad de gametos anormales, aunque son más frecuentes en el hombre que en la mujer.

Ovocitos anormales

En la mujer, ocasionalmente un folículo posee dos o tres ovocitos primarios bien apreciables que pueden producir embarazos gemelares o triples, por lo general degeneran antes de la madurez. En casos poco frecuentes, un ovocito primario posee dos y hasta tres núcleos, sin embargo, estos ovocitos binucleados o trinucleados degeneran antes de la total maduración.

Espermatozoides anormales

Las anomalías de los espermatozoides son mucho más frecuentes. Se pueden mencionar los espermatozoides con cabeza alargada lineal y la cola arrollada, otros con cabeza muy pequeña (de "alfiler") y los gigantes o pequeños; en ocasiones pueden estar unidos, tener cola doble o muy corta, cabeza doble, etc. (Fig. 1.16).

Las anormalidades morfológicas de los espermatozoides son tan frecuentes que, algunos autores consideran como normal hasta 15 % a 20 % de formas anormales en el eyaculado. Los espermatozoides con anormalidades morfológicas están carentes de movilidad y posiblemente pierden la capacidad de fertilizar al ovocito.

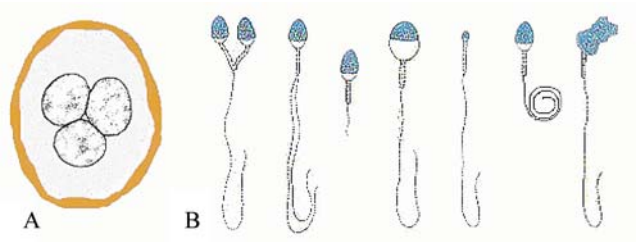

Fig. 1.16. Gametos anormales. A. Ovocito trinucleado. B. Diferentes tipos de espermatozoides anormales.

Principales defectos por factores genéticos y cromosómicos

Anormalidades cromosómicas

Pueden ser numéricas o estructurales, son causas importantes de defectos al nacimiento y de abortos espontáneos. Se considera que alrededor de 50 % de los embarazos terminan en abortos espontáneos y que la mitad de estos presentan anormalidades cromosómicas sustanciales; es decir, que 25 % de los embarazos presentan un defecto cromosómico importante. Las anormalidades cromosómicas más frecuentes observadas en el aborto son: 45X (síndrome de Turner), triploidía y trisomía 16. En general, las anormalidades cromosómicas provocan 7 % de los defectos más importantes al nacimiento y las mutaciones genéticas causan 8 % adicional.

Anormalidades numéricas

Las células somáticas humanas normales contienen 46 cromosomas, son diploides (2n). Los gametos normales contienen 23, son haploides (n).

Se entiende por euploide cualquier múltiplo de n, así puede ser diploide o triploide. Aneuploide se refiere a cualquier número cromosómico que no es euploide y se aplica, con frecuencia, cuando un cromosoma extra está presente (trisomía) o cuando falta uno (monosomía). Las anormalidades en el número cromosómico se pueden originar durante las divisiones meióticas o mitóticas. En la meiosis dos miembros de un par de cromosomas homólogos normalmente se separan durante la primera división meiótica, así que, cada célula hija recibe un miembro de cada par. Algunas veces no ocurre la separación (no disyunción) y ambos miembros de un par se mueven hacia una misma célula, la no disyunción de los cromosomas hace que una célula reciba 24 cromosomas y la otra 22, en vez de 23 cada una que es el número normal.

Cuando ocurre la fecundación, un gameto que contiene 23 cromosomas se une a un gameto que puede tener 24 o 22 cromosomas y el resultado es un individuo con 47 cromosomas (trisomía) o, 45 cromosomas (monosomía). La no disyunción es posible que ocurra en la primera o la segunda división meiótica de las células germinales, y puede afectar los cromosomas somáticos o a los sexuales. En las mujeres, la incidencia de anormalidades cromosómicas debido a la no disyunción se incrementa con la edad, especialmente después de los 35 años.

Ocasionalmente la no disyunción se presenta durante la mitosis (no disyunción mitótica) en una célula embrionaria durante las divisiones celulares tempranas. Tales condiciones producen el fenómeno de mosaicismo, que muestra los efectos de distintos alelos o genes en partes diferentes del cuerpo, y con algunas células que portan un número cromosómico anormal y otras normales. Las personas afectadas pueden mostrar poca o mucha de las características de un síndrome particular, lo que depende del número de células implicadas en el defecto y su distribución.

En ocasiones, los cromosomas se quiebran y los fragmentos de un cromosoma se unen a otro ocurriendo una translocación. Tales translocaciones pueden ser balanceadas, en cuyo caso la ruptura y la reunión ocurren entre dos cromosomas, sin pérdida de material genético crítico, y los individuos son normales; o pueden ser desbalanceadas, en cuyo caso se pierde parte de un cromosoma, formándose un fenotipo alterado. Por ejemplo, translocaciones desbalanceadas entre los brazos largos de los cromosomas 14 y 21 durante la meiosis I o II dan lugar a gametos con una copia extra del cromosoma 21, una de las causas del síndrome de Down. Las translocaciones son frecuentes entre los cromosomas 13; 14; 21 y 22 debido a que estos se agrupan durante la meiosis.

Trisomía 21 o síndrome de Down

Con frecuencia es causado por una copia extra del cromosoma 21 (trisomía 21). Los cuadros clínicos de niños con síndrome de Down incluyen: retardo del crecimiento, grados variables de retardo mental, anormalidades craneofaciales, ojos inclinados hacia arriba, epicanto (pliegue extra de la piel en los ángulos mediales de los ojos), cara aplanada y orejas pequeñas, defectos cardiacos e hipotonía muscular.

En estos individuos se observan además, incidencias relativamente altas de leucemia, infecciones, disfunción tiroidea y envejecimiento prematuro, y casi

todos desarrollan signos de la enfermedad de Alzheimer después de los 35 años de edad. En 95 % de los casos, el síndrome es causado por la trisomía 21, resultante de la no disyunción meiótica y, en 75 %, la no disyunción se presenta durante la formación del ovocito. La incidencia del síndrome de Down es aproximadamente 1/2 000 embarazos para mujeres por debajo de 25 años, este riesgo se incrementa con la edad materna, hasta 1/300 a la edad de 35 años y 1/100 a la edad de 40.

Aproximadamente 4 % de los casos del síndrome de Down presenta una translocación desbalanceada entre el cromosoma 21 y los cromosomas 13; 14 o 15. El restante 1 % se debe a mosaicismo, resultado de la no disyunción mitótica. Estos individuos tienen algunas células con un número cromosómico normal y otras que son aneuploide. Estos casos pueden mostrar pocas o muchas de las características del síndrome de Down.

Trisomía 18

En estos casos los pacientes muestran: retardo mental, defectos cardiacos congénitos, inserción baja de las orejas y flexión de dedos y manos.

Pueden presentar además, micrognatia, anomalías renales, sindactilia y malformaciones del sistema esquelético. La incidencia de esta condición es de 1/5 000 recién nacidos, los cuales mueren alrededor de los dos meses de edad.

Trisomía 13

Las anormalidades presentes en estos casos son: retardo mental, defectos cardiacos congénitos, holoprosencefalia, sordera, labio leporino y paladar hendido; defectos de los ojos como: microftalmia, anoftalmía y coloboma del iris. La incidencia de esta anormalidad es de 1/15 000 nacidos vivos, la mayoría muere antes de los tres meses de edad.

Síndrome de Klinefelter

Se presenta solo en varones, se detecta principalmente en la pubertad, son estériles por presentar atrofia testicular e hialinización de los túbulos seminíferos, con frecuencia presentan ginecomastia. Las células presentan 47 cromosomas debido a un complemento cromosómico sexual del tipo XXY, la cromatina sexual se puede observar en 80 % de los casos. La incidencia es de 1/500 varones. La no disyunción de los homólogos XX es la causa más frecuente de estos casos, y los pacientes pueden tener 48 cromosomas: 44 autosómicos y 4 cromosomas sexuales (XXXY). Aunque el retardo mental no siempre forma parte del síndrome, a mayor número de cromosomas X, la aparición de algún grado de daño mental es más probable.

Síndrome de Turner

Esta afección aparece en mujeres con una apariencia netamente femenina a pesar de la ausencia de ovarios (disgenesia gonadal) y estatura baja. Con frecuencia se asocian otras anormalidades como: cuello membranoso o de "esfinge", deformidades esqueléticas, linfedema de las extremidades, y tórax ancho con pezones separados. Más de la mitad de las mujeres afectadas son monosómicas para el cromosoma X y cromatina negativa, debido a la no disyunción. En 80 % de estas mujeres la causa corresponde a la no disyunción en el gameto masculino. En el resto las causas son las anormalidades estructurales del cromosoma X o la no disyunción mitótica que provocan mosaicismo.

Anormalidades estructurales

Las anormalidades cromosómicas estructurales son en las que participan uno o más cromosomas, y resultan frecuentemente por fragmentación cromosómica o deleción. Las rupturas son causadas por factores medioambientales, tales como: virus, radiaciones y drogas. La afectación derivada de la ruptura depende de lo que sucede con los fragmentos rotos, ya que en unos casos el fragmento roto del cromosoma se pierde y el infante con deleción parcial de un cromosoma es anormal.

Síndrome del "maullido de gato"

Es un síndrome bien conocido causado por deleción parcial del brazo corto del cromosoma 5. Estos niños tienen un llanto muy parecido al maullido del gato, microcefalia, retardo mental y enfermedad cardiaca congénita. También se han descrito otros síndromes debido a la pérdida parcial de cromosomas.

Las microdeleciones

En estos casos las deleciones se extienden solo a unos pocos genes contiguos, dando lugar al síndrome de microdeleción o síndrome de genes contiguos. Los sitios donde estas deleciones ocurren, se denominan complejos de genes continuos y pueden ser identificados por técnicas avanzadas como las de bandas cromosómicas de alta resolución.

Síndrome de Angelman

Es una enfermedad neurogenética de baja frecuencia, representa un ejemplo de microdeleción, heredando

la deleción en el cromosoma materno, que se asocia a la falta de expresión de la región q11-q13 en el brazo largo del cromosoma 15 materno, conocida como impronta genómica. Fue descrito en 1965, por Harry Angelman, en tres niños que presentaban retardo global del desarrollo dado por: retardo mental, ausencia del lenguaje, muestran un progreso motor pobre y son propensos a periodos de risa fácil prolongada y no provocados, temblores y movimientos anormales. El diagnóstico precoz es importante ya que evita exámenes innecesarios, permite informar a los padres de su evolución en el futuro, dar asesoría genética y un tratamiento apropiado al paciente. Esta enfermedad es un ejemplo de impronta genética.

Síndrome de Prader-Willi

Igual que el anterior, este síndrome se caracteriza por desórdenes del neurocomportamiento con manifestaciones clínicas diferentes y son un buen ejemplo del concepto de impronta genómica. En este caso, la deficiencia es heredada en el cromosoma 15 paterno en la misma región q11-q13, y los individuos afectados se caracterizan por: hipotonía muscular al nacimiento, obesidad, talla baja, retraso sicomotor, hipogonadismo, criptorquidia y la facies es característica.

Otros síndromes de genes contiguos pueden ser heredados por cualquiera de los progenitores, como se describen a continuación:

Síndrome de Miller-Dieker

Estos pacientes presentan una deleción en 17p13 y muestran lisencefalia, retardo del desarrollo, apoplejía y anormalidades cardiacas y faciales.

Síndrome velocardiofacial

En este síndrome, también denominado de Shprintzen, los casos presentan una deleción en 22q11 y muestran defectos del paladar, cardiacos, tronco-conales, retardo del habla, trastornos del aprendizaje y trastornos esquizoides.

Impronta genética

El término impronta genética (*genetic imprinting*) es el que se utiliza cuando la expresión de un gen o de un grupo de genes difiere en su función, en dependencia de si los cromosomas implicados son de origen materno o paterno. Por lo general depende del estado de inactividad de los genes, probablemente en las líneas germinales paternas.

El uso de este término ha evolucionado y se ha utilizado con mayor frecuencia durante los últimos 15 años. La existencia de la impronta genética se ha reconocido recientemente, debido a que es posible que contradiga el principio mendeliano básico de que, *el origen parental del material genético no afecta a la expresión génica*. En otras palabras, la impronta genética se refiere al marcaje, "imprimir", de ciertos genes, de forma tal que, los heredados de la madre, son expresados de modo diferente a los heredados del padre.

Por este motivo, los cromosomas X y Y no son los únicos que proporcionan la diferencia sexual genética. Una porción considerable del genoma está sujeto a impronta. Ambas contribuciones genéticas, maternas y paternas, son necesarias para un desarrollo normal.

Ciertos trastornos parecen afectar la descendencia solo cuando es heredado de un progenitor, por ejemplo: retinoblastoma y corea hereditaria (Huntington). De tal manera, la impronta genética (*genetic imprinting*) se considera una modificación epigenética del genoma, que depende del origen materno o paterno del gameto transmisor. En otras palabras, es el fenómeno genético (epigenético) por el cual los genes (alelos) de un *locus* presentan una expresión diferencial en el organismo, dependiendo del sexo del parental (el padre o la madre) de los que proceden. Por extensión, se puede mencionar también de impronta genómica (*genomic imprinting*).

Aunque los gametos femeninos (óvulos) y los masculinos (espermatozoides) son portadores de juegos equivalentes de genes que forman el genotipo del individuo producido tras la fecundación; sin embargo, su patrón de expresión puede no ser el mismo como resultado del mecanismo de impronta genética, que hace que, ciertos genes, queden marcados o troquelados (*imprinted* genes) en el gameto femenino, y no en el gameto masculino o, recíprocamente, queden silenciados en los espermatozoides pero no en los óvulos. La impronta o el silenciamiento de los genes se realizan por metilación de bases específicas de determinadas secuencias del ADN.

Sitios frágiles

Se caracterizan por ser regiones de cromosomas con posibilidades de separarse o romperse durante las manipulaciones de las células en el laboratorio. A pesar de que se han identificado numerosos sitios frágiles, no todos han sido relacionados con las modificaciones del fenotipo, excepto el descrito en el brazo largo del cromosoma X.

Síndrome del cromosoma X frágil

Hasta ahora se han descrito numerosos sitios frágiles consistentes en repeticiones de CGG, sin embargo, el sitio xq27, en el brazo largo del cromosoma X, se ha relacionado con alteraciones del fenotipo. Estos pacientes presentan retardo mental, mandíbula prominente, orejas grandes, e iris de color azul. El sexo masculino se afecta con mayor frecuencia que el femenino. Otro ejemplo de retardo mental cromosómico es el síndrome de Down, el cual le sigue en frecuencia.

Mutaciones genéticas

De Vries, en 1901, definió la mutación como, *cualquier cambio heredable en el material genético, que no se puede explicar mediante segregación o recombinación*. Sin embargo, la definición de mutación, a partir del conocimiento de que el material hereditario es el ADN y de la propuesta de la doble hélice, para explicar la estructura del material hereditario dada por Watson y Crick en 1953, sería que, *una mutación es cualquier cambio en la secuencia de nucleótidos del ADN*.

La mutación es la fuente primaria de variabilidad genética en las poblaciones, mientras que, la recombinación, al crear nuevas combinaciones a partir de las generadas por la mutación, es la fuente secundaria de variabilidad genética. Se describen varias formas de mutación, según las células que ocurran y la cantidad de material genético afectado.

Mutación somática y en la línea germinal

Mutación somática. Afecta a las células somáticas del individuo. Como consecuencia pueden aparecer individuos mosaicos que poseen dos líneas celulares diferentes con distintos genotipos. Cuando una célula sufre una mutación, todas las células que derivan de esta por divisiones mitóticas heredan la mutación (herencia celular). Un individuo mosaico originado por una mutación somática, posee un grupo de células con un genotipo diferente al resto, cuanto antes se haya dado la mutación en el desarrollo del individuo, mayor es la proporción de células con distinto genotipo. En el supuesto de que, la mutación hubiera ocurrido después de la primera división del cigoto, es decir, en estadio de dos células, la mitad de las células del individuo adulto tienen un genotipo y la otra mitad otro diferente. Las mutaciones que afectan solo a las células de la línea somática no se transmiten a la siguiente generación.

Mutaciones en la línea germinal. Afectan a las células productoras de gametos, por lo que aparecen gametos con mutaciones, las cuales sí se transmiten a la siguiente generación y tienen una mayor importancia desde el punto de vista evolutivo.

Niveles mutacionales

Es una clasificación de las mutaciones fundamentada en la cantidad de material hereditario afectado por la mutación.

Mutación génica. Afecta a un solo gen.

Mutación cromosómica. Afecta a un segmento cromosómico que incluye varios genes y puede dar origen a cambios cromosómicos estructurales.

Mutación genómica. Afecta a cromosomas completos (por exceso o por defecto) o a juegos cromosómicos completos. Puede dar origen a cambios cromosómicos numéricos.

Mutación espontánea e inducida. La mutación espontánea se produce de forma natural o normal en los individuos; mientras que la inducida se produce como consecuencia de la exposición a agentes mutagénicos químicos o físicos.

Entre las malformaciones congénitas observadas en el humano, muchas son de causa hereditaria. Se considera que alrededor de 10 % de las malformaciones tienen su origen por esta causa. Muchos de los defectos al nacimiento son atribuibles de forma directa a cambios en la estructura o la función de un gen único, entonces recibe el nombre de mutación genética simple. Como es conocido los genes se presentan en forma par o alelos, así, para cada determinación genética está presente el aporte materno y el paterno, excepto los cromosomas X y Y en el varón.

Si un gen mutante produce una anormalidad en un aporte único, a pesar de la presencia de un alelo normal, resulta en una mutación dominante. En el caso que ambos alelos son anormales (doble aporte) o, si la mutación está unida al cromosoma X masculino, es una mutación recesiva.

La aparición y utilización de las técnicas biológicas moleculares a la embriología ha incrementado el conocimiento de la responsabilidad de los genes para el desarrollo normal. El mapeo del genoma humano ha proporcionado información posicional para muchos de estos genes, análisis adicionales han permitido identificar además algunas mutaciones. Mas detalles sobre el papel de estos genes se proporcionan en los capítulos posteriores.

Además de las malformaciones congénitas, las mutaciones pueden dar origen a errores innatos del metabolismo. Entre estas enfermedades se encuentran: la fenilcetonuria, la hemocistinuria y la galactosemia que son las más conocidas, se acompañan frecuentemente por distintos grados de retardo mental.

Mecanismos morfogenéticos

Se conoce que el plan básico de un animal se establece tempranamente en el desarrollo embrionario. Durante años se han descrito la secuencia de estos cambios, sin embargo, la explicación de cómo ocurren no está del todo clara. Por manipulación de embriones, de forma experimental, se han descubierto muchos de los mecanismos que tienen lugar en diferentes tipos de animales. Estos mecanismos están integrados o fundamentados en dos conceptos básicos:

1. La organización citoplasmática de un óvulo no fertilizado lleva a diferencias regionales en el embrión temprano, de muchas especies animales.
2. Interacción intercelular que influye en el destino posterior del desarrollo de una célula.

Una célula puede inducir cambios citoplasmáticos que afectan la expresión genética de células vecinas, esto se realiza por transmisión de señales químicas o por interacción entre las membranas celulares, si las células están en contacto.

Con el término de mecanismos morfogenéticos se agrupan un complejo de procesos que moldean la configuración interna y externa del embrión. Además, numerosos eventos se incluyen en el concepto de este término como: el establecimiento de los ejes del cuerpo, la formación de las extremidades y el plegamiento embrionario entre otros. Sin embargo, los procesos moleculares y genéticos que lo determinan aún están por establecerse, estudios experimentales sugieren que existe relación entre los patrones morfogenéticos de los animales inferiores y el de los mamíferos.

Cuando se habla del nivel genético; se refiere a que los procesos están controlados genéticamente desde la formación del cigoto. En el nivel molecular es donde, en esencia, ocurren los procesos de transcripción, activación y transducción de señales, que garantizan la síntesis de las proteínas propias de cada célula; el siguiente nivel es el celular e hístico, se trata de la matriz extracelular (donde viajan las moléculas de señales, de una célula a otra), membrana celular (donde se encuentran los receptores y moléculas de adhesión, imprescindibles en la captación de señales y de otras funciones que posee), citoplasma (en este se encuentran las principales estructuras vinculadas con la forma, el movimiento celular y donde ocurre la síntesis proteica, entre otras actividades metabólicas) y el núcleo donde se almacena la información genética, ocurre la duplicación y la transcripción del ADN.

A continuación se describen, de forma breve, algunos de los mecanismos básicos, en relación con los cuales se han acumulado suficientes evidencias que fortalecen su importancia.

Inducción

Es el proceso mediante el cual una estructura o tejido embrionario (agente inductor), actúa sobre el tejido vecino (agente inducido), de forma tal que, en este último se inicien cambios que implican la expresión y represión de un grupo determinado de genes, sintetizándose nuevas proteínas, lo que provoca la transformación en un nuevo tejido u órgano.

La estructura embrionaria que ejerce el efecto inductor se conoce como agente inductor, y el tejido vecino que recibe la influencia de dicho agente es el tejido reactivo o inducido. Se incluyen además las sustancias o mediadores (moléculas) producidas por el agente inductor, que actúan sobre el inducido.

En los experimentos realizados sobre la inducción, siempre se ha planteado la interrogante de que si esta era provocada por difusión de componentes químicos del inductor al tejido que reacciona o, si se necesita reacción de superficie de célula a célula para desencadenar la diferenciación celular; las investigaciones realizadas en el cristalino y al nivel renal, entre otras, así como las diferentes formas de uniones celulares conocidas, demostraron que, si bien el estímulo inductor es trasmitido por agentes difusibles, para alcanzar las mejores condiciones de su efecto es necesario que las células estén en íntimo contacto.

El ejemplo de agente inductor, que con mayor frecuencia se utiliza, es la notocorda, denominada a menudo inductor primario. Esta induce la formación de la placa neural a partir del ectodermo somático suprayacente (tejido reactivo). Si una porción de ectodermo somático, de cualquier zona del disco (que normalmente contribuye a formar la piel), es trasplantada y situada sobre la notocorda, debe formar tejido neural en este nuevo sitio. Por el contrario, si una porción del ectodermo, situada sobre la notocorda (que como es normal forma tejido neural) es trasplantada a otro sitio del disco, alejado de esta última, no se forma tejido neural. También se ha encontrado que, si una porción de la notocorda es trasplantada a otro sitio del disco, el ectodermo suprayacente forma, en estas circunstancias, el tejido neural. Este es solo un ejemplo que se puede comprender más adelante, lo importante es que se aplica al desarrollo.

Es de suma importancia el hecho de que una nueva estructura formada a partir de un tejido reactivo, por el

efecto de un agente inductor es, a su vez, capaz de ejercer efecto inductor sobre otros tejidos. En otras palabras, los agentes inductores pueden actuar en cadena y formar los denominados sistemas de inductores (Fig. 1.17); la existencia de estos tiene gran importancia en el estudio del ordenamiento de los procesos del desarrollo.

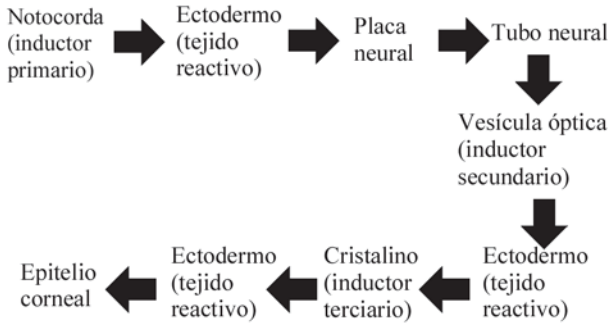

Fig. 1.17. Sistema de inductores.

Diferenciación

Las células mediante la diferenciación adquieren nuevas propiedades funcionales y morfológicas que la hacen distinta de la original. A partir de sintetizarse en estas un nuevo patrón de proteínas que les garantiza una función y estructura determinada. Este es un proceso que se inicia desde la fecundación y se extiende durante la vida prenatal y posnatal.

En el proceso de diferenciación los cambios funcionales preceden a los morfológicos. Como consecuencia de estos cambios al nivel molecular, la diferenciación alcanza su expresión morfológica al nivel celular e histico. Es un proceso altamente ordenado y organizado al igual que toda actividad celular, de ahí la importancia de conocer, cómo intervienen los genes y las moléculas en el proceso de la diferenciación.

Todas las células de un organismo multicelular, desde las más indiferenciadas, hasta las que han alcanzado el mayor grado de especialización, poseen los mismos genes. Pero no todos los genes se encuentran activos en una célula particular. En las células menos diferenciadas, como el cigoto y los primeros blastómeros, solo están activos los que intervienen en los procesos básicos del metabolismo, necesarios para la supervivencia de dicha célula, tales como: absorción, respiración, excreción, división celular, etc. Los demás genes de la célula no participan en las funciones mencionadas, por encontrarse reprimidos.

Para que una célula pueda diferenciarse, es necesario que los genes relacionados con las funciones específicas de dichas células comiencen a activarse. Por ejemplo, una célula mesodérmica, al igual que el resto de las células posee todos los genes de la especie, entre estos los que tienen que ver con la síntesis de la hemoglobina y los involucrados en la síntesis de la actina y la miosina, para citar solo algunos de estos, pero todos están reprimidos. Cuando los genes involucrados en la síntesis de la hemoglobina (y no otros) son desreprimidos, las células mesodérmicas se diferencian y forman los glóbulos rojos. En los capítulos siguientes se identifican algunos ejemplos donde ocurre la diferenciación.

Crecimiento

Es el aumento de las dimensiones espaciales y del peso de la célula, de un órgano o de un tejido.

El crecimiento prenatal se inicia con la fecundación y termina con el nacimiento. En este lapso de 40 semanas, la longitud aumenta unas 5 000 veces y el peso más de 1 000 millones de veces. Durante los siguientes 21 años, la longitud aumenta 3,5 veces y el peso 20 veces. Esto demuestra que el crecimiento en el periodo prenatal es extraordinariamente más rápido que en el posnatal. Incluso, no se observa una velocidad de crecimiento uniforme a todo lo largo de la vida prenatal. Durante el segundo mes predominan los procesos de diferenciación, mientras que el crecimiento es más notable durante la etapa fetal.

El crecimiento se debe al aumento de:

1. Número de las células o proliferación celular (fundamental durante las etapas prenatales).
2. Tamaño de las células o hipertrofia (característico de las células nerviosas, los adipositos y en las células musculares).
3. Por acumulación de sustancias de la matriz extracelular (crecimiento del cartílago hialino).

Existe una forma especial de crecimiento conocida como diferencial que se caracteriza por las variaciones en la velocidad con que crecen las distintas partes de una misma estructura.

Migración celular

Es otro de los factores reguladores del desarrollo, cuyo conocimiento dio como resultado que se aclararon muchos de los mecanismos que, durante algún tiempo, no eran bien conocidos, aunque su importancia es indudable. La migración celular implica el movimiento de grupos de células. Está presente en los procesos de la morfogénesis; un ejemplo es la formación de la línea primitiva y el mesodermo intraembrionario, y la migración

de las células germinativas primordiales. La motilidad es la responsable de la distribución, el ordenamiento y la orientación espacial de las estructuras del cuerpo.

La migración de las células y los cambios en su forma son procesos fundamentales en el desarrollo de la estructura del individuo. Tres propiedades de las células son fundamentales en este proceso:

1. Extensión.
2. Contracción.
3. Adhesión.

La migración está relacionada con otros movimientos morfogenéticos que dan forma al embrión e incluye la gastrulación y formación del tubo neural. Los cambios en la forma de una célula por lo general están relacionados con reorganización del citoesqueleto (tubo neural).

Los movimientos ameboideos basados en la extensión y contracción son importantes en la morfogénesis (gastrulación y otras migraciones celulares).

Apoptosis o muerte celular

Paradójicamente la muerte celular programada es un proceso de remodelación, es un factor de gran significación en el control del desarrollo y se ha estudiado, de manera experimental, con cierta extensión en el proceso de formación del ala de las aves. En un inicio, el ala está incluida por completo en el tronco del embrión y su separación tiene lugar mediante un plano donde las células mueren. En el desarrollo humano se considera que la separación de los dedos ocurre debido a la muerte de las células del tejido interdigital.

Capítulo 2

Primeras tres semanas del desarrollo

El desarrollo embrionario se inicia con la unión de los gametos mediante la fecundación, lo que da lugar a la formación del huevo o cigoto. Durante las tres primeras semanas se produce una secuencia de acontecimientos que transforman inicialmente al cigoto en una estructura multicelular y, después, en un disco embrionario rodeado de estructuras extraembrionarias.

Para la mejor comprensión de los procesos que ocurren en esta etapa se describen por semanas, teniendo en cuenta que es un proceso continuo y que las etapas están íntimamente relacionadas.

Los acontecimientos que caracterizan la primera semana del desarrollo se inician con la fecundación, por lo que es necesario describir de forma breve las principales características estructurales de los órganos de la reproducción. También es importante conocer los cambios que suceden en el organismo materno, los cuales aseguran la nutrición y protección del embrión durante su desarrollo intrauterino.

Órganos reproductores

Debido a la participación directa de los órganos del aparato genital en la reproducción, es importante describirlos de forma general.

Órganos reproductores masculinos

Están formados por los testículos, vías espermáticas, pene, glándulas anexas y bolsas escrotales (Fig. 2.1).

Los testículos son un par de glándulas, ovoideas, de color blanco ligeramente azulado, encargadas de la producción de los espermatozoides y de la hormona sexual masculina. Las vías espermáticas son las de excreción del esperma testicular, que se extienden, desde los túbulos seminíferos, hasta la uretra, y se componen de varios segmentos en el orden siguiente: túbulos seminíferos, tubos rectos, rete *testis*, conos eferentes, conducto epidídimo, conducto deferente, vesículas seminales y conducto eyaculador. El pene es el órgano de la cópula en el sexo masculino.

Las glándulas anexas del aparato genital masculino son la próstata y las glándulas bulbouretrales, que son las encargadas de la secreción del líquido seminal viscoso que acompaña a los espermatozoides y, que, junto con estos, conforman el semen. Por último, las bolsas escrotales son cavidades semejantes a una bolsa donde se hallan contenidos los testículos, y que permiten lograr una temperatura inferior a la corporal para que se produzca la espermatogénesis.

Órganos reproductores femeninos

El aparato genital femenino está formado por: ovarios, trompas uterinas o de Falopio, útero, vagina y vulva (Fig. 2.2). Los ovarios son un par de glándulas alojadas en la cavidad pelviana, cuya función es la producción de ovocitos y hormonas sexuales femeninas. Las trompas uterinas o de Falopio se caracterizan por un revestimiento epitelial complejo con gran cantidad de pliegues longitudinales prominentes, principalmente en la región ampular de las trompas. El epitelio contiene células ciliadas que ayudan al transporte del huevo y de las células secretoras que producen el fluido necesario para el desarrollo temprano del embrión. Las trompas uterinas son pares, en forma de tubo o trompeta, que se extienden, desde cerca de los ovarios, hasta el útero, y tiene varias funciones importantes, estas son: captación, transporte, protección y nutrición del ovocito.

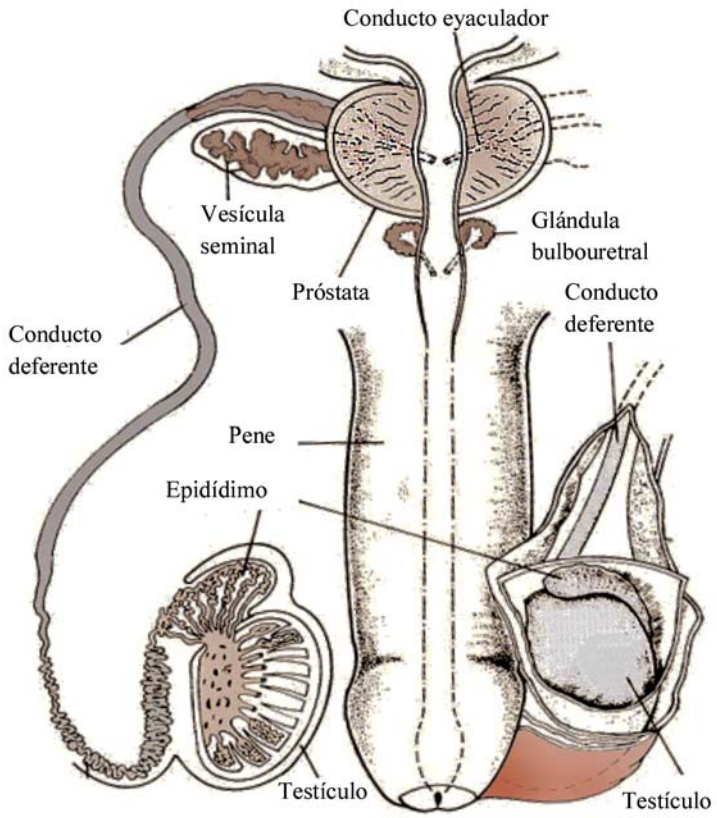

Fig. 2.1. Órganos reproductores masculinos.

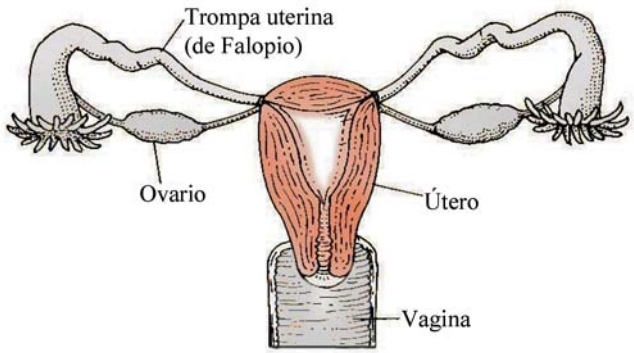

Fig. 2.2. Órganos reproductores femeninos.

El útero, es un órgano cavitario, muscular e impar, situado en la cavidad pelviana. En este se desarrolla el óvulo fecundado. Su principal función es recibir y mantener el embrión durante el embarazo y expulsarlo al final de la gestación. La pared está formada por tres capas:

1. Externa o perimetrio (serosa): es muy delgada.
2. Media o miometrio: gruesa, integrada por músculo liso.
3. Interna o endometrio: la mucosa uterina o endometrio consta de un epitelio cilíndrico simple, con lámina propia que contiene glándulas mucosas, estroma de tejido conectivo especializado y arterias espirales.

Todas estas estructuras participan en la implantación y nutrición del embrión. Se distinguen en el endometrio tres capas: compacta, esponjosa y basal. Las dos primeras se desprenden durante la menstruación y el parto, que en conjunto se conoce como capa funcional; la capa basal garantiza la regeneración del epitelio endometrial después de cada ciclo menstrual. El aspecto histológico del endometrio varía, según la etapa del ciclo menstrual hormonal. Durante la segunda etapa o secretora se pueden apreciar las tres capas mencionadas y que se describen a continuación:

1. Capa compacta: delgada y superficial, constituida por células muy agrupadas, tumefactas, alrededor de los cuellos rectos de las glándulas.
2. Capa esponjosa: gruesa, compuesta por la lámina propia, es edematosa y contiene los cuerpos dilatados y tortuosos de las glándulas.

3. Capa basal: delgada, contiene los extremos ciegos de las glándulas y es de gran poder proliferativo.

La vagina, es un conducto musculomembranoso distensible, de aproximadamente 8 cm de longitud; junto con la vulva, forman los órganos de la cópula en el sexo femenino.

La vulva delimita el orificio de salida del canal genital y el vestíbulo de la vagina. Está formada por los labios mayores, menores y clítoris.

Ciclo sexual femenino

Desde el principio de la pubertad, hasta el climaterio o menopausia, la mujer experimenta normalmente modificaciones cíclicas en las que participan la hipófisis, el hipotálamo, los ovarios y el útero, denominados en su conjunto ciclo sexual femenino. Este prepara al sistema reproductor para el embarazo y está bajo el control directo de la hipófisis. El ciclo sexual comprende, a su vez, el ciclo ovárico y el ciclo uterino (Figs. 2.3 y 2.4).

Ciclo ovárico

La maduración de un grupo de folículos primordiales y la expulsión periódica de un ovocito, son los cambios cíclicos del ovario que reciben el nombre de ciclo ovárico. La actividad de la hipófisis es controlada por el hipotálamo que produce la hormona liberadora de gonadotropina (GnRH), y un eje hipotálamo-hipófisis-gónadas es el responsable por los cambios cíclicos. Las hormonas gonadotrópicas foliculoestimulante y luteinizante de la adenohipófisis inician los cambios cíclicos en el ovario al inicio de la pubertad, y continúan su regulación durante la vida sexual del organismo. Estas hormonas estimulan al ovario a producir estrógeno y progesterona, y también son responsables del ciclo uterino, que incluye la menstruación. Los ciclos ováricos y uterinos preparan al sistema reproductor para el embarazo, en ausencia del cual los ciclos se repiten. El ciclo ovárico comprende las fases folicular y luteínica:

1. Fase folicular: se inicia por la acción de la FSH y se caracteriza por aumento del estrógeno en el folículo que alcanza la concentración necesaria para que se produzca una LH preovulatoria. La FSH también estimula la maduración de las células foliculares (granulosas) que rodean al ovocito. A su vez, la proliferación de estas células se mide por el factor 9 de diferenciación del crecimiento (GDF-9), un miembro de la familia del factor beta de crecimiento de transformación (TGF-β). Las células del cúmulo de oóforos tienden a disociarse y por eso el ovocito se libera del control folicular. La meiosis I concluye, posiblemente, porque ya no es inhibida por el folículo. Se elimina el corpúsculo polar I, dejando un ovocito secundario (22 X) el cual es liberado y expulsado por la ruptura del folículo, ocurriendo de esta forma la ovulación.
2. Fase luteínica: se caracteriza por la formación de un cuerpo lúteo (luteinización), la cual es iniciada por la LH y un aumento de los niveles de progesterona.

Ciclo uterino

Se caracteriza por la fase menstrual, la proliferativa, la secretora e isquémica:

1. Fase menstrual (menstruación): se extiende durante 4 o 5 días, en los cuales la membrana mucosa (endometrio progestacional) se desprende y ocurre el sangrado, solo permanece intacta la capa basal. El primer día de la menstruación se entiende como el primer día del ciclo, y el principal factor en el comienzo de la menstruación es la retirada o disminución brusca de la progesterona y del estrógeno.
2. Fase proliferativa o estrogénica: se caracteriza por la gran actividad proliferativa y regeneración del endometrio bajo la estimulación estrogénica, y a partir de los restos epiteliales de las glándulas uterinas presentes en la capa basal. Histológicamente se caracteriza por una hiperplasia.
3. Fase progestacional: se produce por la acción de la progesterona y el estrógeno del cuerpo lúteo. Caracterizada por glándulas que se tornan alargadas y enrolladas las cuales secretan glucógeno y están acompañadas por arteriolas espirales. Durante el proceso de preparación para un posible embarazo, el estroma uterino se vuelve edematoso y las células estromales se hacen hipertróficas (reacción decidual), formándose un endometrio progestacional. Este se ha regenerado y las zonas funcionales (basal, esponjosa y compacta) se pueden distinguir con facilidad. Histológicamente ocurre una hipertrofia.

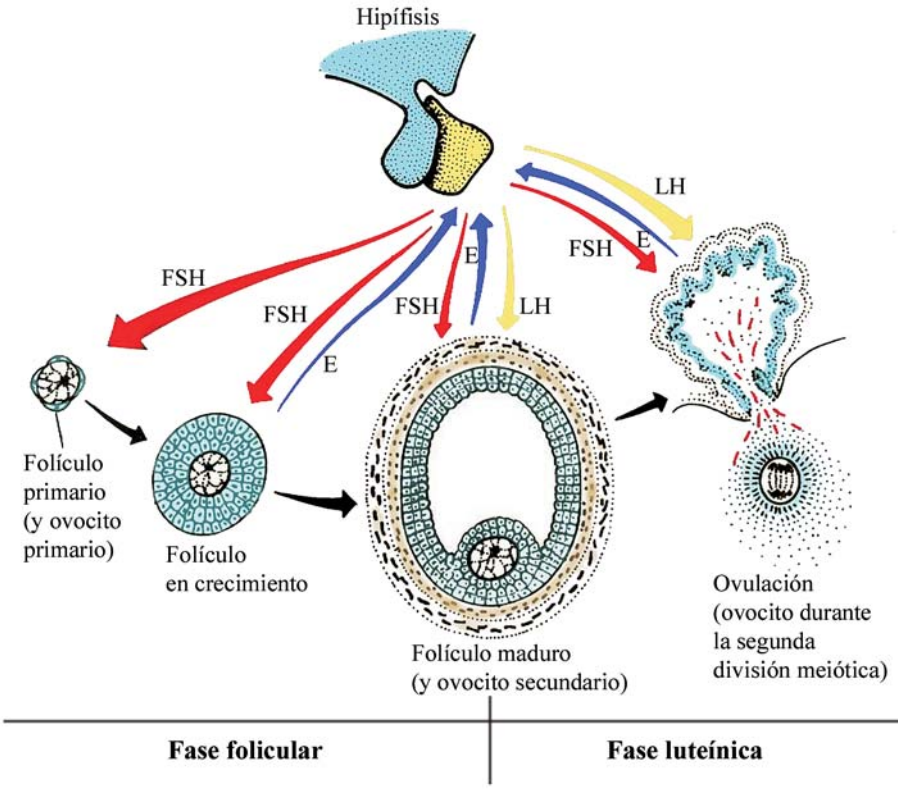

Fig. 2.3. Ciclo ovárico y su regulación hormonal. Estrógenos (E).

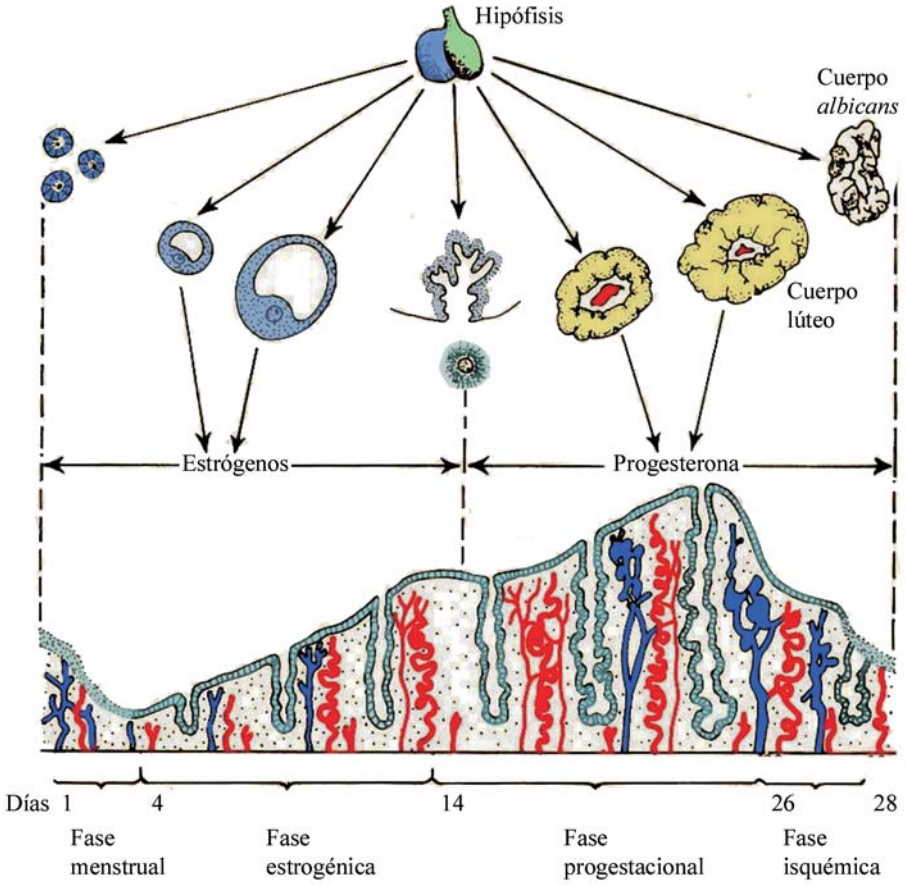

Fig. 2.4. Ciclo menstrual y su regulación hormonal.

Las células granulosas y tecales en cooperación producen estrógenos, que a su vez provocan:

1. Que el endometrio entre en la fase proliferativa o folicular.
2. Fluidez del moco cervical para permitir el fácil pasaje de los espermatozoides.
3. Estimula a la hipófisis para la secreción de LH; a mediados del ciclo se produce un incremento de esta hormona, con la cual:
   a) Se eleva las concentraciones del factor promotor de la maduración, dando lugar a que los ovocitos completen la meiosis I e inicien la meiosis II.
   b) Se estimula la producción de progesterona por las células estromales foliculares (luteinización).
   c) Se efectúa la ruptura folicular y la ovulación.
4. Fase isquémica: si el ovocito no es fecundado, el cuerpo lúteo degenera, el efecto de la progesterona disminuye, la capa vascular se contrae, se torna pálida; luego los vasos se dilatan y aparecen zonas de hemorragia que aumentan y ocasionan la menstruación. En otros libros se considera como el comienzo de la fase menstrual.

Ovulación

Es la expulsión, desde el interior del ovario, del ovocito II a punto de madurar, por la ruptura del folículo. En los días que preceden a la ovulación, y bajo la influencia de la FSH y la LH, el folículo de De Graaf crece muy rápido hasta un diámetro de 15 mm. Con el desarrollo final del folículo, el ovocito primario que se ha mantenido en estado de diploteno, reanuda y termina la primera división meiótica, mientras tanto, en la superficie del ovario comienza a formarse localmente una protuberancia que hace relieve sobre esta, su ápice se hace avascular, lo que se denomina el estigma.

La alta concentración de LH incrementa la actividad de la colagenasa, resultando la digestión de las fibras colágenas que rodean al folículo. Las cantidades de prostaglandinas también aumentan en respuesta a la hormona LH y causan contracciones musculares locales en la pared del ovario las que contribuyen a expulsar al ovocito junto a las células de la granulosa, provenientes del cúmulo oóforos que lo rodea; de esta manera se libera y flota fuera del ovario (Fig. 2.4). La ruptura folicular se debe más a la necrobiosis que a la presión, aunque ambos factores influyen.

Las células que permanecen alrededor del ovocito a través de la zona pelúcida se reorganizan y forman la corona radiada. En el momento de la ovulación concluye la meiosis I y el ovocito secundario comienza la meiosis II.

La ovulación comienza con la pubertad y cesa en la menopausia. Es el resultado de un proceso cíclico que se repite aproximadamente cada 28 días, aunque puede fluctuar entre los 25 y 31 días. En los ciclos regulares de 28 días, la ovulación se puede producir a los 14 ± 2 días, después del comienzo de la última menstruación.

Las pruebas indirectas para la detección de la ovulación incluyen:

1. Biopsia endometrial: presencia de un endometrio secretor.
2. Frotis vaginal: aumento de la conificación epitelial.
3. Ultrasonido: aumento del tamaño folicular.
4. Moco cervical: fluido y profuso antes de la ovulación.
5. El análisis hormonal se considera el método más fiable para predecir la ovulación, particularmente un incremento de la LH en orina, el cual precede a la ovulación entre 24 y 36 h.

Es importante tener en cuenta como elementos indirectos: el dolor intermenstrual y el incremento de la temperatura corporal basal (aumento de 0,5 °C a mediados del ciclo), atribuido a la mayor concentración de progesterona.

Cuerpo amarillo

Después de la ovulación, en los restos del folículo ovárico roto, las células granulosas que permanecen en su pared, junto con las de la teca interna se convierten en células luteínicas; en esta nueva estructura se observa además, una notable vascularización.

Las células luteínicas, bajo la influencia de la LH, presentan un pigmento amarillento originando el cuerpo amarillo o lúteo (*Corpus Luteum*) (Figs. 2.4); convirtiéndose en una glándula endocrina temporal que produce progesterona. Por acción de esta hormona y de las hormonas estrogénicas, la mucosa uterina entra en la fase secretora o progestacional, que la prepara para la posible implantación y mantenimiento del embrión. En el cuerpo amarillo, algunas células pequeñas provenientes de la teca (células paraluteínicas), producen estrógeno. Si no ocurre la fecundación, el cuerpo amarrillo degenera en unas dos semanas y se denomina cuerpo amarillo de la menstruación.

Si la fecundación tiene lugar, entonces se forma el cuerpo amarrillo del embarazo que se caracteriza por su gran tamaño. Permanece funcional por varias semanas y, después, desaparece lentamente hacia el sexto mes. Esta glándula es estimulada por la actividad luteotrópica proveniente de la hipófisis y del embrión, gonadotropina coriónica humana (HCG), y produce la progesterona para el mantenimiento del embarazo; siendo luego reemplazado en esta función por la placenta.

El cuerpo amarrillo en degeneración, tanto el menstrual, como el del embarazo, es reemplazado en el ovario por un tejido fibroso cicatricial, que se denomina *corpus albicans* por su color blanquecino.

Las pruebas del embarazo dependen de la demostración en la orina o en la sangre de la HCG o de la subunidad beta, por un anticuerpo que reconoce la molécula de ambas. Los principales métodos son: inhibición de aglutinación, radioinmunoensayo, ensayo inmunoabsorbente unido a enzima (ELISA) e inmunocromatografía.

Transporte de las células germinales

El primer paso en el transporte del huevo es la captura del óvulo por las trompas uterinas. Las células del epitelio de las trompas uterinas incrementan el número de cilios, así como la actividad muscular por influencia de las hormonas. Estudios realizados en conejos han mostrado que el volumen del óvulo y luego del huevo, dado por las estructuras celulares que lo rodean, resulta importante para facilitar la captura del óvulo y el transporte del huevo a través de las trompas. Un óvulo desnudo no es transportado eficientemente. Se considera, por muchos autores, que el principal factor de transporte son las contracciones de las trompas, pues mujeres con síndrome de inmovilidad ciliar son normalmente fértiles. El transporte del huevo ocurre como es típico en dos fases: una fase lenta en la región ampular (unas 72 h) y fase rápida (8 h), durante la cual el embrión pasa a través del istmo hacia la cavidad uterina.

Por mecanismos pocos conocidos, ocurre edema local en la región del istmo y el huevo es temporalmente retenido a ese nivel, pero luego, por influencia de la progesterona, este sitio se relaja y permite la entrada del huevo.

Las células sexuales realizan un recorrido, desde el sitio de su formación en las gónadas, hasta el lugar de su unión, en el interior del aparato genital femenino.

Transporte del ovocito

Cerca del momento de la ovulación, las fimbrias de la trompa uterina correspondiente comienzan a cubrir, como un embudo, a la superficie del ovario, y la trompa empieza a contraerse de forma rítmica. El ovocito es succionado por una de las trompas y es transportado a lo largo de esta en dirección al útero. En este proceso participan, tanto la acción batiente de los cilios de las células epiteliales, como los movimientos peristálticos de la musculatura de la pared tubárica.

Transporte de los espermatozoides

El resultado inmediato del coito es el depósito del semen en la vagina (inseminación). Desde aquí, los espermatozoides se dirigen hacia el conducto cervical mediante movimientos de sus colas, sin embargo, su paso a través del útero y las trompas se realiza principalmente por las contracciones de las paredes de estos órganos. En comparación con el tamaño de los espermatozoides, la distancia que estos deben recorrer es grande, y la ruta puede presentar dificultades por componentes químicos ácidos (pH vaginal), u obstáculos mecánicos como: canales cervicales torcidos o comprimidos; trompas uterinas con luz estrechada u ocluida y procesos infecciosos o inflamatorios crónicos.

En cada eyaculación (de 3 a 5 mL), el semen contiene entre 300 y 500 millones de espermatozoides, lo que hace posible que algunos de estos alcancen el sitio de fecundación en las trompas uterinas; mientras mantengan la capacidad de penetrar y fertilizar al ovocito.

Capacitación

Es la adquisición por el espermatozoide de la capacidad de fertilizar. En los túbulos seminíferos los espermatozoides se observan morfológicamente maduros pero aún no son móviles y son incapaces de fertilizar un óvulo. Tienen que pasar por el epidídimo, donde experimentan una maduración bioquímica, se recubren de una capa de glicoproteína, así como presentan otras modificaciones en la superficie celular. La cubierta de glicoproteína y las proteínas plasmáticas seminales son removidas en el tracto reproductor femenino durante el periodo de capacitación (unas 7 h), haciendo al espermatozoide capaz de fertilizar.

La capacitación fomenta la motilidad del espermatozoide y es una preparación necesaria para la reacción acrosómica. Se piensa que el líquido folicular, las células de la corona radiada y el *cumulus oophorus* son los responsables en el logro de la capacitación. Esto está probablemente relacionado con hormonas como el estrógeno, mientras que la progesterona inhibe la capacitación.

Reacción acrosómica

Ocurre después de la unión del espermatozoide a la zona pelúcida y es inducida por proteínas de esta. Dicha reacción culmina en la liberación de enzimas necesarias para penetrar la zona pelúcida, que incluye la acrosina y sustancias parecidas a la tripsina.

Primera semana del desarrollo

Comprende las etapas de fecundación, segmentación, formación del blastocisto y la implantación.

Fecundación

Es el proceso mediante el cual los gametos masculinos y femeninos se unen y dan origen al huevo o cigoto, dando comienzo a la formación de un nuevo individuo. Es una etapa crucial del desarrollo en la que hay una interacción entre ambos gametos, con la consiguiente fusión y mezcla de los caracteres hereditarios paternos y maternos.

En la especie humana la fecundación es interna y se realiza en el tercio externo de las trompas uterinas o región ampular (Fig. 2.5). La fecundación, más que un simple proceso, son varios que se inician cuando el esperma comienza a penetrar la corona radiada y la zona pelúcida, y termina con la mezcla de los cromosomas maternos y paternos, después que el espermatozoide ha penetrado en el óvulo. Se pueden describir las fases siguientes:

1. Penetración de la corona radiada.
2. Unión y penetración de la zona pelúcida.
3. Unión y fusión del espermatozoide a la membrana celular del óvulo.
4. Prevención de la poliesperma.
5. Activación metabólica del huevo.
6. Descondensación del núcleo del espermatozoide (pronúcleo masculino).
7. Completamiento de la meiosis.
8. Desarrollo del pronúcleo femenino.
9. Contacto de los pronúcleos y mezcla de los cromosomas paternos y maternos. Formación del huevo o cigoto.
10. Organización y preparación para la primera división mitótica.
11. Segregación citoplasmática antes del clivaje.

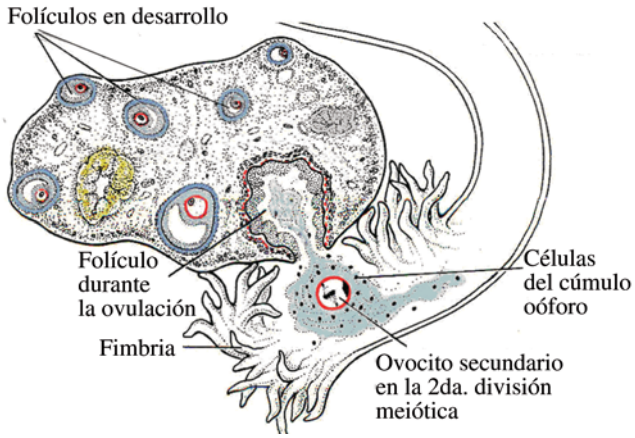

Fig. 2.5. Captura del ovocito por las trompas uterinas.

Penetración de la esperma en la corona radiada

Cuando se produce la ovulación, el ovocito abandona el ovario rodeado de la membrana pelúcida y la corona radiada. Las células de esta última están rodeadas por una matriz extracelular de proteínas y carbohidratos, fundamentalmente ácido hialurónico. Estas células se desprenden, de forma paulatina, por efecto combinado mecánico y enzimático de la mucosa tubárica y de los espermatozoides. Se considera que la hialuronidasa y otras enzimas contenidas en el acrosoma desempeñan una función importante en la separación y penetración del espermatozoide, además de los movimientos mecánicos de los espermas alrededor del óvulo.

De los 300 a 500 millones de espermatozoides depositados en el tracto genital de la mujer, alrededor de 300 a 500 alcanzan el sitio de la fecundación y solo uno fecunda al ovocito. Se piensa que los restantes ayudan al espermatozoide fecundante a vencer las barreras que protegen al gameto femenino. Los espermatozoides capacitados pasan libremente a través de las células de la corona radiada.

Unión y penetración a la zona pelúcida

La zona pelúcida es un escudo de glicoproteínas, de estructura filamentosa, que rodea al ovocito, así como también facilita y mantiene la unión del espermatozoide e induce la reacción acrosómica. En el humano, tiene un grosor de unos 13 μm y está formada por tres glicoproteínas: ZP1, ZP2 y ZP3, con peso molecular de 20 000, 120 000 y 83 000 dalton respectivamente. Las ZP2 y ZP3 se unen entre sí de forma alterna, formando largos filamentos de polímeros, los cuales, a su vez, están unidos entre sí por las ZP1.

La unión del esperma a la zona pelúcida es mediada por la ZP3 y por receptores de la membrana plasmática del espermatozoide. Estas moléculas ZP3 actúan como receptores específicos para los espermatozoides, a su vez, moléculas expresadas en la cabeza del esperma actúan como sitios de unión exclusivos para las moléculas ZP3 de la zona pelúcida. Una de estas moléculas que aparecen en la membrana de la cabeza del espermatozoide es la galactosiltransferasa.

Después que el espermatozoide se une a la zona pelúcida comienza la reacción acrosómica, cuyo objetivo es la unión de parte de la membrana acrosomal con la membrana citoplasmática del óvulo (Fig. 2.6).

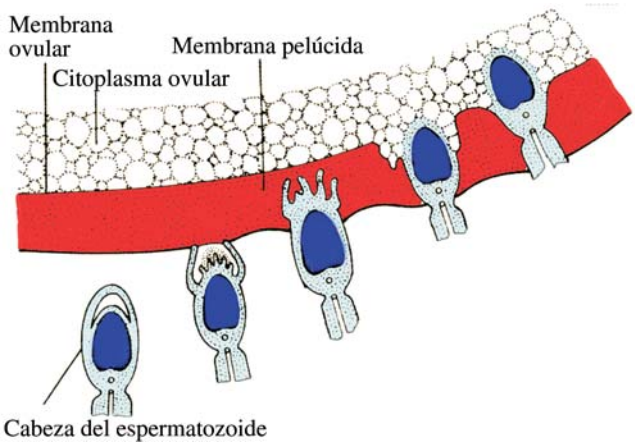

Fig. 2.6. Etapas sucesivas de la fusión y la penetración del espermatozoide.

La liberación de enzimas acrosómicas como la acrosina, permite que el espermatozoide penetre la zona y se ponga en contacto con la membrana citoplasmática del ovocito. La permeabilidad de la zona pelúcida cambia cuando la cabeza del espermatozoide entra en contacto con la superficie del ovocito. Este contacto causa la liberación de enzimas lisosómicas de los gránulos corticales que revisten la membrana plasmática del ovocito. Estas enzimas, alteran las propiedades de la zona pelúcida (reacción zonal) para prevenir la penetración de otros espermatozoides e inactivar los sitios receptores específicos (ZP3) para los espermatozoides en la superficie de la zona pelúcida. Otros espermatozoides se pueden encontrar incluidos en esta última, pero solo uno es capaz de penetrar al ovocito.

Esta reacción culmina con la liberación de numerosas enzimas, necesarias para penetrar la zona pelúcida, contenidas en el acrosoma y que incluye la acrosina y sustancias parecidas a la tripsina, tales como:

1. Proteinasa ácida.
2. β-galactosidasa.
3. Acrosina (proteinasa).
4. β-glucoronidasa.
5. Arilaminidasa.
6. Hialuronidasa.
7. Arilsulfatasa.
8. Neuraminidasa.
9. Colagenasa.
10. Fosfolipasa C.
11. Esterasa.
12. Proacrosina.

Se considera que la reacción acrosómica en los mamíferos parece estimulada por moléculas ZP3, las cuales deben estar presentes en gran cantidad para que la reacción sea inducida. Otros eventos tienen lugar durante esta, como son la entrada de iones de Ca++ y Na+ y salida de H+ a través de la membrana celular de la cabeza del espermatozoide, lo que incrementa el pH intracelular. A esto le sigue la fusión, de la membrana celular acrosómica, con la citoplasmática del óvulo. Solo después que la reacción acrosómica se completa, es que el espermatozoide comienza a atravesar la zona pelúcida.

La reacción acrosómica se puede resumir en los eventos siguientes:

1. Contacto con la zona pelúcida y lisis de la membrana externa del acrosoma, con salida de los gránulos acrosómicos (espermolisinas).
2. Las membranas que cubren al huevo se hacen más blandas y menos densas, en el lugar de contacto con el espermatozoide.
3. Formación de la prolongación membranosa del acrosoma.
4. Formación de los túbulos acrosómicos que contactan con la membrana citoplasmática del óvulo.
5. En el sitio de contacto de las membranas, estas se disuelven y los túbulos acrosómicos se unen al citoplasma del óvulo.
6. El núcleo (cabeza) y el centríolo del espermatozoide penetran al óvulo a través de los túbulos acrosómicos.

Unión y fusión del espermatozoide a la membrana celular del óvulo

El esperma, después de atravesar la zona pelúcida y el espacio perivitelino, hace contacto con el óvulo, uniéndose primero y fusionándose después por la región ecuatorial de la cabeza. Las moléculas de la membrana celular del espermatozoide se unen a las moléculas de integrinas α6-β1 presentes en la membrana celular del óvulo. Si la reacción acrosómica no ocurre, el esperma es incapaz de fusionarse con el óvulo.

Debido a que el acrosoma desaparece, durante la reacción acrosómica, la fusión sucede, entre la

membrana del ovocito, y la membrana que cubre la región o mitad posterior de la cabeza del espermatozoide (Ver figura 2.7). En el humano, tanto la cabeza, como la cola del espermatozoide, pueden penetrar en el citoplasma del ovocito, pero la membrana citoplasmática del espermatozoide se queda atrás, incorporada y formando parte de la membrana celular del cigoto, reconocible hasta el comienzo del clivaje.

Prevención de la poliesperma

En esta fase se prevé y se bloquea la posible entrada de más de un espermatozoide. Se describen dos tipos de bloqueos, uno rápido o inmediato y otro lento, los cuales han sido investigados en diferentes tipos de animales:

1. El bloqueo rápido, estudiado en erizos de mar, consiste en una rápida despolarización eléctrica de la membrana celular del huevo. El potencial de membrana en reposo de este cambia, desde −70 mV, hasta +10 mV, en unos 2 o 3 s después de la fusión del esperma y el óvulo. Este cambio de potencial evita que otro espermatozoide se adhiera a la membrana ovular. Este proceso dura en los mamíferos alrededor de 5 min, tiempo suficiente para que comience a progresar el bloqueo lento o más duradero.
2. El bloqueo lento comienza con la propagación de una onda de Ca++ desde el sitio de fusión que, en unos 2 min ha recorrido todo el huevo y, progresivamente, a medida que avanza, actúa sobre los gránulos corticales. Esto hace que los gránulos se fusionen con la membrana celular del huevo y viertan su contenido en el espacio perivitelino. Los polisacáridos presentes en ese lugar y la zona pelúcida se hidratan e hinchan causando desaparición del espacio perivitelino y el engrosamiento de la zona pelúcida. Los otros componentes de los gránulos se difunden por la zona pelúcida e hidrolizan las moléculas ZP3 receptoras de los espermatozoides, lo que elimina la posibilidad de entrada de nuevos espermatozoides. Esta reacción se ha observado en huevos humanos durante fertilización *in vitro*.

La especificidad de las moléculas ZP3 con las moléculas presentes en el esperma podría ser usada, como base, para métodos inmunológicos de contracepción. Se considera que estas moléculas son las responsables de la especificidad de especie. Además, alteraciones en la zona pelúcida y en las moléculas receptoras de la membrana celular del óvulo humano pueden dificultar la penetración del esperma. Los eventos descritos participan de una manera u otra en la denominada reacción cortical del ovocito, que se puede resumir en:

1. Engrosamiento de la zona pelúcida y separación de la superficie del huevo formándose un espacio periovular.
2. Salida de los gránulos corticales que se encuentran en la parte periférica o superficial del huevo.
3. Formación de nuevos gránulos corticales y comienzo de la reacción cortical que se inicia por el sitio de entrada del espermatozoide y se extiende a todo el huevo.
4. El potencial de membrana cae, desde ligeramente negativo, pudiendo llegar hasta alrededor de +50 μV, pero se restablece después de producida la reacción cortical.
5. A partir de este momento se produce aumento de la actividad metabólica del huevo.

Activación metabólica del huevo

Uno de los cambios que se producen por la penetración del esperma en el óvulo es la rápida intensificación de la respiración y el metabolismo del huevo. Se considera como primer evento la liberación de iones de Ca++ dentro de la célula, luego le sigue el intercambio de Na+ extracelular por H+ intracelular a través de la membrana plasmática, esto aumenta el pH, lo que incrementa a su vez el metabolismo oxidativo, dado por el aumento de:

1. La necesidad y el consumo de oxígeno.
2. Del metabolismo de carbohidratos (glucógeno).
3. Del contenido de aminoácidos libres.
4. De la actividad de fermentos proteolíticos.
5. Se activa la síntesis de proteínas.

Descondensación del núcleo del espermatozoide

La cabeza del espermatozoide, al penetrar en el ovocito, aumenta de tamaño, se redondea, muestra una estructura más laxa y se convierte en un núcleo de aspecto típico, el pronúcleo masculino. La cola se desprende de la cabeza y degenera (Fig. 2.7).

Completamiento de la meiosis y desarrollo del pronúcleo femenino

Después de la penetración de la cabeza del espermatozoide en el ovocito secundario, se produce la expulsión del segundo corpúsculo polar y, los cromosomas que quedan, forman el ovocito definitivo (óvulo maduro).

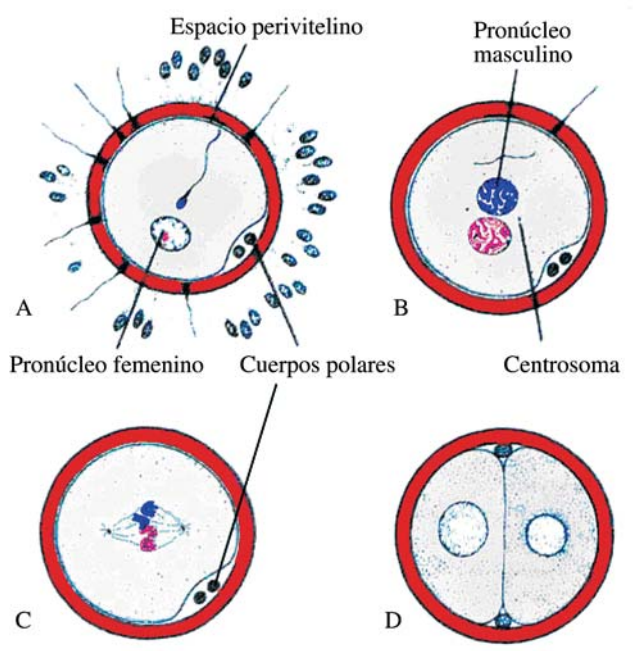

Fig. 2.7. Formación de los pronúcleos y fertilización.

Este presenta un núcleo vesicular denominado pronúcleo femenino, con la fórmula cromosómica de (22+X).

Contacto de los pronúcleos y mezcla de los cromosomas. Formación del huevo o cigoto

Morfológicamente los pronúcleos masculinos y femeninos son indistinguibles, y al entrar en contacto pierden sus envolturas nucleares. Durante el crecimiento de estos, cada pronúcleo debe replicar su ADN, ya que solo presentan un juego simple de cromosomas (haploides). De inmediato, después de la síntesis del ADN, los cromosomas se disponen en el huso mitótico, organizado por los centríolos aportados por el espermatozoide, en preparación para la primera división mitótica del huevo o clivaje. Los 23 cromosomas maternos y los paternos se dividen longitudinalmente por el centrómero, y las cromátides hermanas se desplazan a los polos opuestos, de manera que, proporcionan a cada célula del cigoto, un número diploide de cromosomas. Al tiempo en que las cromátides hermanas se desplazan hacia los polos opuestos, un profundo surco aparece en la superficie de la célula y divide al citoplasma del cigoto en las dos primeras células, que continúan su desarrollo hasta la formación del nuevo organismo.

Al final de estos procesos y como consecuencia de la fecundación se tiene:

1. El restablecimiento del número diploide de cromosomas (46), y se establece el genoma embrionario.
2. La determinación del sexo (44 XY o 44 XX).
3. Activación del cigoto para el inicio de la segmentación o clivaje.
4. Restauración y organización de los componentes citoplasmáticos (segregación citoplasmática).

El término superfecundación se utiliza cuando dos o más ovocitos del mismo ciclo ovulatorio son fecundados en coitos separados. El término superfetación es la fecundación de un ovocito, cuando un embrión formado durante un ciclo ovulatorio previo está ya presente en el útero.

Segregación citoplasmática

Inmediatamente después de la penetración del espermatozoide, comienza una intensa actividad dinámica de las partes que componen el citoplasma del óvulo (ooplasma) y que recibe el nombre de segregación citoplasmática. Durante este proceso se observa una reorganización espacial del huevo. Por eso, muchos autores denominan a este proceso premorfogénesis, teniendo en cuenta que es como si se prepararan las condiciones para el desarrollo morfogenético futuro. La segregación citoplasmática se observa en diferentes tipos de animales con diferentes grados de actividad y no siempre en el mismo estadio embrionario. Solo se describe el proceso de segregación que tiene lugar antes de la segmentación del huevo.

Uno de los primeros cambios que se observan es la distribución del citoplasma del huevo en dos partes, una externa o ectoplasma, y otra interna o endoplasma. En el ectoplasma muchas veces se observan pigmentos y pequeños gránulos de nutrientes. El endoplasma es rico en vitelo y otras inclusiones o gránulos de nutrientes. Esta sencilla distribución del citoplasma influye desde ese momento en el desarrollo subsiguiente.

En los moluscos en el polo vegetativo, después de la fecundación, se forma bien visible un sector del plasma que se le denomina polo o plasma vegetativo. Sin embargo, el mayor proceso de segregación ocurre más tarde durante la segmentación.

Segmentación

El periodo inicial, en el desarrollo de un individuo multicelular se denomina segmentación (Fig. 2.8). Consiste en una rápida sucesión de divisiones mitóticas que conducen a la formación de un número progresivamente mayor de células, las cuales se tornan más pequeñas con cada división y son conocidas como blastómeras. De estas, las dos primeras son de tamaño algo desigual; la mayor se divide primero que la otra y, como resultado, el cigoto posee tres células. En las secuencias siguientes se pueden encontrar estadios

de número impar de células. Durante la formación de las primeras ocho blastómeras, estas se disponen de forma laxa, es decir, no muy apretadas entre sí, lo que posibilita su fácil separación durante esta etapa, en la cual las blastómeras aún mantienen propiedades totipotenciales. Sin embargo, a partir de ese momento, estas maximizan sus contactos intercelulares y se disponen de manera apretada, se mantienen unidas mediante uniones estrechas, al mismo tiempo que minimizan los espacios intercelulares, produciéndose el denominado proceso de compactación. Ya, en esta etapa del desarrollo, las blastómeras pierden su capacidad totipotencial.

Fig. 2.8. Desarrollo del huevo durante la segmentación, hasta la etapa de mórula.

Aproximadamente al tercer día de la fecundación, el huevo tiene 16 blastómeras, dando origen a la mórula. Las células del centro de la mórula forman la masa celular interna que origina los tejidos del cuerpo del embrión, y las células periféricas forman la masa celular externa cubierta por la membrana pelúcida, que da origen al trofoblasto y otras membranas fetales.

La segmentación es un proceso de proliferación celular que no se acompaña de crecimiento, ya que no se produce incremento en el tamaño del huevo en desarrollo. Ocurre al mismo tiempo que el cigoto recorre la trompa, que rodeado aún por la zona pelúcida, llega a la cavidad uterina en estado de mórula o blastocisto temprano. El cigoto tarda aproximadamente de cuatro a cuatro días y medio en recorrer la trompa uterina; la nutrición durante este trayecto se realiza por difusión de las sustancias segregadas por las trompas, las cuales son un factor esencial e indispensable para su vitalidad y normal evolución.

Este periodo del desarrollo se caracteriza por: una replicación muy rápida del ADN; la síntesis de los ARN se limita a la producción de una pequeña cantidad de ARNm; no hay formación de ARNr durante la segmentación, salvo en los mamíferos, en los que el almacenamiento de ribosomas presente en el huevo virgen es mucho menos importante que en otra parte.

La ausencia de nucléolos hasta la fase de blástula avanzada va a la par de la represión de los genes ribosómicos. En cuanto a los ARNm producidos durante la segmentación, no desempeñan una función importante durante esta fase del desarrollo, sino para la etapa de gastrulación. Estos datos bioquímicos coinciden con investigaciones embriológicas que muestran que, durante la segmentación, la importancia del citoplasma (donde se hace la síntesis de las proteínas) es superior a la del núcleo (base de la síntesis del ARN).

Los principales efectos de la segmentación son:

1. La distribución del protoplasma del cigoto entre los blastómeros.
2. El aumento de la movilidad de la masa protoplasmática original, lo cual facilita los movimientos morfogenéticos y de reordenamiento en el desarrollo ulterior.
3. La compensación del tamaño celular normal de la especie.

Formación del blastocisto

La entrada progresiva de líquido a través de la membrana pelúcida hace que la mórula se transforme. Las células de la masa interna son desplazadas hacia la periferia y quedan ubicadas cerca de uno de los polos de esta estructura esférica (polo animal). Las células de la masa externa se aplanan, al tiempo que se origina una cavidad llena de líquido, producto de la confluencia de los espacios intercelulares. La nueva estructura que se forma recibe el nombre de blastocisto. Inicialmente, este conserva la zona pelúcida, la que desaparece a consecuencia de la dilatación de esta estructura, lo que favorece el comienzo de la implantación (Fig. 2.9. A).

El blastocisto está formado por tres partes principales:

1. La capa superficial de células, más o menos aplanadas, denominada trofoblasto.
2. La masa celular interna situada en uno de los polos del blastocisto, y que se denomina embrioblasto.
3. La cavidad o blastocele.

En esta etapa se pueden distinguir dos polos, uno embrionario, en el que se encuentra el embrioblasto, y otro abembrionario, en cuyo interior se encuentra la cavidad del blastocisto o blastocele. En el blastocisto humano el trofoblasto se relaciona con la formación del corion y la placenta, mientras que del embrioblasto se desarrolla principalmente el cuerpo del embrión. Durante su estancia en la cavidad uterina, el blastocisto se nutre de las secreciones de las glándulas del endometrio.

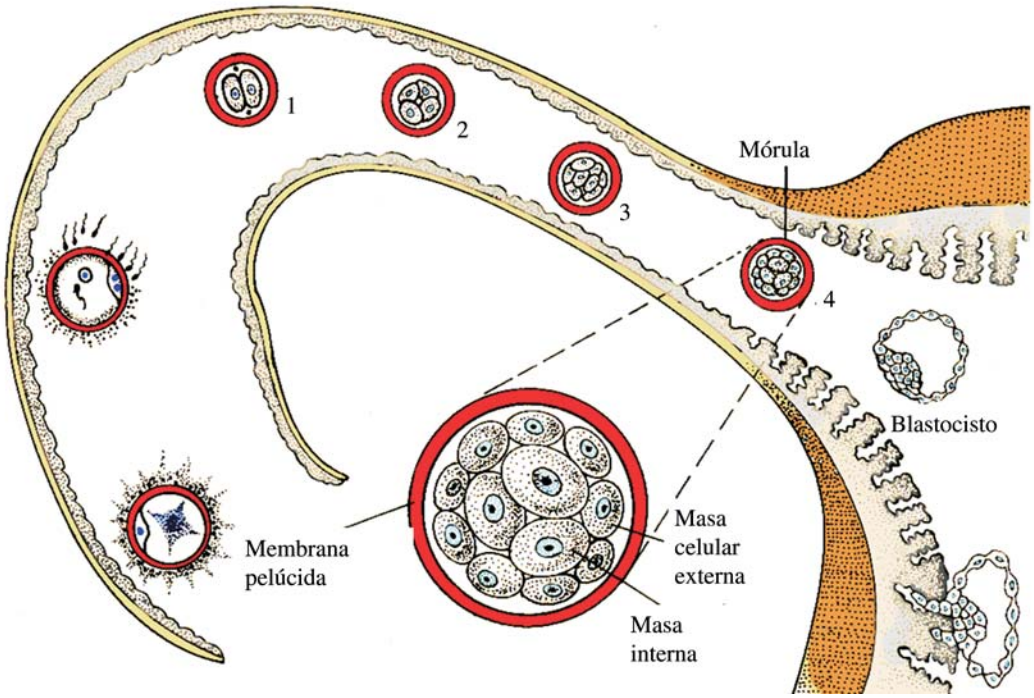

Fig. 2.9. Segmentación y formación del blastocisto.

Implantación

El blastocisto humano llega al lugar de implantación a los cinco o seis días y medio después de la fecundación. El primer signo de crecimiento embrionario es detectado entre las 10 y 15 h después que el embrión se libera de la zona pelúcida, cuando las células del trofoblasto exhiben una abrupta actividad proliferativa seguida por la unión y expansión en el endometrio. En este momento, es cuando normalmente debe adherirse a la superficie del endometrio por su polo embrionario (Fig. 2.10).

En el humano, las células trofoblásticas situadas sobre el polo embrionario comienzan a penetrar entre las células epiteliales de la mucosa uterina alrededor del sexto día. En el día siete u ocho, el blastocisto se adhiere a la mucosa uterina por las integrinas. Por este motivo, al final de la primera semana del desarrollo, el cigoto humano ha pasado por los estadios de mórula y blastocisto y ha comenzado su implantación en la mucosa uterina (Ver figura 2.9. B y C). La conversión, del trofoblasto epitelial, en invasivo, comienza en el estadio de blastocisto, y comprende cambios en su comportamiento adhesivo y de motilidad. En este estadio el trofoblasto presenta una capa externa: el sincitiotrofoblasto, y una interna: el citotrofoblasto. En ese estado y durante el proceso de implantación, el huevo se nutre por histotrofismo, es decir, de los tejidos y restos celulares que aparecen durante el proceso de penetración del endometrio.

Características del endometrio en el momento de la implantación

Al ocurrir la implantación, el endometrio se encuentra en una fase de secreción característica, secretora o progestacional, por la acción de la progesterona que recibe del cuerpo amarillo del ovario. Las glándulas endometriales aumentan en tamaño, están dilatadas y tortuosas. En su interior se comprueba la presencia de glucógeno, cada vez más abundante; el estroma aparece edematoso y, al nivel de las arterias espirales se comprueba una reacción vascular que va en aumento. Es decir, el endometrio presenta modificaciones histoquímicas que son el preámbulo necesario para la implantación, y dependen del sinergismo entre la secreción de estrógenos y de progesterona.

En la fijación e invasión trofoblástica participan las integrinas (proteínas integrales de la membrana celular) expresadas por las células del trofoblasto, así como las moléculas de lamininas y fibronectina presentes en la matriz extracelular del estroma uterino. Los receptores de integrinas intervienen en la fijación de las lamininas, mientras que los de la fibronectina estimulan la migración. Estas moléculas también interactúan a lo largo de vías de señales de transducción para regular la diferenciación del trofoblasto, así que la implantación es el resultado de la acción mutua entre este y el endometrio.

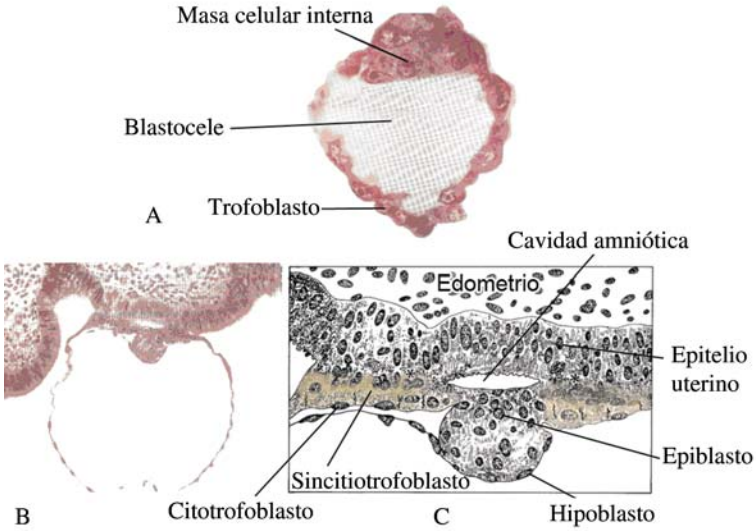

Fig. 2. 10. A. Corte de un blastocisto. La membrana pelúcida ha desaparecido. B. Corte de un blastocisto al comienzo de la implantación. Se aprecian las zonas de contacto, entre el sincitiotrofoblasto y el endometrio. C. Blastocisto en etapa bilaminar, parcialmente incluido en el endometrio.

Estudios recientes (Science, 2003), han demostrado la causa de la unión del embrión al útero, mediante un mecanismo similar. Este estudio reveló que las células externas (trofoblasto) del embrión humano, en estadios tempranos expresan una proteína que se une a los carbohidratos en el útero y que de forma progresiva aminora el tránsito del embrión hasta su unión definitiva a la pared uterina. Los investigadores encontraron que unos seis días después de la fertilización, las células externas expresan la denominada L-selectina, mientras el útero se hace abundante en carbohidratos. La L-selectina normalmente se une de forma breve con tales carbohidratos, así la continua adherencia y liberación del embrión de manera gradual lo detiene. Cuando esto ocurre, el embrión se adhiere a la pared uterina, modo definitivo. Este conocimiento puede ser las bases moleculares del primer paso en la implantación.

Lo más frecuente es que el huevo anide en un punto de la superficie mucosa libre de cilios, situado entre varios orificios de desembocadura de las glándulas correspondientes al sector más alto del cuerpo uterino en la pared posterior o anterior, próxima a la línea media, donde el endometrio alcanza su máximo espesor.

Lamininas

Son moléculas que se dividen en subfamilias de proteínas con 35 % de secuencia idéntica. Estas forman parte de la matriz extracelular. Es el mayor componente no colágeno de la membrana basal que media la adhesión celular, el crecimiento, la migración y la diferenciación. Están compuestas por distintas pero relacionadas cadenas alfa, beta y gamma. Tienen una función clave en el desarrollo, diferenciación y migración debido a su habilidad de interactuar con células vía receptores de superficie, que incluyen las integrinas y las colágenas tipo IV.

Fibronectina

Es una glicoproteína que se encuentra en todos los vertebrados; forma parte de la matriz extracelular. Es un dímero compuesto por dos subunidades muy largas, unidas por un par de uniones disulfuros cerca de sus carboxilos terminales. Cada subunidad presenta hasta siete dominios individuales especializados para unirse a moléculas o células específicas. Hay muchas formas diferentes de fibronectinas incluyendo las plasmáticas, las cuales circulan en la sangre y otros fluidos del organismo, donde se cree influye en la coagulación de la sangre y la fagocitosis.

Su principal función parece estar relacionada con la migración celular durante el desarrollo, la regulación del crecimiento celular y la diferenciación. Las otras formas de fibronectinas se agrupan sobre la superficie celular y son depositadas en la matriz extracelular como filamentos altamente insolubles.

Segunda semana del desarrollo

Esta se caracteriza por el proceso de implantación. El trofoblasto, que inicialmente es compacto, pronto muestra lagunas y comienzan a desarrollarse las vellosidades coriónicas. También aparecen en esta etapa la cavidad amniótica, el saco vitelino y el disco embrionario bilaminar. Ya, al octavo día se puede detectar la HCG. La implantación incrementa la síntesis de HCG, por lo que se puede encontrar primero en la sangre materna y luego en la orina; esta característica es la base del diagnóstico temprano del embarazo.

La producción de hormonas durante el embarazo se realiza en el sincitiotrofoblasto, incluyendo la HCG. Al final de la segunda semana, las cantidades de esta hormona son suficientes para ser detectada por las técnicas modernas de inmunoensayo y, por tanto, útil para el diagnóstico certero del embarazo.

A partir de la implantación, los factores de crecimiento, algunos de los cuales son producidos por el mismo embrión, se hacen necesarios para el proceso de crecimiento. Los péptidos conocidos como factores de crecimiento, similares a la insulina, son importantes para la mitosis y la diferenciación en el humano en el primer trimestre del desarrollo intrauterino.

A los ocho días del desarrollo, el blastocisto se encuentra parcialmente incluido en el estroma endometrial. El trofoblasto de la zona del embrioblasto, a medida que penetra, se diferencia en dos capas: una interna con células bien definidas mononucleadas, de gran poder proliferativo que es el citotrofoblasto; y otra externa multinucleada sin límites celulares precisos, el sincitiotrofoblasto (Fig. 2.11).

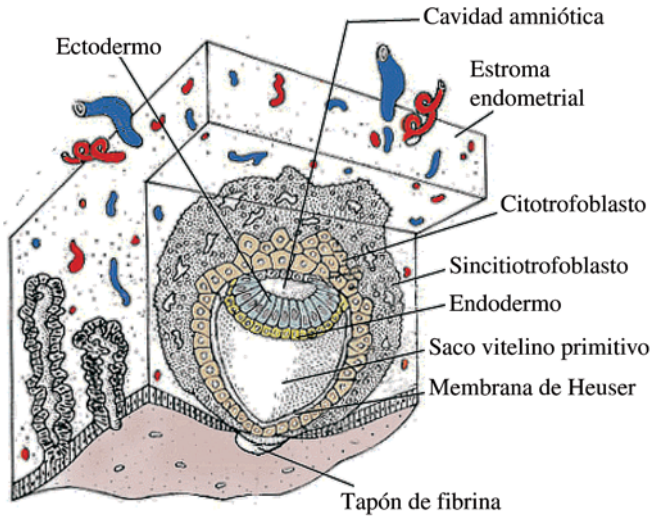

Fig. 2.11. Evolución del embrión al iniciarse la implantación. Formación de la cavidad amniótica.

Las células del citotrofoblasto migran al sincitiotrofoblasto, donde se fusionan y dan origen a un sincitio característico con gran cantidad de núcleos dispersos en un citoplasma común, por lo que pierden su individualidad. Al mismo tiempo, las células de la masa interna o embrioblasto se diferencian en dos capas: una de células cuboideas, bajas, adyacentes a la cavidad del blastocisto, que recibe el nombre de hipoblasto, y una capa de células columnares, adyacentes a la cavidad amniótica en formación, el epiblasto. Estas dos estructuras unidas forman un disco aplanado que recibe el nombre de disco embrionario bilaminar. En el interior del epiblasto, la cavidad inicial se amplía y forma la cavidad amniótica, las células del epiblasto que la delimitan y revisten se denominan amnioblastos. El estroma endometrial, adyacente al sitio de implantación, se muestra edematoso y vascularizado. Las glándulas están agrandadas y tortuosas y segregan abundante glucógeno y moco. El periodo entre la fecundación y la formación del disco embrionario bilaminar recibe el nombre de periodo preembrionario, preembrión o etapa de huevo.

Ya para el noveno día, el blastocisto ha penetrado más profundamente en el endometrio, y el sitio de penetración (opérculo) en la superficie endometrial se encuentra cubierto por un coágulo de fibrina. El trofoblasto muestra un desarrollo considerable, en particular, en el polo embrionario, donde aparecen espacios o lagunas en el sincitiotrofoblasto.

Al fusionarse las lagunas forman espacios de mayor tamaño, por lo que esta etapa se conoce como estadio lacunar. En el polo abembrionario, las células aplanadas que se originan posiblemente del hipoblasto forman una membrana delgada, la membrana de Heuser, que reviste la superficie interna del trofoblasto. Esta membrana junto al hipoblasto forma el revestimiento de la cavidad exocelómica o saco vitelino primitivo.

Para la mitad de la segunda semana del desarrollo, el blastocisto ha penetrado por completo en el endometrio (Fig. 2.12), y el epitelio comienza a cubrir el orificio de entrada en la pared uterina, observándose una ligera protrusión hacia la cavidad uterina. El trofoblasto en este estadio se caracteriza por espacios lacunares en el sincitio, que forman un laberinto comunicante similar a una esponja, que se incrementa debido a la incorporación de nuevas lagunas, más evidente en el polo embrionario, ya que en este último el trofoblasto consiste principalmente de células del citotrofoblasto.

Por la continua actividad de penetración del sincitiotrofoblasto, las relaciones entre las lagunas y los vasos sanguíneos endometriales se hacen más íntimas y el revestimiento endotelial de los capilares maternos se congestiona y dilata. Al penetrar sangre materna en las lagunas que se encuentran interconectadas, se crea en el sincitiotrofoblasto una red de lagunas intercomunicadas por las que circula la sangre materna, estableciéndose la primera circulación uteroplacentaria en el embrión, que en este caso es de tipo extraembrionaria con respecto al cuerpo definitivo del embrión, que aún no se ha formado. La circulación se mantiene por gradiente de presión, desde los vasos arteriales (entrada), hacia los venosos (salida).

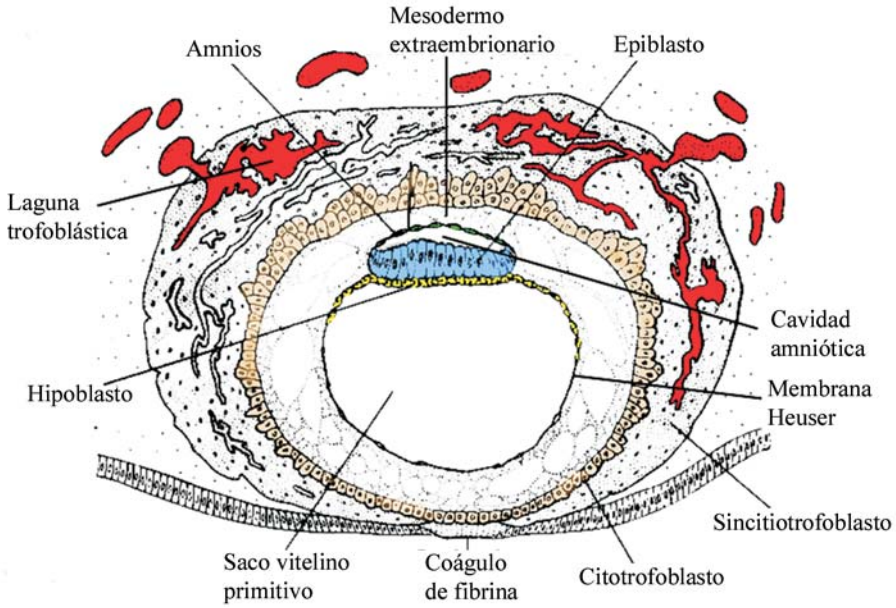

Fig. 2.12. Embrión humano incluido dentro del endometrio. Se observa en el sincitiotrofoblasto gran cantidad de lagunas llenas de sangre materna. Aparecen células planas formando la membrana exocelómica; el disco germinativo bilaminar formado por células epiblásticas cilíndricas y otra capa de células hipoblásticas cúbicas.

En esta etapa aparece una nueva estructura celular entre el citotrofoblasto y la superficie externa del saco vitelino, el mesodermo extraembrionario. Las primeras células del mesodermo extraembrionario parecen ser originadas por transformación de células endodérmicas que revisten el saco vitelino, a las que más tarde se unen células provenientes de la línea primitiva; además, se describe por algunos autores, la incorporación de células de origen citotrofoblástico. El mesodermo extraembrionario llena todo el espacio, entre el citotrofoblasto externamente y, las membranas amniótica y vitelina internamente (Fig. 2.13). Pronto aparecen grandes cavidades en el mesodermo extraembrionario que confluyen y forman un nuevo espacio, el celoma extraembrionario o cavidad coriónica. Este mesodermo presenta dos hojas: una que cubre el citotrofoblasto y el amnios, que se denomina mesodermo extraembrionario somático, y una que cubre el saco vitelino, el mesodermo extraembrionario esplácnico.

En esta etapa, el crecimiento del disco embrionario bilaminar es lento con respecto al trofoblasto, permaneciendo muy pequeño (no mayor de 0,2 mm). Al mismo tiempo que el embrión se desarrolla e implanta, en el endometrio ocurren cambios conocidos como reacción decidual, que se caracteriza por:

1. Las células aumentan de tamaño y se tornan poliédricas.
2. Las células se cargan de glucógeno y lípidos.
3. El espacio intercelular se llena de extravasado.
4. El tejido se hace edematoso.

Esta reacción comienza por la zona de implantación y luego se extiende a todo el endometrio.

A finales de la segunda semana, el opérculo se ha cerrado, aunque ocasionalmente se pueden producir pequeñas hemorragias debidas a la erosión causada por el trofoblasto que, al ocurrir cerca del final del ciclo menstrual, se puede confundir con una menstruación verdadera y conducir a errores en el cálculo de la edad del embarazo. Este fenómeno recibe el nombre de hemorragia de implantación.

El trofoblasto en esta etapa se caracteriza por presentar gran cantidad de estructuras vellosas originadas por células del citotrofoblasto, que proliferan localmente formando, en un inicio, columnas celulares macizas que penetran y atraviesan el sincitiotrofoblasto, estas columnas celulares rodeadas de sincitio reciben el nombre de troncos vellosidades coriónicas primarias (Fig. 2.14).

En el disco embrionario, el hipoblasto produce células adicionales que migran y gradualmente cubren el interior de la membrana exocelómica o de Heuser. Estas células, al cubrir de forma gradual el interior de la membrana exocelómica, origina una nueva cavidad, el saco vitelino secundario o definitivo, mucho más pequeño que la cavidad original. Durante este proceso pueden aparecer los denominados quistes exocelómicos, formados por porciones de la cavidad exocelómica original, que se separan de la estructura en formación y se pueden observar en el celoma extraembrionario o cavidad coriónica.

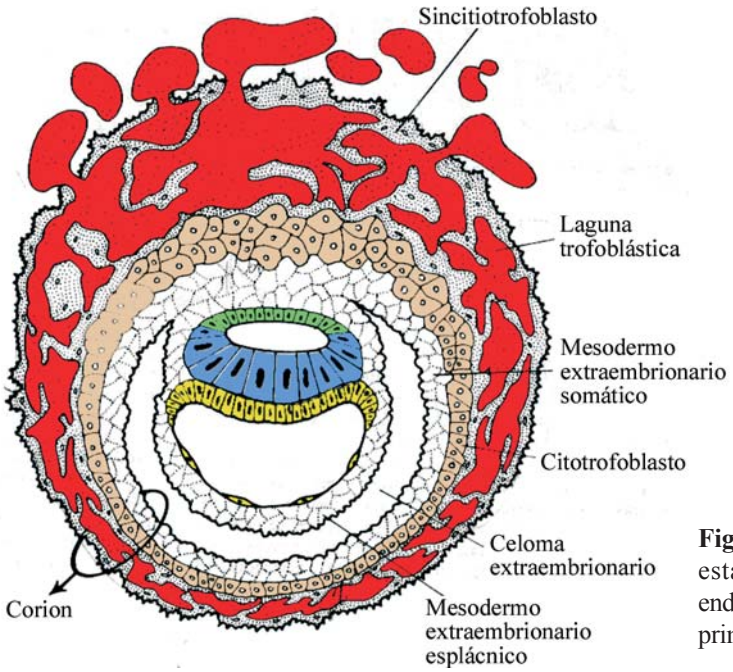

Fig. 2.13. Las lagunas trofoblásticas en el polo embrionario están en contacto con los vasos maternos del estroma endometrial. La membrana exocelómica reviste al saco vitelino primitivo. Formación del celoma extraembrionario.

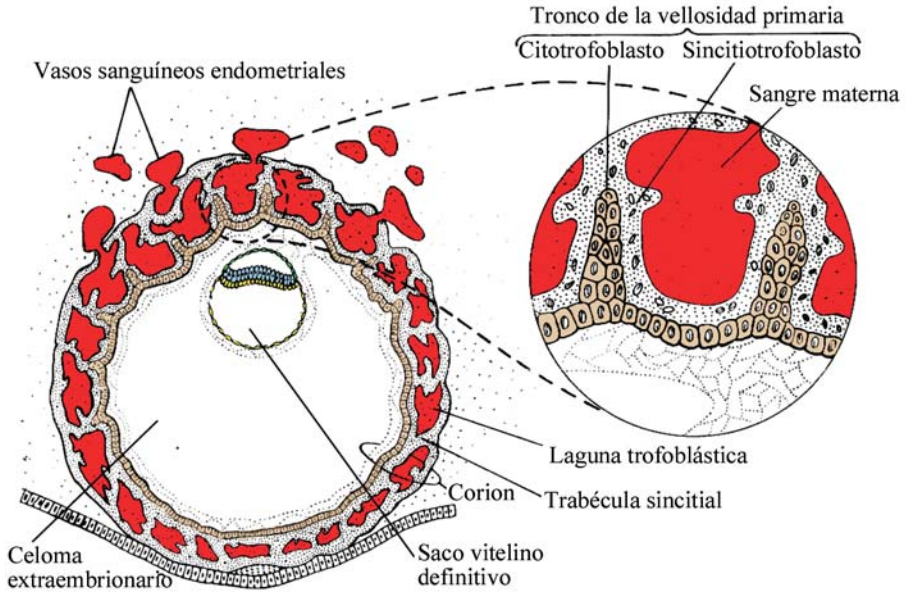

Fig. 2.14. Embrión de finales de la segunda semana; lagunas trofoblásticas alrededor, ha comenzado la circulación uteroplacentaria y la formación de las vellosidades primarias.

El mesodermo extraembrionario somático junto al citotrofoblasto recibe el nombre de corion (Ver figura 2.13), por lo que esta estructura alrededor del embrión recibe el nombre de placa coriónica. El mesodermo extraembrionario forma parte del pedículo de fijación, el cual, al desarrollarse los vasos sanguíneos en su interior, da origen al cordón umbilical.

Al concluir la segunda semana, el disco bilaminar está formado por dos discos celulares: el epiblasto, que forma el piso de la cavidad amniótica en formación y el hipoblasto que forma el techo del saco vitelino secundario. El hipoblasto muestra en la porción cefálica del disco un ligero engrosamiento conocido como membrana bucofaríngea. Esta es un área de células columnares

unidas firmemente al epiblasto suprayacente, sin mesodermo entre estas.

Observaciones clínicas

Es importante mencionar algunas observaciones clínicas relacionadas con esta semana del desarrollo, como son: el rechazo de la concepción, los sitios anormales de implantación y los blastocistos anormales.

Rechazo de la concepción

Los sistemas inmunitario y reproductor pueden interactuar a diversos niveles, estos son:

1. Durante la fecundación de la hembra con el esperma.
2. Si la fertilización se produce en un medio inmunológicamente hostil, además de la unión de los gametos histoincompatibles.
3. Durante la implantación y el desarrollo de la placenta.

Todos estos eventos deberían provocar respuestas inmunitarias maternas antagónicas. Sin embargo, la gestación es un proceso que parece transgredir las leyes del trasplante. Algunos, incluso, consideran el parto como un fenómeno muy semejante al rechazo inmunitario, pero no existen pruebas de que el nacimiento sea consecuencia de la terminación de la tolerancia inmunológica entre el feto y la madre.

Si se tiene en cuenta que al producirse la fecundación el huevo y luego el embrión poseen 50 % del genoma de cada uno de los padres, esta condición lo hace extraño para el sistema inmune de la madre que no lo reconoce como propio y, por tanto, actúa como un cuerpo extraño, el cual debería ser rechazado por el sistema inmune materno.

Estudios recientes sugieren que una combinación de factores protegen al embrión, incluyendo la producción de citoquinas inmunosupresoras por interacción entre reacciones inmunológicas tipo Th1 y Th2; así como la expresión de un complejo mayor de histocompatibilidad (MHC) de moléculas clase I no clásicas (HLA I-G), que solo se expresan en el trofoblasto y no en los tejidos corporales. Lo que parece ser uno de los mecanismos que bloquean el reconocimiento del embrión como tejido extraño, por parte del sistema inmune materno.

Sitios anormales de implantación

Cuando el huevo se implanta en el sitio normal de la cavidad uterina, resulta en un embarazo normal o ectópico. El término ectópico (griego, fuera de lugar), tiene mayor amplitud que el de embarazo extrauterino. Se utiliza cuando la implantación del blastocisto tiene lugar fuera de la cavidad uterina o fuera del sitio normal de implantación, produciéndose un embarazo ectópico (Fig. 2.15). Hay gestaciones intrauterinas, como el embarazo cervical (placenta previa), que produce hemorragias durante el embarazo o, el intersticial, sin embargo ectópicas.

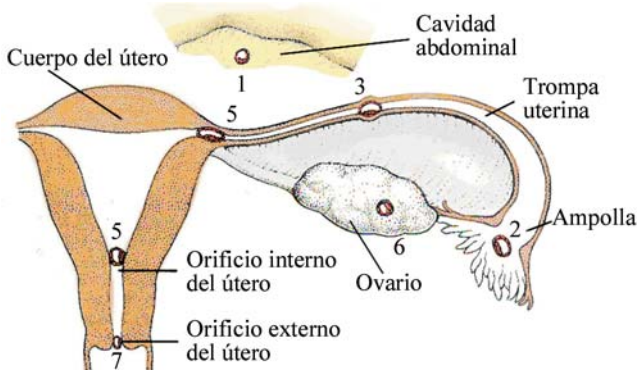

Fig. 2.15. Sitios anormales de implantación del blastocisto que producen embarazos ectópicos.

El sitio más frecuente fuera del útero es la trompa uterina produciendo el embarazo tubárico, principalmente al nivel de la región ampular, y más raramente en el ovario y el peritoneo (embarazo abdominal primario), para algunos investigadores estos últimos es posible que ocurran por ruptura de la trompa (embarazo abdominal secundario). En la cavidad abdominal el sitio de mayor frecuencia es al nivel del fondo de saco de Douglas, por ser el lugar de mayor declive de la cavidad abdominal.

La mayoría de los embarazos ectópicos terminan en el segundo mes de gestación, por muerte del embrión, pudiendo provocar, en algunos casos, hemorragias severas con shock hipovolémico y cuadros de dolor abdominal agudo, lo que es una urgencia médica.

El desarrollo de embarazo ectópico demuestra que el proceso de implantación y formación de la placenta depende, en mayor grado, de las funciones trofoblásticas, que de las endometriales. Entre los factores que pueden incrementar la posibilidad de un embarazo ectópico se encuentran:

1. Condiciones anormales que impiden el paso del huevo fecundado, como son las infecciones o procesos inflamatorios crónicos que producen cambios en la estructura del útero o en las trompas uterinas.

2. Trastornos endocrinos que interfieren con las contracciones tubáricas.
3. Disfunción en la ovulación.
4. Anormalidades del desarrollo del embrión.
5. La endometriosis, aunque no se considera con fuerza como causa de embarazo ectópico.

Blastocistos anormales

La presencia de blastocistos anormales es más frecuente de lo que se piensa. En estudios realizados se ha observado que, alrededor de la tercera parte de los blastocistos resultaron anormales con una gran variabilidad en los hallazgos encontrados, como son:

1. Poco desarrollo del trofoblasto (hipoplasia trofoblástica).
2. Ausencia de embrioblasto.
3. Orientación anormal del disco embrionario, etc.

Posiblemente, estos blastocistos anormales no llegan a dar signos de embarazo y son expulsados como abortos espontáneos en etapas tempranas del desarrollo embrionario.

Sin embargo, en algunos casos, el trofoblasto se desarrolla y forma membranas placentarias exuberantes pero con escaso tejido embrionario o ausencia total de este. Estos casos se conocen como mola hidatiforme, que segregan niveles muy altos de HCG, que pueden originar tumores benignos o malignos como la mola invasiva o coriocarcinoma.

La insuficiencia reproductiva preimplantación y posimplantación tiene gran impacto en la reproducción, aún en mujeres fértiles bajo condiciones óptimas para el embarazo. Así, de 15 % a 17 % de los ovocitos no son fecundados, y hasta 15 % comienzan la segmentación pero no se implantan. De los que se implantan 15 % resultarán anormales. Del análisis anterior se evidencia que, cuando la menstruación esperada no ocurre, significa que menos de la mitad de los ovocitos expuestos a los espermatozoides se desarrollaron. Sin embargo, algunos de estos huevos son expulsados durante las semanas siguientes y otros resultan anormales al momento del nacimiento, lo que influye en los resultados finales del proceso reproductivo.

Tercera semana del desarrollo

Es un periodo que coincide con la ausencia de la primera menstruación. Durante esta, el disco embrionario bilaminar se hace trilaminar mediante el proceso de gastrulación (formación de las hojas embrionarias), en el que se forman las tres hojas embrionarias (ectodermo, mesodermo y endodermo), al tiempo en que el desarrollo del trofoblasto continúa.

Formación de la línea primitiva y las hojas embrionarias

La gastrulación comienza con la formación de la línea primitiva en la superficie del epiblasto, hacia la porción caudal del disco embrionario (cerca del pedículo de fijación), en forma de un agrupamiento de células que sobresalen ligeramente en la cavidad amniótica. Desde esa zona crece en sentido cefálico siguiendo la línea media, hasta la porción central del disco embrionario, donde adopta una estructura lineal, entonces se denomina línea primitiva (Fig. 2.16). En el extremo cefálico dilatado de esta última se forma el nódulo de Hensen, en el que se puede observar la fosita primitiva.

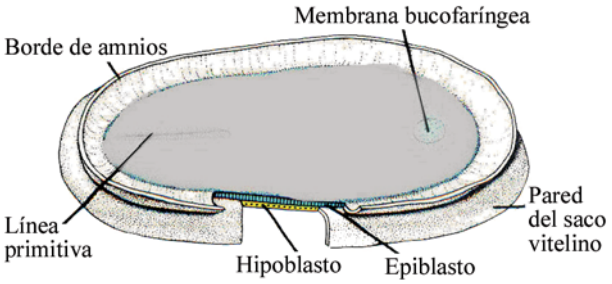

Fig. 2.16. Vista del disco germinativo al final de la segunda semana del desarrollo.

Las células del epiblasto migran hacia la línea primitiva, al llegar se invaginan, deslizan y separan del epiblasto, desplazando al hipoblasto y dando origen al endodermo embrionario. Otras células se sitúan entre el epiblasto y el endodermo recién formado, para dar lugar al mesodermo intraembrionario (Fig. 2.17). Las células que permanecen en el epiblasto forman el ectodermo. De esta manera, resulta que, el epiblasto representa la estructura que origina todas las hojas embrionarias del embrión. Las células mesodérmicas, entre el epiblasto e hipoblasto, se desplazan en dirección lateral y caudal del disco hasta unirse con el mesodermo extraembrionario que cubre al saco vitelino y al amnios. En dirección cefálica pasan a cada lado de la membrana bucofaríngea o lámina precordal hasta el extremo cefálico del disco, para formar el área cardiogénica donde, muy pronto, se desarrolla el corazón.

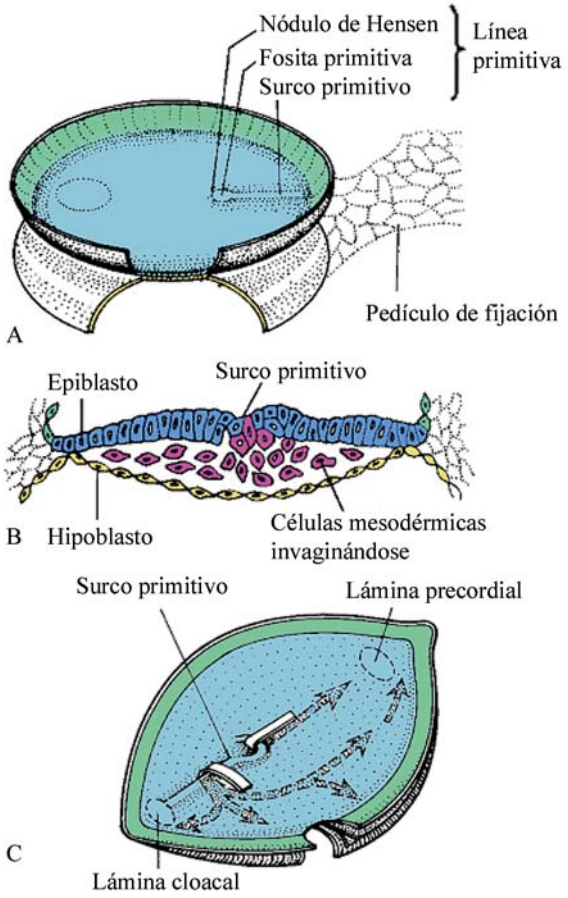

Fig. 2.17. A. Formación de la línea primitiva. B. Corte transversal en la región craneal de la línea primitiva, se observa invaginación y desplazamiento de las células epiblásticas formando el mesodermo. C. Movimientos de invaginación y migración de las células mesodérmicas por la línea primitiva y el nódulo primitivo.

La membrana bucofaríngea es una estructura localizada en el extremo cefálico del disco embrionario y, en la cual, el ectodermo y el endodermo se encuentran unidos sin la interposición de células mesodérmicas. Igualmente, en el extremo caudal se encuentra una estructura similar denominada membrana cloacal en la que no se interponen células del mesodermo. Al formarse esta, en la parte posterior del saco vitelino se forma un pequeño divertículo, que se extiende en el pedículo de fijación. Este divertículo alantoentérico o alantoides aparece alrededor del día 16 del desarrollo; en el humano no tiene gran importancia funcional, aunque participa en la formación de la vejiga. En algunos vertebrados inferiores sirve de reservorio para los productos de excreción renal.

Formación de la notocorda

Durante la formación del mesodermo intraembrionario, a partir del nódulo de Hensen, las células migran hacia delante por la línea media dispuestas, entre el ectodermo y el endodermo, hasta llegar a la lámina precordal o futura membrana bucofaríngea, estas células en forma de cordón macizo, al quedar en reposo en la línea media forman dos estructuras: una masa compacta de mesodermo craneal denominada placa precordal y un denso tubo situado en la línea media originando el proceso notocordal (Fig. 2.18).

El desarrollo posterior del proceso notocordal implica la extensión en sentido cefálico de la fosita primitiva, por lo que aparece una luz en el interior de este. Inicialmente presenta una estructura tubular cilíndrica, que luego se hace plana y, por tanto, queda formada por una pared superior y una inferior. El piso del proceso notocordal se fusiona con el endodermo subyacente provocando degeneración de los sitios fusionados, en los cuales aparecen aberturas o fenestraciones que confluyen hasta la desaparición total del piso del proceso notocordal. De esta forma quedan comunicados, de manera transitoria, el saco vitelino y la cavidad amniótica, por medio del conducto neuroentérico y una abertura en la fosita primitiva. La porción plana restante (superior) recibe el nombre de lámina notocordal (Fig. 2.18), que luego se separa del endodermo y da origen a la notocorda definitiva, que se encuentra por debajo del tubo neural y ejerce una función inductora para la formación del sistema nervioso central, además sirve de base para el desarrollo del esqueleto axial.

Hacia finales de la cuarta semana, la notocorda se ha desarrollado casi completamente, y se encuentra en su posición definitiva entre la membrana bucofaríngea y el nódulo de Hensen. La evolución posterior se estudia con el desarrollo de la base del cráneo, columna vertebral y sistema nervioso central.

La placa precordal se localiza definitivamente, entre el extremo cefálico de la notocorda y la membrana bucofaríngea. Se describe como una pequeña acumulación de células mesodérmicas muy unidas al endodermo. Esta estructura emite señales moleculares las cuales estimulan y participan en la formación del cerebro anterior.

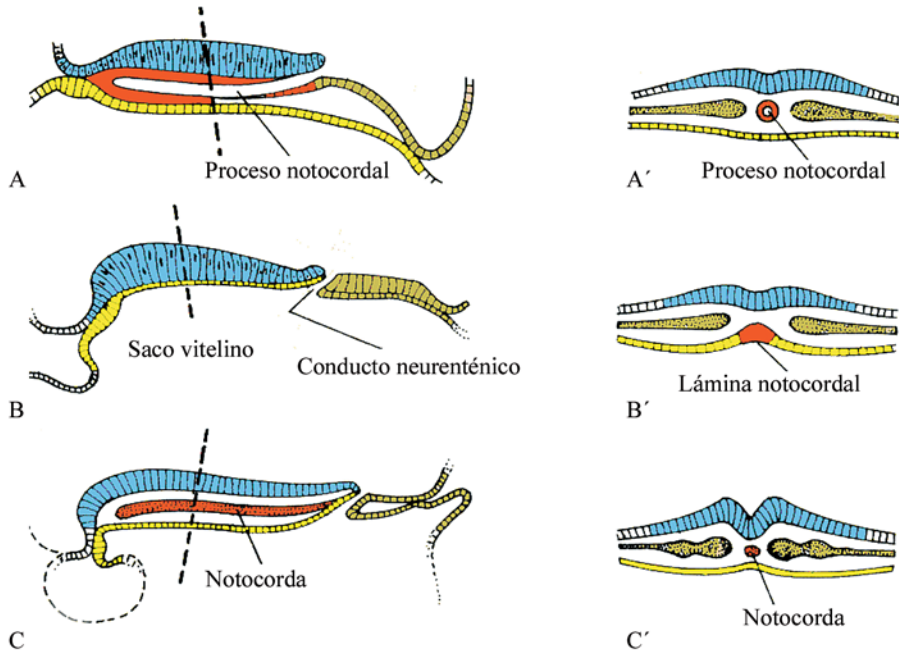

Fig. 2.18. Formación de la notocorda. A´, B´ y C´ en cortes transversales en A, B y C respectivamente (las líneas verticales indican el nivel de los cortes representados).

Importancia del establecimiento de los ejes corporales

La determinación de los ejes corporales se produce antes y durante la gastrulación. El eje anteroposterior está señalizado por células en el margen posterior del disco embrionario. Esta área es la zona marginal posterior y segrega una molécula parecida a la activina (miembro de la familia del gen del factor-beta de crecimiento transformante-(TGF-β), que induce la formación de la línea primitiva, esto establece el eje craneocaudal o longitudinal del embrión.

La asimetría de izquierda a derecha, también establecida temprano en el desarrollo, está basada en una secuencia de genes, en este caso el *Sonic hedgehog* (Shh), un factor segregado, que aparece de manera uniforme en el nódulo. Sin embargo, pronto el receptor de activina-IIa se expresa en el lado derecho del nódulo. Cuando estos receptores son ocupados por sus ligandos, la activina bloquea la expresión de Shh. De esta forma la expresión de Shh está restringida al lado izquierdo del nódulo donde este activa al nodular y quizás al izquierdizante, ambos pertenecientes a la familia TGF-β. Estos genes pronto se hacen localizables en el mesodermo lateral del lado izquierdo del cuerpo. Evidentemente, otros genes deben ser restringidos al lado derecho. De alguna manera los genes de factor de crecimiento regulan la asimetría izquierda derecha, causando que el corazón y el bazo descansen en el lado izquierdo del cuerpo y que el lóbulo principal del hígado descanse en el lado derecho.

Cambios en el disco embrionario

Como consecuencia de los cambios descritos, el disco embrionario inicialmente bilaminar se hace trilaminar, y el mesodermo intraembrionario se identifica como tal separado del endodermo y del ectodermo en toda su extensión, excepto en la zona de la membrana bucofaríngea (cefálica) y la cloacal (caudal).

El disco embrionario posee una forma aplanada y ovoide, con el extremo cefálico más ancho que el caudal, esto se debe a la migración celular ininterrumpida, desde la línea primitiva, hacia la región cefálica que además se alarga. A finales de la tercera semana, la línea primitiva comienza un proceso de regresión en sentido cefalocaudal, aunque se mantiene el desplazamiento de sus células hacia delante y lateral, hasta finales de la cuarta semana, pero a un ritmo más lento. Por tal motivo, la línea primitiva disminuye de forma progresiva de tamaño con relativa rapidez, hasta

convertirse en un tejido sin importancia funcional en la región sacrococcígea del embrión. Normalmente presenta cambios degenerativos y desaparece, y muy pocas veces permanecen algunos residuos de esta estructura, que pueden originar tumores.

En la porción cefálica del disco, las capas germinativas comienzan a diferenciarse hacia la mitad de la tercera semana, mientras que en la porción caudal esto ocurre a finales de la cuarta semana. De esta forma, la gastrulación o formación de las hojas embrionarias continúa en los segmentos caudales, mientras que las estructuras craneales del embrión se están diferenciando, lo que causa que el embrión se desarrolle en dirección cefalocaudal. Esto indica la presencia del fenómeno de la cefalización observado en el desarrollo embrionario de la mayoría de los animales, que explica la tendencia general del desarrollo con un gradiente que se inicia, desde la porción cefálica, hacia la caudal.

Trofoblasto

Al comenzar la tercera semana, el trofoblasto se caracteriza por presentar abundantes troncos de vellosidades primarias. En el desarrollo ulterior, algunas células mesodérmicas se introducen en estos y forman los troncos de vellosidades secundarias, los cuales están compuestos por un centro de tejido conectivo o mesénquima, recubierto con una capa de células citotrofoblásticas las que, a su vez, lo están por una capa delgada de sincitiotrofoblasto. Hacia el final de la tercera semana, en el espesor del mesénquima que ocupa el interior de las vellosidades se forman vasos sanguíneos fetales. Cuando los capilares sanguíneos aparecen en las vellosidades, estas se denominan troncos de vellosidades tercianas (Fig. 2.19).

El sistema capilar velloso, pronto se pone en contacto con los capilares que nacen en el mesodermo extraembrionario, que cubre el interior del trofoblasto y el pedículo de fijación. A su vez, estos últimos se ponen en contacto con el sistema circulatorio intraembrionario durante la cuarta semana del desarrollo, lo que permite que se establezca la circulación sanguínea entre el corion y el cuerpo embrionario.

Mientras tienen lugar los fenómenos mencionados, las células citotrofoblásticas de las vellosidades se introducen progresivamente en el sincitio adyacente hasta llegar al endometrio; en este sitio se unen con prolongaciones semejantes de los sistemas vellosos vecinos y forman la envoltura citotrofoblástica (Fig. 2.19).

Pedículo de fijación y alantoides

Simultáneamente con los fenómenos explicados, el celoma extraembrionario o cavidad coriónica aumenta mucho, y hacia el vigésimo día, el embrión está unido a la envoltura trofoblástica solo por una porción del mesodermo extraembrionario, el pedículo de fijación, el cual se convierte después en el cordón umbilical que comunica la placenta con el embrión (Fig. 2.20).

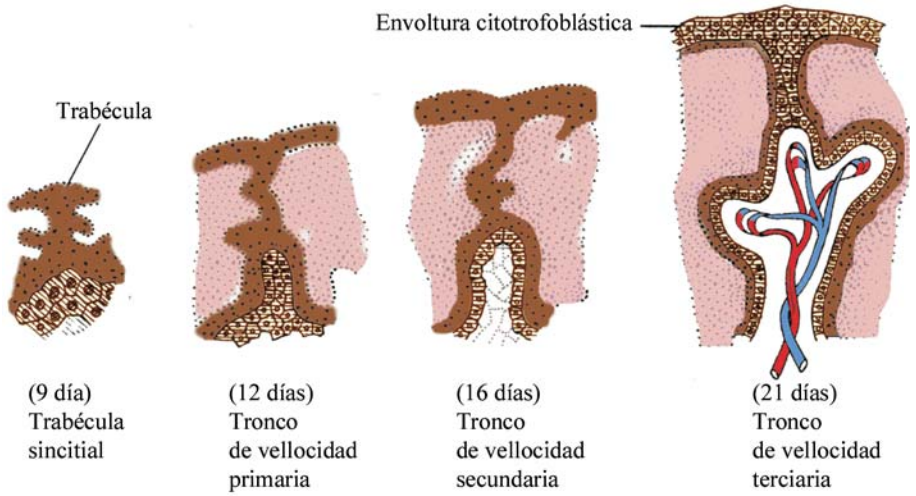

Fig. 2.19. Evolución de los troncos de las vellosidades coriónicas.

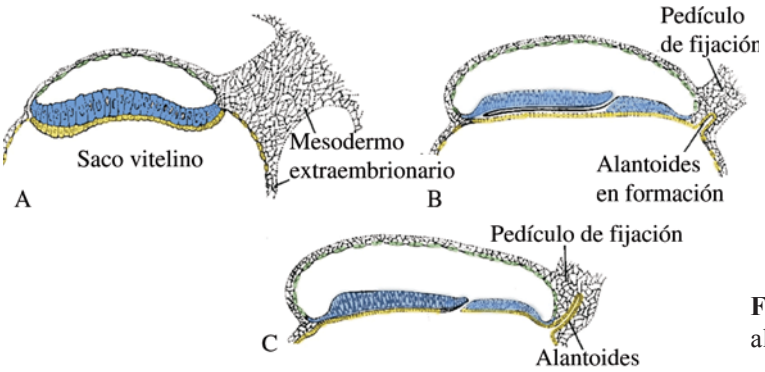

Fig. 2.20. Formación del pedículo de fijación y la alantoides.

La alantoides aparece hacia el decimosexto día como un divertículo relativamente pequeño y digitiforme, derivado de la pared caudal del saco vitelino, que penetra en el pedículo de fijación. Se conserva muy pequeña en el embrión humano, pero interviene en la formación temprana de la sangre y de los vasos sanguíneos, y está relacionada además con el desarrollo de la vejiga urinaria.

Capítulo 3

Periodo embrionario

El periodo embrionario se caracteriza por la formación acelerada de la mayoría de los órganos y se extiende, desde la tercera, a la octava semana. Durante este, las tres hojas embrionarias, ectodermo, mesodermo y endodermo, dan origen a la diversidad de tejidos y órganos del embrión. Al final de dicho periodo los principales sistemas de órganos ya están establecidos y la forma externa del embrión cambia notablemente durante esta etapa, y puede ser reconocido con seguridad como humano al final del segundo mes.

Derivados de la capa germinativa ectodérmica

Al comienzo de la tercera semana del desarrollo, la capa germinativa ectodérmica tiene la forma de un disco más ancho en la región cefálica que en la caudal (Fig. 3.1). La aparición de la notocorda y del mesodermo precordal (placa precordal), inducen al ectodermo suprayacente a engrosarse y da origen a la placa neural (Fig. 3.2). Las células de esta placa conforman el neuroectodermo, su inducción representa el paso inicial de la neuralización.

Por acción de la notocorda sobre el ectodermo suprayacente, este se modifica y forma la placa neural alargada (Fig. 3.2), con forma de zapatilla, que se expande gradualmente hacia la línea primitiva, y es el primer esbozo del sistema nervioso central. Finalizando la tercera semana; se forman los pliegues neurales, y la región media de la placa neural se hunde y origina el surco neural (Fig. 3.3), de manera gradual los pliegues neurales se elevan y acercan uno al otro hacia la línea media, donde se fusionan. Esta fusión comienza en la región cervical (entre la cuarta y la quinta somita) y continúa, tanto en sentido cefálico, como caudal. Al término de la fusión, se forma el tubo neural.

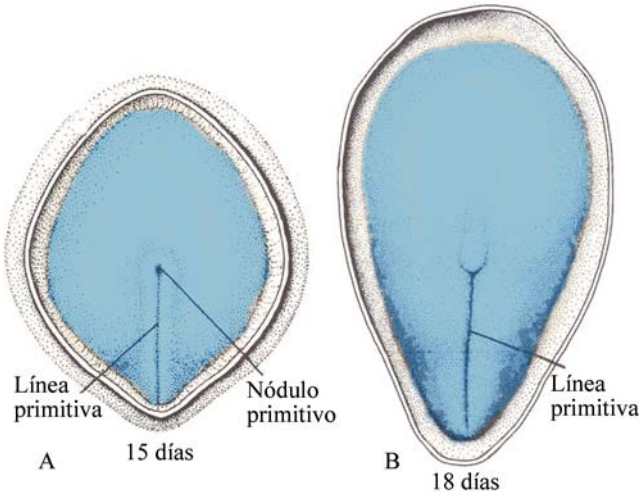

Fig. 3.1. Vista dorsal de embriones presomíticos.

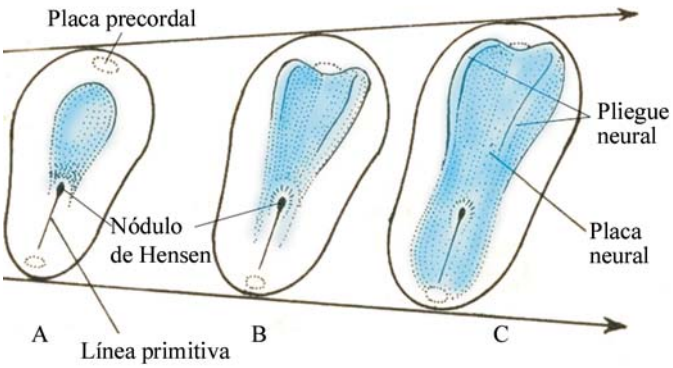

Fig. 3.2. Vista dorsal de diferentes estadios en la formación de la placa neural en el periodo presomítico.

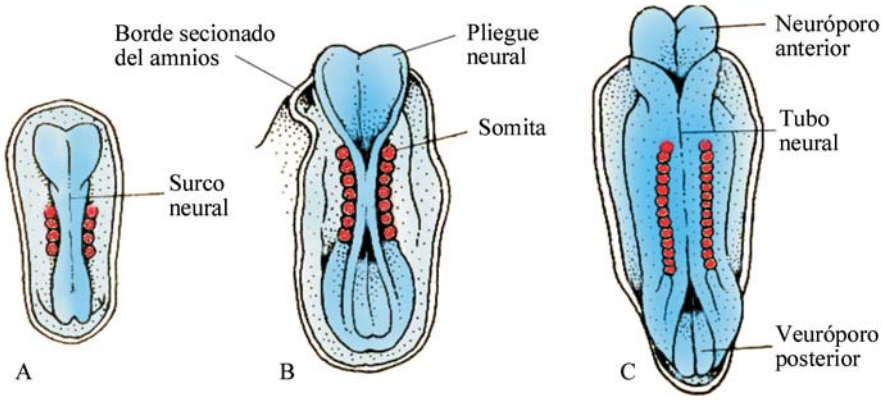

Fig. 3.3. Vista dorsal de diferentes estadios de la formación del tubo neural en el periodo somítico.

Hasta que no se complete la fusión, los extremos cefálico y caudal, del tubo neural, se mantienen abiertos y se comunican con la cavidad amniótica por medio de los neuroporos anterior y posterior, respectivamente. El cierre del neuroporo craneal se produce alrededor del día 25 (de 18 a 20 pares de somitas), mientras que el posterior se cierra hacia el día 27 (25 pares de somitas). En esta etapa la neuralización se ha completado y el sistema nervioso central está representado por una estructura tubular cerrada con una porción caudal estrecha, la médula espinal, y una porción cefálica dilatada (etapa de vesícula única), que luego se divide en tres y hasta cinco dilataciones, que reciben el nombre de vesículas encefálicas (Ver Capítulo 15).

Durante la fusión progresiva de los pliegues neurales, células del borde lateral del neuroectodermo comienzan a separarse de sus vecinas, originando una población celular especial que forman las crestas neurales, situadas en el ángulo, entre el tubo neural y el ectodermo suprayacente (Fig. 3.4. C y D). Estas células experimentan una transición, de epitelial a mesenquimal, a medida que abandonan el neuroectodermo por migración activa y desplazamiento, y así penetrar en el mesodermo subyacente. Las crestas neurales dan origen a un grupo heterogéneo de tejidos, estos son:

1. Tejido conectivo y óseo de la cara y el cráneo.
2. Ganglios de los nervios craneales.
3. Célula C de la glándula tiroides.
4. Tabique troncoconal del corazón.
5. Dermis de la cara y el cuello.
6. Raíces dorsales de los ganglios espinales.
7. Cadena simpática y ganglios preaórticos.
8. Médula suprarrenal.
9. Ganglio parasimpático del tubo gastrointestinal.
10. Células de Schwann.
11. Células gliales.
12. Leptomeninges (aracnoides y piamadre).
13. Melanocitos.
14. Odontoblastos.

Al concluir el cierre del tubo neural, ya se observan dos engrosamientos ectodérmicos, las placodas óticas y las del cristalino, en la región más cefálica del embrión. Durante el desarrollo ulterior, las placodas óticas se invaginan y forman las vesículas óticas, las cuales originan las estructuras para la audición y el equilibrio. De manera sincrónica aparecen las placodas del cristalino, las cuales se invaginan y se desarrollan hasta dar origen al cristalino, aproximadamente en la quinta semana.

Es evidente que del ectodermo surgen órganos y estructuras que mantienen el contacto con el mundo externo, como son: el sistema nervioso central, el sistema nervioso periférico, el epitelio sensorial del oído, nariz, ojo y la epidermis con sus anexos. Otros derivados del ectodermo son las glándulas subcutáneas, las glándulas mamarias, la hipófisis y el esmalte de los dientes.

Control molecular de la diferenciación del tubo neural

Un miembro de la familia TGF-β inhibe la actividad de la molécula de señal BMP-4, y es responsable de la ventralización del ectodermo y del mesodermo, así como también provoca inducción de la placa neural. El BMP-4 propicia que el ectodermo y el mesodermo, del embrión en gastrulación, se transformen en la epidermis, en el mesodermo intermedio y en el lateral respectivamente. Si la proteína BMP-4 está ausente o inactivada, el ectodermo se diferencia en ectodermo neural. La presencia de otras tres moléculas de señales, *noggin*, *chordin* y folistatina, inactivan esta proteína. Estas tres proteínas están presentes en el organizador (nódulo primitivo), en la notocorda y en el mesodermo precordal. Estas también neuralizan el ectodermo y hacen que el mesodermo se convierta en notocorda y en mesodermo paraaxial (mesodermo dorsalizado).

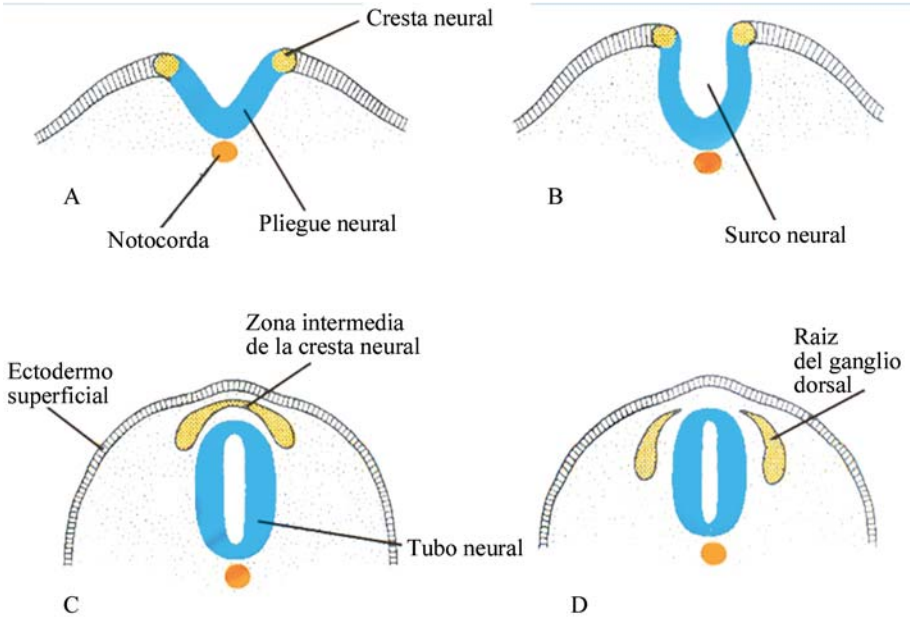

Fig. 3.4. Formación y migración de las células de la cresta neural durante la formación del tubo neural.

Sin embargo, estos inductores neurales inducen solo los tipos de tejidos del cerebro anterior y del cerebro medio. La inducción de las estructuras de la placa neural (cerebro posterior y médula espinal) depende de las proteínas secretadas, Wnt-3a y factor de crecimiento fibroblástico (FGF). Además, el ácido retinoico parece tener una función en la organización del eje craneocaudal, ya que puede causar reespecificación de los segmentos craneales en caudales por la regulación de los genes *homeobox*.

Derivados de la capa germinativa mesodérmica

Las células del mesodermo intraembrionario, al diferenciarse forman una hoja delgada de tejido laxo a cada lado de la línea media (Fig. 3.5. A). A mediados de la tercera semana, las células situadas a ambos lados de la línea media proliferan y forman una estructura engrosada de mesodermo que después se segmenta, conocida como mesodermo paraaxial (Fig. 3.5. B), más lateralmente, la capa mesodérmica permanece delgada y se denomina mesodermo lateral. Por la aparición y coalescencia de cavidades en este último, se divide en dos hojas (Fig. 3.5. C y D): una capa que se relaciona con el ectodermo, hoja mesodérmica somática o parietal, ambas forman la somatopleura; y una hoja que se relaciona con el endodermo, conocida como hoja mesodérmica visceral o esplácnica, ambas forman la esplacnopleura. Estas dos hojas de mesodermo intraembrionario delimitan la cavidad celómica intraembrionaria, la cual se continúa, por breve tiempo, con la cavidad celómica extraembrionaria a cada lado del embrión.

Estas hojas de mesodermo intraembrionario se conectan con el mesodermo extraembrionario que cubre al saco vitelino (mesodermo esplácnico), y con el que cubre al amnios y la cavidad coriónica (mesodermo somático). La porción del mesodermo intraembrionario que une el mesodermo paraaxial con el lateral recibe el nombre de mesodermo intermedio o nefrogonotomo (Fig. 3.5. D).

Mesodermo paraaxial

Ya en la tercera semana, el mesodermo paraaxial se organiza en segmentos, conocidos como somitómeras, que primero aparecen en la región cefálica del embrión. Su formación se produce en sentido craneocaudal y están compuestos por células mesodérmicas, dispuestas en haces concéntricos alrededor del centro de cada segmento (Fig. 3.6). En la región cefálica, las somitómeras forman, en asociación con la segmentación de la placa neural, los neurómeros, y contribuyen a la formación de la mayor parte del mesénquima cefálico. Sin embargo, desde la región occipital y más caudal, las somitómeras se organizan en las somitas. Así, el primer par de somitas se puede observar en la región cervical del embrión aproximadamente al día 20 del desarrollo. A partir de este lugar, nuevas somitas aparecen en sentido

craneocaudal, incrementando su número en una proporción de alrededor de 3 pares por día, hasta el final de la quinta semana, donde ya están presentes de 42 a 44 pares (Fig. 3.6). En esta etapa, las somitas están distribuidas en 4 pares occipitales, 8 cervicales, 12 torácicos, 5 lumbares, 5 sacros y de 8 a 10 coccígeos. El primer par occipital y los últimos 5 a 7 coccígeos desaparecen, mientras que el resto de las somitas forman el esqueleto axial. Durante este periodo de desarrollo la edad del embrión se expresa en número de somitas (tabla 3.1).

Tabla 3.1. Número de somitas, según la edad aproximada en días

Edad aproximada	Número de somitas
20	1 a 4
21	4 a 7
22	7 a 10
23	10 a 13
24	13 a 17
25	17 a 20
26	20 a 23
27	23 a 26
28	26 a 29
30	34 a 35

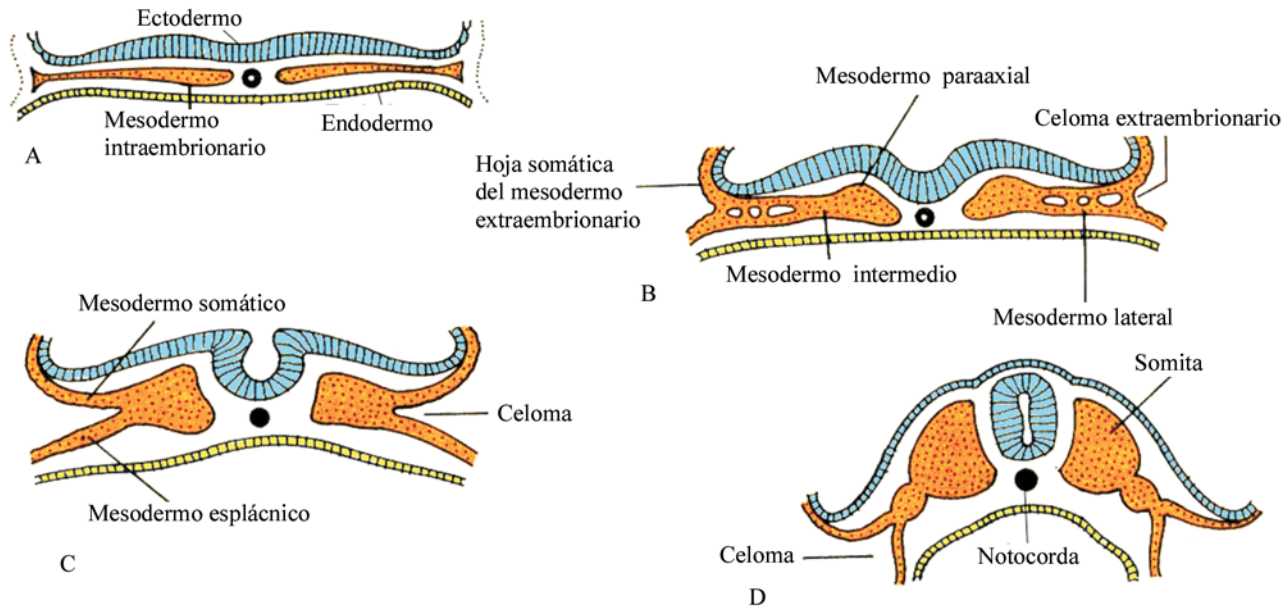

Fig. 3.5. Evolución de la hoja mesodérmica en cortes transversales.

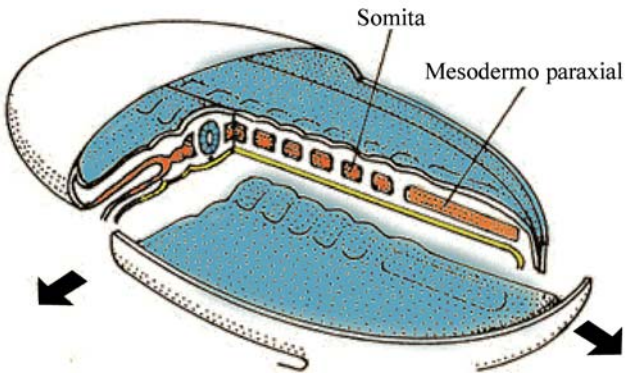

Fig. 3.6. Formación de las somitas y su relación con el crecimiento del disco germinativo.

Diferenciación de las somitas

Durante la cuarta semana se produce la diferenciación de las somitas, en las cuales se pueden observar tres porciones o paredes (ventral, medial y dorsolateral); una parte de las células que forman las paredes ventral y medial de la somita pierden su organización compacta, se vuelven polimorfas y migran hasta rodear a la notocorda (Fig. 3.7. A y B). Este grupo de células recibe el nombre de esclerotomo, el cual origina un tejido laxo, el mesénquima, que se dispone alrededor de la médula espinal y la notocorda para formar las vértebras.

Las células de la porción dorsolateral de las somitas también migran como precursores de las extremidades y de la musculatura de la pared corporal (Fig. 3.7. B). Siguiendo la migración de estas células musculares y las células del esclerotomo, las células de la porción dorsomedial de la somita proliferan y migran para formar una nueva capa, el miotomo (Fig. 3.7. B y C). La parte del epitelio dorsal remanente da lugar al dermatomo, ambas capas juntas conforman el dermomiotomo.

Cada miotomo se dispone de forma segmentaria y contribuye a la formación de los músculos de la espalda (musculatura epiaxial) y los músculos intervertebrales, mientras que los dermatomos se dispersan y migran hasta debajo del ectodermo para formar la dermis y el tejido celular subcutáneo de la piel. Es característico que cada miotomo y dermatomo retiene su inervación desde el nivel del segmento de origen, hasta el sitio final de desarrollo, no importa hasta donde las células migren. De ahí que, cada somita se mantiene en relación con cada una de las porciones de origen, y forman su propio: esclerotomo (que origina el componente cartilaginoso y óseo), miotomo (que provee el componente muscular segmentario) y su dermatomo, que hace el tejido conectivo de la piel. Los miotomos y dermatomos poseen además, su propio componente nervioso correspondiente.

Control molecular de la diferenciación de las somitas

La diferenciación de las somitas se originan a partir de moléculas de señales producidas en las estructuras que las rodean, que incluye la notocorda, el tubo neural, la epidermis y el mesodermo lateral. La proteína segregada, producto del gen *Sonic hedgehog* (Shh), producida por la notocorda y la placa del piso del tubo neural, induce la porción ventromedial de la somita para diferenciarse en esclerotomo. Después de inducidas, las células del esclerotomo expresan el factor de transcripción Pax1, el que inicia la cascada de genes que forman cartílago y hueso para la formación de las vértebras. La expresión de Pax3, regulada por proteínas Wnt, de la porción dorsal del tubo neural, marca la región del dermomiotomo de las somitas. Las proteínas Wnt del tubo neural dorsal también señalan la porción dorsomedial de la somita, lo que inicia la expresión del gen Myf5 (específico-muscular) y que se diferencia en la musculatura epiaxial. La interacción entre la proteína inhibidora BMP-4 (y probablemente FGFs) del mesodermo lateral, así como los productos activadores Wnt de la epidermis, provocan que la porción dorsolateral de la somita exprese otro gen muscular-específico, MyoD, para formar los músculos de las extremidades y de la pared corporal. La porción media del epitelio dorsal de la somita es dirigida por la neurotrofina 3 (NT-3), segregada por la región dorsal del tubo neural, para formar la dermis.

Mesodermo intermedio

El mesodermo intermedio o nefrogonotomo, conecta al mesodermo paraaxial con el lateral (Ver figura 3.5), y se diferencia en las estructuras urogenitales. En las regiones cervical y torácica superior mantiene la estructura segmentaria, que después originan los nefrotomos, sin embargo, más caudalmente forma una masa de tejido sin segmentación, el cordón nefrogénico. Estas estructuras intervienen en la formación del sistema urinario y genital.

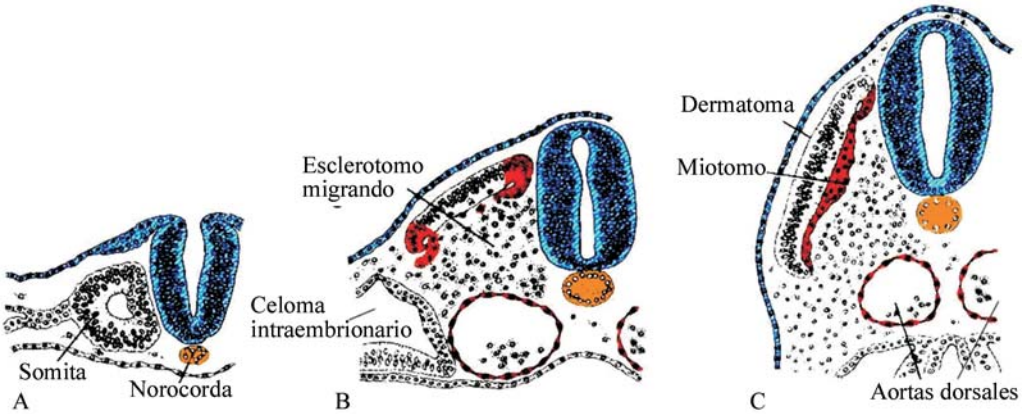

Fig. 3.7. Estadios en la diferenciación de las somitas.

Mesodermo lateral

El mesodermo lateral se divide en las hojas somática o parietal y esplácnica o visceral, las cuales revisten a la cavidad intraembrionaria y a los órganos respectivamente (Ver figura 3.5). El mesodermo parietal, junto con el ectodermo suprayacente, forman la pared lateral y ventral del cuerpo. El mesodermo visceral junto al endodermo intraembrionario forma la pared del intestino. Las células mesodérmicas de la capa parietal que rodean la cavidad intraembrionaria dan origen al revestimiento epitelial de las cavidades del cuerpo (peritoneal, pleural y pericárdica), formadas por epitelio plano denominadas membranas mesoteliales o serosas, las que, además de revestir, secretan líquido seroso que facilitan el movimiento de los órganos en su interior. El mesodermo visceral forma esta misma estructura serosa alrededor de cada órgano.

Sangre y vasos sanguíneos

Desde el inicio de la tercera semana, las células del mesodermo extraembrionario visceral, de la pared del saco vitelino, se diferencian en células precursoras de la sangre y en vasos sanguíneos, denominados angioblastos. Estas células primero se agrupan en forma de islotes de células (islotes de Wolf y Pander) o en cordones conocidos como grupos celulares angiogénicos, que gradualmente se canalizan (Fig. 3.8). Las células centrales de los islotes se transforman en precursoras de las células sanguíneas, mientras que en la periferia se aplanan y forman las células endoteliales que revisten los vasos sanguíneos en formación.

Estos islotes o grupos celulares sanguíneos emiten yemas (gemación) que se acercan unas a otras y se interconectan, dando lugar a una red de vasos pequeños. Estudios recientes en ratones han demostrado la función que tiene la proteína WAVE2, denominada así por estar relacionada con el síndrome de proteínas familiar de Wiskott Aldrich, que representa un grupo de reguladores claves que interrelacionan el estímulo extracelular, con la reorganización de la actina intracelular, durante el proceso de migración celular y de gemación (angiogénesis); mediante el cual se forma la red vascular embrionaria, a través de los brotes y ramificaciones a partir de las células endoteliales de los vasos existentes. La proteína WAVE2 es necesaria para la migración celular y el desarrollo del sistema cardiovascular.

Las células sanguíneas primitivas originadas en el saco vitelino, circulan, aproximadamente, hasta las 6 o 7 semanas, luego sufren muerte celular programada a medida que se desarrolla el embrión y son reemplazadas por células sanguíneas de origen fetal. En este caso, el saco vitelino es el primer órgano hematopoyético del embrión, pero de tipo extraembrionario.

Las progenitoras de las células sanguíneas fetales se pueden derivar del saco vitelino o pueden surgir de células del mesenterio dorsal. Estas células colonizan el hígado, el que se convierte en el mayor órgano hematopoyético del feto. Más tarde, las células hematopoyéticas del hígado migran a la médula ósea para proveer una fuente de células sanguíneas adultas.

En el mesodermo extraembrionario somático del corion también tiene lugar la formación de células y capilares sanguíneos que se desarrollan en los troncos vellosos placentarios, así como, en el pedículo de fijación y en la pared del saco vitelino. Estos vasos extraembrionarios se conectan con los vasos en el interior del embrión, uniendo el sistema vascular del embrión con la placenta. Este mismo mecanismo tiene lugar entre las células sanguíneas intraembrionarias y los vasos sanguíneos, incluyendo al corazón en desarrollo.

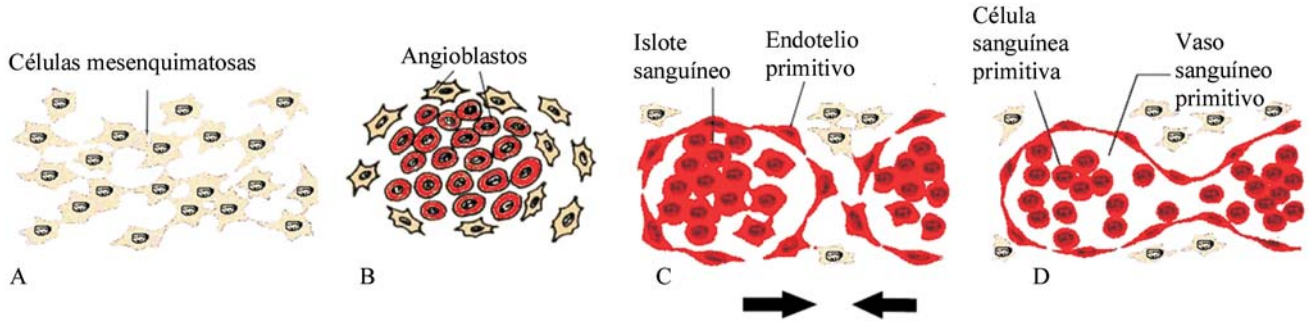

Fig. 3.8. Estadios en la formación de los vasos y las células sanguíneas primitivas.

Finalmente, los derivados del mesodermo son los tejidos y órganos siguientes:

1. El tejido conectivo en general.
2. Cartílago.
3. Hueso y dentina.
4. Musculatura lisa y esquelética.
5. Sangre.
6. Sistema cardiovascular.
7. Sistema urinario.
8. Sistema genital.
9. Corteza de la glándula suprarrenal.
10. Bazo.

Derivados de la capa germinativa endodérmica

Inicialmente, el endodermo cubre la superficie ventral del disco embrionario y forma el techo del saco vitelino, siendo el principal derivado de esta capa el tracto gastrointestinal, el cual se forma durante los plegamientos cefalocaudal y lateroventral del embrión.

El plegamiento cefalocaudal se produce fundamentalmente por el crecimiento longitudinal rápido del sistema nervioso central, por lo que el embrión se flexiona y toma una forma de arco.

El plegamiento lateroventral se produce durante la formación de las somitas que en esta etapa crecen muy rápidamente, tomando el embrión una forma cilíndrica o tubular, y queda el endodermo incluido en el interior del embrión.

Como resultado de los movimientos de los plegamientos, la comunicación inicial amplia del embrión con el saco vitelino se estrecha progresivamente, hasta comunicarse solo mediante un estrecho conducto, denominado conducto onfalomesentérico o vitelino (Fig. 3.9).

El desarrollo y crecimiento de las vesículas cerebrales, hace que el disco embrionario comience a flexionarse dentro de la cavidad amniótica y a plegarse cefalocaudalmente. Este plegamiento es mucho más marcado en las regiones cefálica y caudal, donde se forman, más tarde, el pliegue cefálico y el pliegue caudal.

El plegamiento cefalocaudal hace que una porción progresivamente mayor de la cavidad vitelina, revestida por endodermo, se incorpore dentro del mismo embrión en desarrollo (Fig. 3.9. C). En el intestino primitivo así formado se pueden distinguir tres porciones: una anterior o cefálica, donde el endodermo forma el intestino anterior; una caudal, el intestino posterior; la parte entre ambas es el intestino medio, el cual se comunica de manera temporal con el saco vitelino mediante un ancho conducto, el conducto vitelino (Fig. 3.9. B). Luego, este conducto se estrecha y alarga debido al crecimiento ulterior del embrión (Figs. 3.9. C y 3.10. B). El extremo cefálico del intestino anterior está limitado por la membrana bucofaríngea (Fig. 3.9. B y C). Durante la cuarta semana la membrana bucofaríngea se fenestra y establece conexión entre la cavidad amniótica y el intestino primitivo. Este último también limita, por un tiempo, en su extremo caudal con la membrana cloacal, la cual se rompe en la séptima semana para formar el orificio de salida del intestino, el ano.

Debido al plegamiento lateroventral, el disco embrionario inicialmente plano, también se pliega o flexiona en dirección lateral y hacia la línea media ventral, donde se fusionan los bordes del disco de cada lado. Por este motivo, el embrión adquiere una apariencia tubular (Fig. 3.10); durante este proceso se forma la pared corporal ventral del embrión, excepto en la región abdominal ventral inferior (infraumbilical), que es la última parte de la pared abdominal que se cierra. El intestino medio en esta etapa permanece en comunicación con el saco vitelino; al inicio esta comunicación es amplia (Fig. 3.10. A), pero a medida que avanza el plegamiento esta se estrecha de manera progresiva, para formar el conducto vitelino (Fig. 3.10. C). Al cerrarse este último, el intestino pierde su conexión con el saco vitelino original; ahora el intestino medio se encuentra libre en la cavidad abdominal.

Por efecto del plegamiento cefalocaudal y lateral ocurre la incorporación parcial de la alantoides dentro del cuerpo del embrión, originando la cloaca. La porción distal de la alantoides permanece en el pedículo de fijación y ya, en la quinta semana, el conducto del saco vitelino obliterado, la alantoides y los vasos umbilicales están restringidos a la región del anillo umbilical y forman parte de la primera porción de esta estructura.

El saco vitelino en los humanos es una estructura con limitada función y duración, y solo se considera que tiene uso en la nutrición y hematopoyesis embrionaria en estadios muy tempranos del desarrollo. En el segundo mes del desarrollo, el saco vitelino se puede observar aún en la cavidad coriónica.

Finalmente, el endodermo da origen al revestimiento epitelial de:

1. El intestino primitivo y glándulas anexas (hígado y páncreas).
2. La alantoides y el conducto vitelino.
3. Del tracto respiratorio.
4. El parénquima de las glándulas tiroides y paratiroides.
5. El estroma reticular de las amígdalas y timo.
6. De la vejiga urinaria y la uretra.
7. De la cavidad timpánica y el conducto auditivo interno (trompa de Eustaquio).

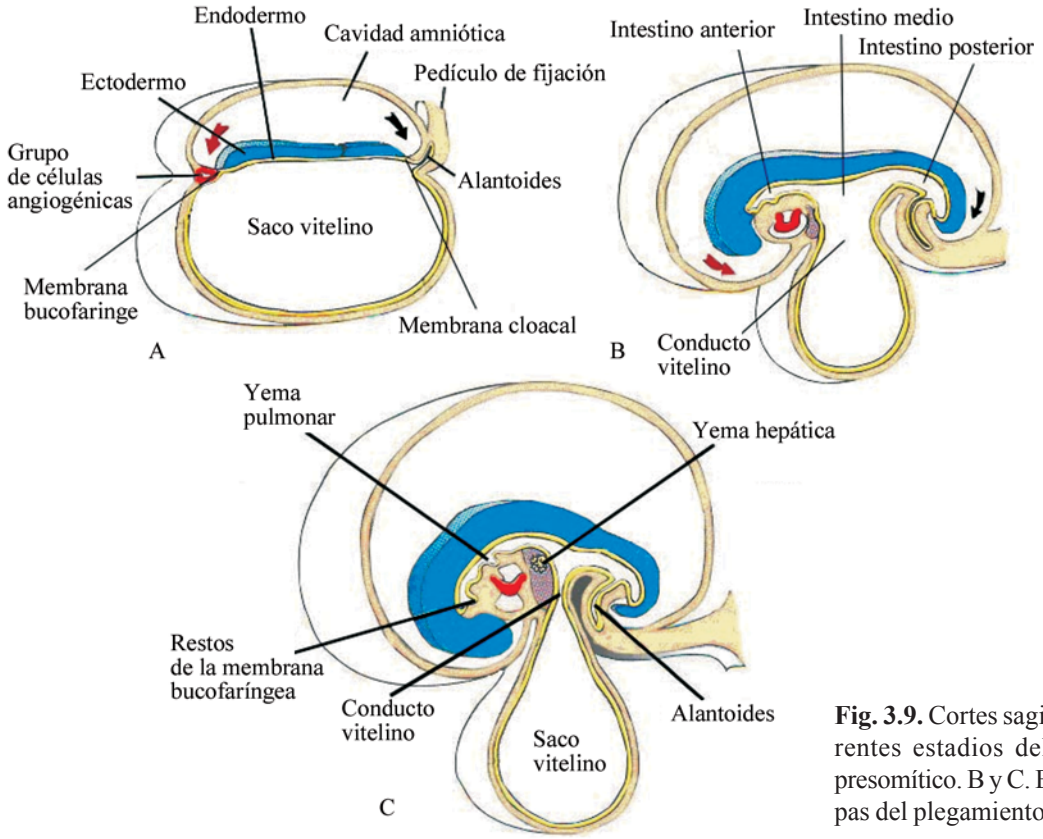

Fig. 3.9. Cortes sagitales de embriones en diferentes estadios del desarrollo. A. Embrión presomítico. B y C. Embriones en diferentes etapas del plegamiento cefalocaudal.

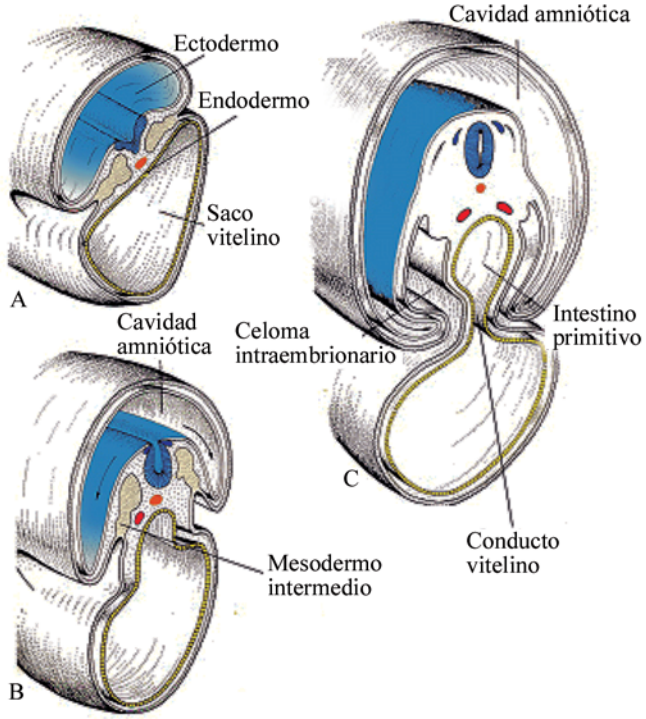

Fig. 3.10. Corte transversal de embriones en diferentes estadios del plegamiento lateral. A. Inicio del plegamiento. B y C. Cortes que muestran etapas del cierre de la pared abdominal ventral y formación del intestino primitivo unido a la pared abdominal dorsal.

Incidencia geneticomolecular del modelaje del eje anteroposterior

Los genes *homeobox* son conocidos por sus homeodominios, un medio de unión de ADN, el *homeobox*. Estos genes codifican para los factores de transcripción que activan las cascadas de genes, las que regulan fenómenos tales como segmentación y formación del eje.

Muchos genes *homeobox* son reunidos en grupos homeóticos, aunque otros también contienen el homeodominio. Un grupo importante de genes que se expresan para el eje craneocaudal es el complejo de genes homeóticos "Hom-C" en *Drosophila*. Estos contienen las clases *Antennapedia* y *Bithorax* de genes homeóticos, están organizados en un cromosoma único como una unidad funcional. Así, los genes que especifican las estructuras más craneales descansan en la 3` final del ADN, y están expresadas, primero con genes que controlan el desarrollo posterior manifestado secuencialmente y descansan en forma aumentada hacia el 5´ final. Estos genes son conservados en los humanos, existen unas cuatro copias, HoxA, HoxB, HoxC, y HoxD, las cuales están dispuestas y representadas como estos en la *Drosophila*.

Así, cada grupo yace en un cromosoma separado y los genes en cada grupo están numerados del 1 al 13. Los genes con el mismo número, pero pertenecientes a grupos diferentes, forman un grupo parálogo como HoxA4, HoxB4, HoxC4, HoxD4. El modelo de expresión de estos, junto con evidencias de experimentos con ratones "knockout", los cuales están creados para que falten uno o más de estos genes, ayuda a la hipótesis de que estos desempeñan una función en el modelaje craneocaudal, de todos los derivados de las tres capas germinales. Por ejemplo, el modelo de transcripción HoxB, en el cerebro posterior, se correlaciona con la naturaleza segmentaria de esta parte del cerebro en rombómeros (Ver Capítulo 15). Así, con la excepción de HoxB1, los genes anteriores (3´) del grupo HoxB son expresados en los rombómeros (segmentos) más anteriores, pero en una forma superpuesta.

Aún más, esta codificación se mantiene por células de las crestas neurales migratorias que la transporta a los arcos faríngeos, similarmente, un modelo superpuesto de la codificación de Hox existe en las somitas y las vértebras, con genes localizados más allá de 3´ en cada grupo, siendo expresado en los segmentos más craneales.

Aspecto externo del embrión durante el segundo mes

Durante el periodo embrionario no solo tiene lugar la diferenciación de las hojas embrionarias y la formación de esbozos de órganos y sistemas, sino que también ocurren grandes cambios en el aspecto externo del embrión.

Es importante conocer que el embrión de tres semanas posee una longitud de unos 2 mm, y que la velocidad de crecimiento aumenta, de manera progresiva, hasta alcanzar una longitud de unos 30 mm a fines del periodo embrionario (ocho semanas). Es verdaderamente sorprendente cómo el embrión presenta un aspecto externo reconocible como humano y, además, cómo su desarrollo interno ya exhibe la formación de casi todos los órganos y sistemas del organismo.

En la primera semana de vida, el embrión es una estructura esferoidal libre, apenas visible a simple vista. Durante la segunda semana el embrión se fija al endometrio y comienzan a delimitarse los tejidos que forman, en etapas más avanzadas, la placenta y las membranas fetales, de las que forman después propiamente el cuerpo embrionario. A finales de la segunda semana, el embrioblasto ya se ha organizado en un disco aplanado bilaminar.

En la tercera semana, el disco embrionario se desarrolla considerablemente, aparece la tercera hoja embrionaria y el disco aumenta de tamaño, tanto en sentido longitudinal (cefalocaudal), como transversal.

Durante la cuarta semana, el embrión cambia completamente su configuración y se convierte en un cuerpo más o menos cilíndrico, en el cual se pueden distinguir la cabeza, la cola y las somitas en disposición segmentaria, pero no hay indicios aún de la formación de los miembros (Fig. 3.11. A). Así, a lo largo de la cuarta semana, el embrión muestra marcada flexión en sentido ventral, que se hace máxima a las cinco semanas. A partir de este momento comienza a disminuir el encorvamiento (Fig. 3.11. B). Al final de la cuarta semana, cuando el embrión tiene aproximadamente 28 somitas, los rasgos externos principales son las somitas y los arcos faríngeos. La edad del embrión por eso se señala, con frecuencia, por el número de somitas, como se observa en la tabla 3.1.

Debido a que el conteo de estas se torna difícil durante el segundo mes de desarrollo, la edad del embrión se indica entonces como la longitud corona-rabadilla (LCR) y se expresa en milímetros (tabla 3.2). Esta longitud se mide, desde el vértice del cráneo, al punto medio entre los ápices de las nalgas (coxis). Debido a la variación considerable en el grado de flexión de un embrión a otro, las medidas dadas en la tabla 3.2 son solo indicaciones aproximadas de la edad real del embrión.

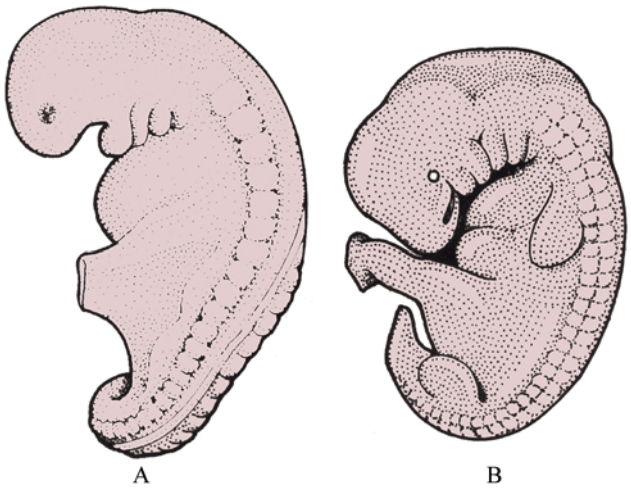

Fig. 3.11. Aspecto externo del embrión. A. Cuarta semana. B. Quinta semana.

Tabla 3.2. Longitud corona-rabadilla (LCR)

LCR (mm)	Edad aproximada (semana)
5 a 8	5
10 a 14	6
17 a 22	7
28 a 30	8

Durante el periodo embrionario resultan evidentes a simple vista, algunas características interesantes de este, como son:

1. La dimensión desproporcionada de la cabeza que representa prácticamente 50 % de la longitud total del embrión.
2. La forma cónica del tórax, el cual presenta una gran prominencia ventral causada por el tamaño relativamente grande del corazón.
3. El abultamiento de la parte superior del abdomen, por las grandes dimensiones del hígado, en conjunto recibe el nombre de rodete cardiohepático.
4. La notable pequeñez de las caderas y de las piernas.

El detalle más llamativo de la estructura facial en la cuarta semana es una depresión ectodérmica, denominada estomodeo o boca primitiva, que está rodeada lateral y caudalmente por los procesos del primer arco branquial o faríngeo (maxilar) y por una gran prominencia en dirección cefálica. La cara aún no está formada. Luego estos procesos crecen en varias direcciones, originan crestas y depresiones, se fusionan y, en general, modifican el aspecto externo de la cara de manera significativa, en especial durante la quinta semana. El desarrollo de la cara se aborda en el capítulo correspondiente, pero desde ahora se debe tener presente que durante el segundo mes de vida intrauterina quedan determinadas las estructuras faciales principales y sus relaciones definitivas.

Los esbozos de los ojos aparecen en el embrión de cuatro semanas en la superficie ventral y lateral de la cabeza como simples elevaciones poco notables y redondeadas. Estas elevaciones son causadas por sendas evaginaciones del cerebro anterior denominadas vesículas ópticas, que hacen relieve en la superficie ectodérmica.

Durante la sexta semana las vesículas ópticas se destacan claramente por debajo del ectodermo. Solo al término de la séptima semana, el comienzo de la formación de los párpados da al ojo una característica facial.

Los miembros aparecen como brotes del tronco a principios de la cuarta y quinta semanas y, aunque los de los miembros anteriores aparecen un poco antes que los posteriores, su desarrollo es muy similar, por lo cual se describen en conjunto.

En la sexta semana las porciones terminales de los brotes, que forman después las manos y los pies, se expanden algo y muestran cuatro surcos radiales, conocidos como rayos digitales, que esbozan la formación de los dedos (Fig. 3.12. A).

Las porciones distales de los brotes expandidas, están separadas de las porciones proximales por ligeras constricciones que corresponden a las articulaciones de la muñeca y el tobillo. Más tarde, en la parte media de los brotes, surge un nuevo pliegue correspondiente a las articulaciones del codo y la rodilla.

Se puede apreciar, en lo que se refiere al aspecto externo, que el desarrollo de los miembros ocurre en sentido proximal, es decir, primero se esbozan la mano y el pie, después el antebrazo y la pierna y finalmente, el brazo y el muslo (Fig. 3.12. A y B).

Sin embrago, el desarrollo interno ocurre en sentido distal, es decir, primero comienzan a originarse los elementos esqueléticos y musculares del brazo y el muslo, le siguen los del antebrazo y la pierna, y finalmente, los de la mano y el pie.

Por último, se debe señalar que los miembros modifican marcadamente su posición, tanto en lo que se refiere a su flexión, como a la rotación, con respecto al punto de unión con el tronco.

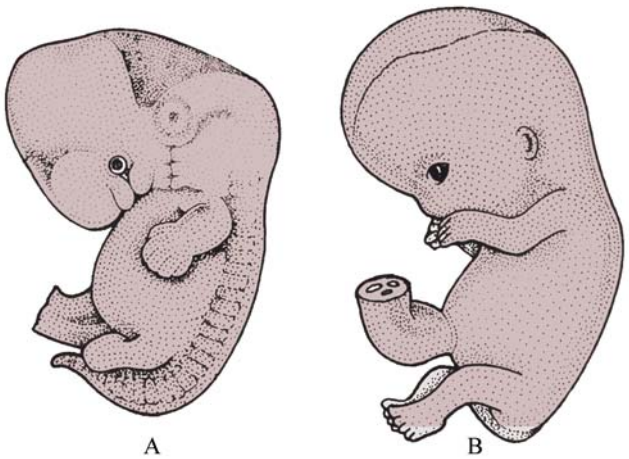

Fig. 3.12. Aspecto externo del embrión. A. Sexta semana. B. Octava semana.

Capítulo 4

Periodo fetal

Se conoce como el tiempo del desarrollo que transcurre, desde el comienzo del tercer mes, hasta el momento del nacimiento. Está caracterizado por la maduración de los órganos y tejidos y por un crecimiento rápido del cuerpo.

Durante este tiempo pocas malformaciones son inducidas, aunque pueden aparecer algunas deformaciones; sin embargo, es el momento cuando las técnicas de investigación prenatal detectan estos defectos. También el sistema nervioso central permanece vulnerable a los daños que resultan en trastornos del comportamiento posnatal, como son las dificultades del aprendizaje e inteligencia disminuida.

La longitud del feto se indica frecuentemente como longitud cráneo-raquis o coxis (posición sentada) o como longitud cráneo-talón, que es la medida del vértice del cráneo al talón (posición de pie). Estas medidas expresadas en centímetros, se correlacionan con la edad del feto en semanas o meses (tabla 4.1). El crecimiento en longitud es, en esencia, marcado del tercero al quinto mes, mientras que el aumento en peso es más evidente hacia el final del embarazo, con mayor frecuencia en los dos últimos meses.

Tabla 4.1. Crecimiento en longitud y peso durante el periodo fetal

Edad (semanas)	LCR (cm)	Peso (g)
9 a 12	5 a 8	10 a 45
13 a 16	9 a 14	60 a 200
17 a 20	15 a 19	250 a 450
21 a 24	20 a 23	500 a 820
25 a 28	24 a 27	900 a 1 300
29 a 32	28 a 30	1 400 a 2 100
33 a 36	31 a 34	2 200 a 2 900
37 a 38	35 a 36	3 000 a 3 400

La duración del embarazo depende del método de cálculo: de 280 días (40 semanas), si se considera a partir del comienzo de la última menstruación normal o, 266 días (38 semanas), si se tiene en cuenta la fecha a partir del día probable de la fecundación.

Características del periodo fetal durante la gestación

Uno de los cambios más llamativos que tienen lugar durante la vida fetal es el crecimiento algo lento de la cabeza, en comparación con el resto del cuerpo. Al comienzo del tercer mes, la cabeza representa aproximadamente la mitad de la longitud cráneo-raquis (LCR) (Fig. 4.1. A); al comienzo del quinto mes, el tamaño de la cabeza es de un tercio de la longitud cráneo-talón (LCT), y al nacimiento es de un cuarto de esta última.

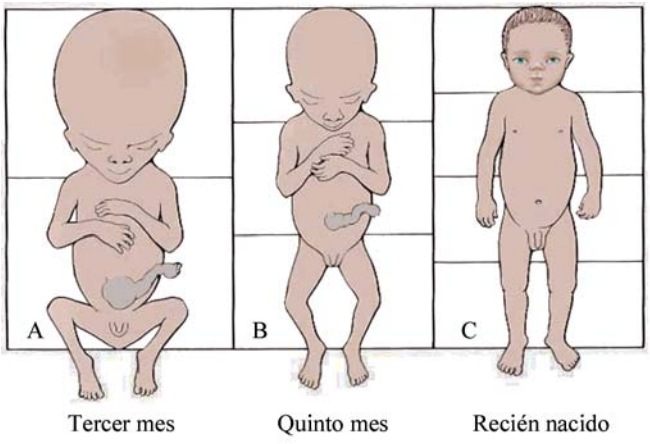

Fig. 4.1. Tamaño del cráneo con relación al resto del cuerpo en diferentes estadios del desarrollo.

Final del segundo mes y comienzo del tercero

En esta etapa los ojos, que inicialmente se encontraban situados lateralmente, se mueven hacia la porción ventral de la cara, y los oídos se acercan a su posición definitiva a los lados de la cabeza (Fig. 4.2).

Fig. 4.2. Feto de 11 semanas.

Las extremidades alcanzan una longitud proporcional en comparación con el resto del cuerpo, aunque las extremidades inferiores son aún un poco más cortas y menos desarrolladas que las superiores. Los centros de osificación primarios están presentes en los huesos largos y en el cráneo, hacia la semana 12; también en esta etapa del desarrollo, los genitales externos están desarrollados a tal grado que el sexo del feto se puede determinar por examen externo (ultrasonido).

Durante la sexta semana las asas intestinales causan una gran tumefacción o hernia del cordón umbilical, pero en la semana 12 las asas han retornado a la cavidad abdominal.

Al final del tercer mes, la actividad refleja puede ser evocada en fetos abortados, lo que indica actividad muscular. Estos movimientos son tan pequeños, que no son notados por la madre.

Segundo trimestre del desarrollo

En este periodo el feto crece rápido en longitud, como se observó en la tabla 4.1, y al final de la primera mitad de vida intrauterina, su LCT es de unos 15 cm, que es aproximadamente, casi la mitad de la longitud total del recién nacido. El peso del feto aumenta poco durante este y, al final del quinto mes, es aún menos de 500 g.

El feto en este periodo está cubierto con un cabello fino, denominado lanugo; las cejas y el cabello de la cabeza son visibles y, a partir del quinto mes, la madre percibe claramente los movimientos del feto.

Tercer trimestre del desarrollo

En esta etapa el peso aumenta de forma considerable, particularmente en los dos meses y medio finales, cuando se añade 50 % del peso total a término que es de unos 3 200 g.

Sexto mes

En este, la piel del feto tiene un aspecto rojizo por los vasos sanguíneos, y presenta pliegues o arrugas por la falta del tejido conectivo subyacente. Un feto nacido durante el sexto mes o la primera mitad del séptimo mes, puede tener dificultad para sobrevivir (no viable). Aunque el sistema respiratorio y el nervioso central son aptos para su función, ambos sistemas orgánicos no están suficientemente diferenciados, y la coordinación entre estos no está aún bien establecida.

Cuando el feto tiene 28 semanas (7 meses) está apto para sobrevivir, aunque puede presentar alguna dificultad se considera un feto viable, es decir, que puede vivir fuera de la madre.

Durante los dos últimos meses, el feto adquiere contornos redondeados como resultado del depósito del tejido adiposo subcutáneo. Al final de la vida intrauterina la piel se encuentra cubierta por una sustancia blanquecina (vérnix caseosa o *untus* sebáceo), secretada por las glándulas sebáceas, que evita la maceración del feto por el líquido amniótico.

Noveno mes

Al final de este mes la circunferencia cefálica es la más grande de todas las partes del cuerpo, factor im-

portante con vista a su pasaje a través del canal del parto. Al nacimiento, el peso del feto normal es de 3 000 g a 4 000 g; la LCR es de unos 36 cm; y su LCT es de 50 cm. Las características sexuales son pronunciadas, y los testículos generalmente se encuentran en el escroto.

Nacimiento

La fecha de nacimiento se calcula en 266 días o lo que es lo mismo 38 semanas, después de la fecundación. El ovocito es fertilizado dentro de las 12 h después de la ovulación; sin embargo, el esperma depositado en el tracto reproductivo seis días antes de la ovulación, puede vivir para fertilizar los ovocitos. Así, la mayoría de los embarazos ocurren cuando el coito tuvo lugar dentro de un periodo de seis días que termina en la fecha de la ovulación.

La mujer embarazada frecuentemente acude al obstetra, cuando no se le presentan dos sangrados menstruales sucesivos. En ese momento, la recolección del dato del coito es vaga por lo que el día de la fecundación es difícil de determinar. Los obstetras calculan la fecha del nacimiento como 280 días o 40 semanas, desde el primer día de la fecha de la última menstruación. En las mujeres con periodos menstruales regulares de 28 días es fácil realizar el cálculo, pero cuando los ciclos son irregulares, se dificulta.

Una complicación adicional ocurre cuando la mujer tiene algún sangrado hacia los 14 días después de la fecundación, como resultado de la actividad erosiva por la implantación del blastocisto.

Por lo anterior, el día del parto no es siempre fácil de determinar. La mayoría de los nacimientos se presentan dentro de los 10 a 14 días de la fecha de parto calculada. Si el nacimiento es mucho más temprano, el recién nacido se categoriza como prematuro o pretérmino; si es más tarde, se considera posmaduro o postérmino. En ocasiones, la edad de un embrión o feto pequeño se debe determinar con la combinación de los datos del comienzo de la última menstruación, la longitud fetal, el peso, y otras características morfológicas típicas para un mes dado del desarrollo, con lo que se puede formular un estimado razonable de la edad del feto.

Una herramienta eficaz para ayudar en esta determinación es el ultrasonido, el cual puede proveer medida exacta de la LCR, desde la séptima, hasta la semana 14. Las medidas usadas con mayor frecuencia de la 16 a las 30 semanas son: el diámetro biparietal, la circunferencia cefálica y abdominal, y la longitud del fémur, una determinación exacta de la medida fetal y de la edad es importante para la atención del embarazo, especialmente si la madre tiene una pelvis estrecha o el feto tiene un defecto del desarrollo.

Observaciones clínicas

Existe una variación considerable en la longitud fetal y el peso y, algunas veces, estos valores no se corresponden con la edad calculada del feto en meses o semanas. La mayoría de los factores que influyen en la longitud y el peso están determinados genéticamente, pero factores ambientales desempeñan también una función importante.

El retardo del crecimiento intrauterino (RCIU) es un término aplicado a los infantes que están en, o por debajo de 10 % percentil para su peso esperado al nacimiento, a una edad gestacional dada. Algunas veces, estos infantes son descritos como: pequeños para sus edades, pequeño para la edad gestacional (PEG), feto mal nutrido o dismaduro. Aproximadamente, uno de cada 10 infantes tiene RCIU lo que resulta en un aumento del riesgo de deficiencias neurológicas, malformaciones congénitas, aspiración de meconio, hipoglucemia, hipocalcemia y síndrome de distrés respiratorio (SDR). Los factores causales incluyen:

1. Anormalidades cromosómicas (10 %).
2. Teratógenos.
3. Infecciones congénitas (rubéola, citomegalovirus, toxoplasmosis, sífilis y sida).
4. Salud materna pobre (hipertensión, enfermedades cardiacas y renales).
5. El estado nutricional materno y el nivel socioeconómico.
6. El uso materno del tabaco, alcohol y otras drogas.
7. Insuficiencia placentaria.
8. Partos múltiples (gemelos y trillizos).

Los fetos que pesan menos de 500 g, raras veces sobreviven, mientras los que pesan de 500 a 1 000 g pueden vivir, si se les provee un cuidado experto. Los infantes pueden estar a término pero pequeños a causa de RCIU o, porque nacen prematuramente.

El mayor factor de promoción del crecimiento durante el desarrollo, antes y después del nacimiento, es el factor-1 de crecimiento parecido a la insulina (F-1 C-I), el cual tiene efectos mitogénicos y anabólicos. Los tejidos fetales expresan F-1-C-I, y los niveles

séricos están correlacionados con el crecimiento fetal. Mutaciones en el F-1 C-I resultan en RCIU, y este retardo del crecimiento continúa después del nacimiento.

En contraste con el periodo prenatal, el crecimiento posnatal depende de la hormona de crecimiento (HC). Esta hormona se une a su receptor (RHC), activando una vía de señal de transducción que resulta en síntesis y secreción de F-1 C-I. Las mutaciones en el RHC resultan en el enanismo de Laron, el cual se caracteriza por retardo del crecimiento, hipoplasia mediofacial, escleróticas azules y extensión limitada del codo. Estos individuos muestran poco o ningún RCIU, ya que la producción de (F-1 CI) no depende de la HC durante el desarrollo fetal.

Capítulo 5

Placenta y membranas fetales

Para que pueda ocurrir la implantación y luego se forme la placenta es necesaria la presencia del antígeno leucocitario humano (HLA-G). Este es una molécula de histocompatibilidad y una expresión específica de tejido en las células trofoblásticas de las vellosidades, y desempeña una función importante en la tolerancia inmunológica del feto por la madre, ayudando a proteger a la placenta del rechazo.

Las membranas fetales y la placenta, son estructuras derivadas del cigoto pero no forman parte del embrión propiamente dicho. Desempeñan funciones de protección, nutrición, y son eliminados durante el parto. Las membranas fetales son: amnios, saco vitelino, alantoides, cordón umbilical y corion, que origina la parte fetal de la placenta.

Desarrollo, circulación y funciones de la placenta

En el desarrollo de la placenta es importante tener en cuenta diferentes estructuras como son, el trofoblasto, el citotrofoblasto, el sincitiotrofoblasto, la laguna trofoblástica, así como el corion y las vellosidades coriónicas.

Trofoblasto

Es el primer tejido que se diferencia durante el desarrollo, y el encargado de establecer la conexión entre el embrión y los tejidos maternos, además es responsable de la formación de la placenta.

Las células trofoblásticas, al invadir las arterias espirales uterinas, presentan un proceso de trasformación peculiar y experimentan cambios específicos al nivel de sus moléculas de membranas. Cuando permanecen en el citotrofoblasto expresan determinadas moléculas de adhesión intercelular típicas de los tejidos epiteliales; sin embargo, después que dichas células abandonan los tejidos fetales para penetrar en los vasos espirales maternos, la conformación molecular de la membrana cambia y toma un patrón endotelial, desapareciendo las moléculas de adhesión.

Hacia los cuatro días del desarrollo, ciertas células, a causa de su posición periférica en el blastocisto, se hacen distinguibles como trofoblasto (Fig. 5.1). El desarrollo trofoblástico depende de los genes que son expresados solo por los alelos derivados del padre, y la proliferación trofoblástica normal se mantiene por contacto con el macizo celular interno.

La diferenciación del trofoblasto en citotrofoblasto y sincitiotrofoblasto se presenta en pocos días (Fig. 5.2). El sincitio avanza y rodea los capilares del endometrio, estos vasos contribuyen a la formación de las futuras lagunas, las cuales coalescen para formar el espacio intervelloso. Este espacio, a su vez, comunica con el sistema vascular materno. El trofoblasto y el endometrio, este último ahora denominado decidua (en latín-caída) van a estar íntimamente relacionados.

El trofoblasto está separado del estroma subyacente por una membrana basal. El estroma de la vellosidad contiene fibrillas colágenas, células reticulares, fibroblastos y macrófagos (células de Hofbauer), a estas últimas se le han asignado distintas funciones como: fagocitosis, secreción, producción hormonal, regulación del contenido hídrico del estroma, transferencia intercelular de información y labores inmunológicas.

El trofoblasto tiene la función de secreción de hormonas esteroides y proteínas, así como el transporte de inmunoglobulinas y nutrientes, y la prevención del rechazo del embrión por la madre. Las células fetales han sido detectadas en la sangre materna en números muy pequeños e incluyen: células trofoblásticas, linfocitos, granulocitos y hematíes nucleados. Su aislamiento y cultivo contribuyen para el diagnóstico genético prenatal.

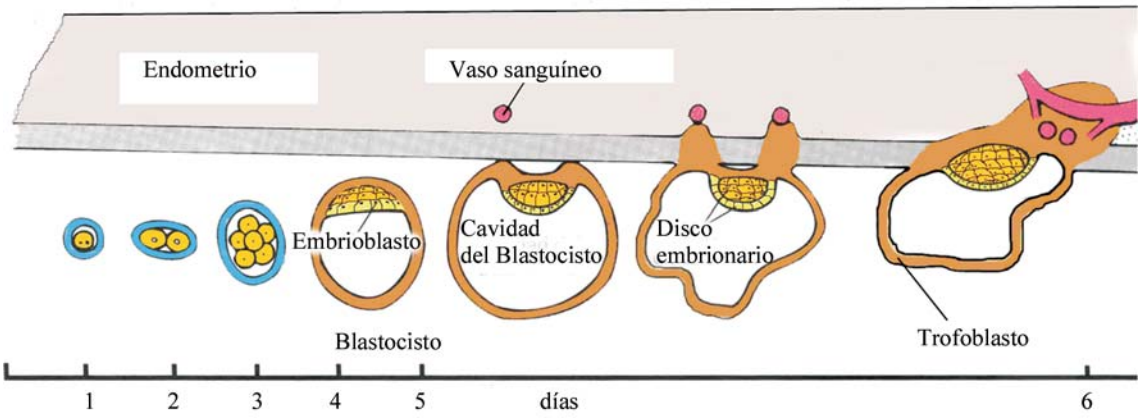

Fig. 5.1. Desarrollo del embrión durante la primera semana e inicio de la implantación.

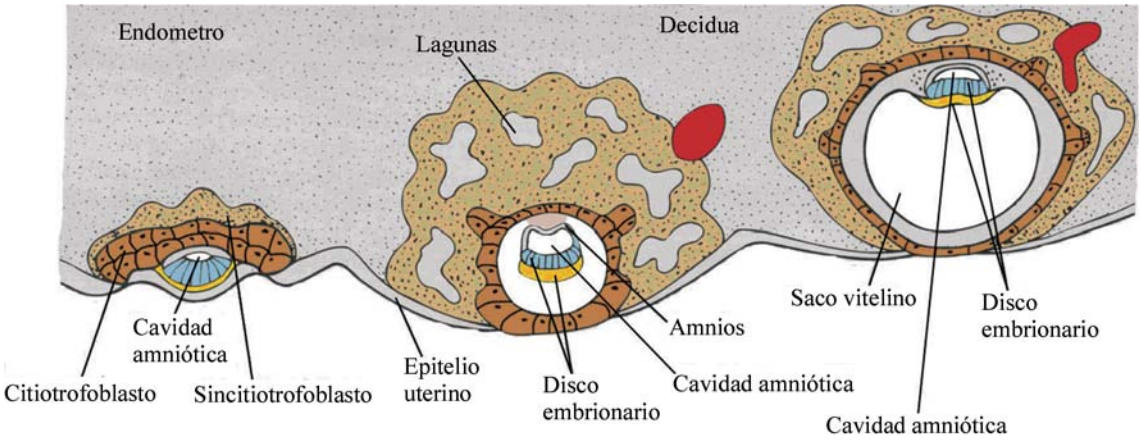

Fig. 5.2. Diferentes estadios durante la implantación total en el endometrio y diferenciación del trofoblasto.

Citotrofoblasto

El citotrofoblasto velloso parece ser el sitio primario de: síntesis de inhibina y activina, somatostina y hormona de liberación de gonadotropina (HLG). Además, produce gonadotropina coriónica humana (GCh) en fase muy temprana del embarazo. Las células citotrofoblásticas expresan un antígeno de histocompatibilidad que puede ayudar a proteger a la placenta del rechazo por el organismo materno.

Sincitiotrofoblasto

Las células madres indiferenciadas del citotrofoblasto dan origen al sincitiotrofoblasto y al trofoblasto velloso. Varias clases de trofoblasto se desarrollan y sus identificaciones inmunológicas (expresión de antígenos) se realizan con diferentes anticuerpos monoclonales.

Una de las características del desarrollo embrionario humano es, el contacto íntimo necesario y la interrelación entre el embrión y la madre. Para sobrevivir y crecer durante la vida intrauterina, el embrión debe mantener una relación esencialmente parasitaria con la madre para obtener el oxígeno y nutrientes, y eliminar los materiales de desechos. El embrión debe evitar, además, ser rechazado como un cuerpo extraño por el sistema inmune materno. Estos requerimientos se cumplen por la placenta y las membranas fetales que rodean el embrión y sirven como interfase entre este y la madre.

Los tejidos que conforman la interfase maternofetal (decidua basal y corion) son derivados del trofoblasto, el cual se separa de la masa celular interna y rodea los precursores celulares del embrión propiamente dicho, incluso, desde las primeras etapas del huevo en clivaje, cuando viaja por las trompas uterinas hacia la cavidad uterina. Otros tejidos extraembrionarios son derivados de la masa celular interna como: el amnios (derivado del ectodermo), el cual forma una cavidad llena de fluido alrededor del embrión; el saco vitelino (derivado del endodermo), que sirve de forma transitoria en los mamíferos como órgano hematopoyético, además de una limitada función de nutrición; la

alantoides (derivado del endodermo) la que está asociada con la eliminación de los materiales de desecho; y el mesodermo extraembrionario, el cual forma parte del cordón umbilical, y del mesénquima que recubre las membranas extraembrionarias.

El nombre de sincitiotrofoblasto proviene por la fusión de células citotrofoblásticas mononucleadas. La masa especializada resultante de citoplasma multinucleado se sitúa alrededor de la vellosidad coriónica; su superficie libre está caracterizada por numerosas microvellosidades. El sincitiotrofoblasto causa erosión de los tejidos maternos, y el citotrofoblasto contribuye a la penetración posterior. Las células estromales del endometrio se agrandan y se convierten en células deciduales. El sincitiotrofoblasto produce desintegración de las paredes de los vasos en el endometrio, y las células sanguíneas de los capilares entran a las lagunas, las cuales se fusionan unas con otras y forman el espacio intervelloso.

El sincitiotrofoblasto es el regulador principal de transporte y el sitio de síntesis de las hormonas placentarias, que incluyen la gonadotropina coriónica humana, la somatotropina coriónica, el lactógeno placentario (LPh) y hormonas esteroides. La secreción de GCh (una glucoproteína) por el trofoblasto comienza después de una semana, y la detección de esta en la orina materna o en el plasma sirve para muchas pruebas de embarazo. El mantenimiento de un cuerpo lúteo funcional, productor de progesterona durante el periodo embrionario, depende de la GCh hasta que la placenta se hace cargo de esta función. El lactógeno placentario, el cual promueve el crecimiento, es muy semejante a la somatotropina hipofisaria y la decidua es también una fuente importante de este.

Laguna trofoblástica

La microvasculatura endometrial es reemplazada por las lagunas trofoblásticas, las cuales eliminan la resistencia periférica local. Además, las arterias espirales que irrigan la placenta se dilatan, y en un número alrededor de 100, suministran el riego sanguíneo en aumento para el crecimiento del embrión. Las lagunas subdividen a la masa trofoblástica en una placa coriónica primaria, que rodea al blastocele, y en un escudo trofoblástico en relación con el endometrio. El material fibrinoide, algunas veces denominado fibrina, es un material acidofílico, homogéneo, oscuro, que se encuentra en algunos sitios de la placa coriónica. Es un componente normal de la placenta y se considera un factor de estabilización mecánica, así como también una barrera inmunológica.

Corion y vellosidades coriónicas

El trofoblasto es reforzado por una capa mesenquimatosa (mesodermo extraembrionario parietal) durante la segunda semana, y la combinación resultante se denomina corion (Fig. 5.3).

Las vellosidades coriónicas (Fig. 5.4) son el cuadro básico de la placenta. Como se mencionó, al inicio de la segunda semana del desarrollo, el trofoblasto se presenta más desarrollado en el polo embrionario del blastocisto y se puede reconocer la presencia del citotrofoblasto y el sincitiotrofoblasto. Poco después, el trofoblasto se organiza y forma estructuras digitiformes, conocidas como troncos de vellosidades primarias (Ver figura 2.20).

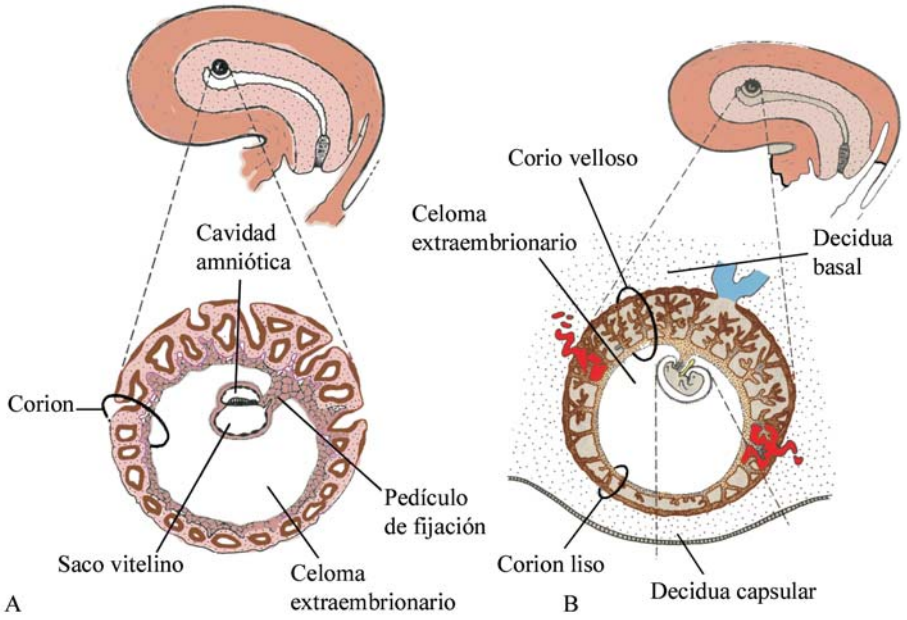

Fig. 5.3. Estadios en la evolución de las membranas fetales.

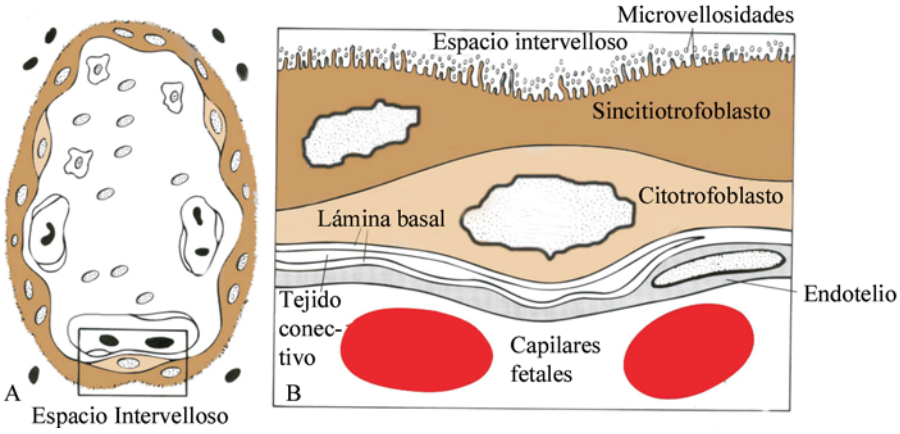

Fig. 5.4. Estructura de una vellosidad coriónica a término. La porción rectangular al microscopio electrónico corresponde a la barrera placentaria.

Durante la tercera semana, esas vellosidades adquieren un eje de mesénquima extraembrionario y son conocidas como troncos de vellosidades secundarias. Al formarse en estas los vasos sanguíneos, reciben el nombre de troncos de vellosidades terciarias. Temprano, en el periodo embrionario, algunas vellosidades desarrollan masas densas de células trofoblásticas en sus extremos. Estas columnas celulares citotrofoblásticas se ponen en contacto con el endometrio erosionado y se expanden como parte del revestimiento del espacio intervelloso, denominado escudo citotrofoblástico o placa basal temprana.

Después, los ejes vellosos se extienden a través de las columnas celulares para fijarse a la decidua (vellosidades de anclaje). Pero la mayoría de las vellosidades presentan extremos libres en el espacio intervelloso (vellosidades libres) (Fig. 5.5). Los capilares dentro de las vellosidades se comunican con el corazón fetal a través de los vasos umbilicales. Las vellosidades se disponen alrededor de todo el corion durante el periodo embrionario; posteriormente, en el periodo fetal temprano persisten solo las del polo embrionario, que están en relación con la decidua basal, mientras que las demás degeneran. De esta manera se forman el corion frondoso y el corion liso, respectivamente (Ver figura 5.3).

Los troncos de vellosidades mantienen una estructura constante durante toda la gestación, no así las vellosidades libres, cuya estructura se modifica.

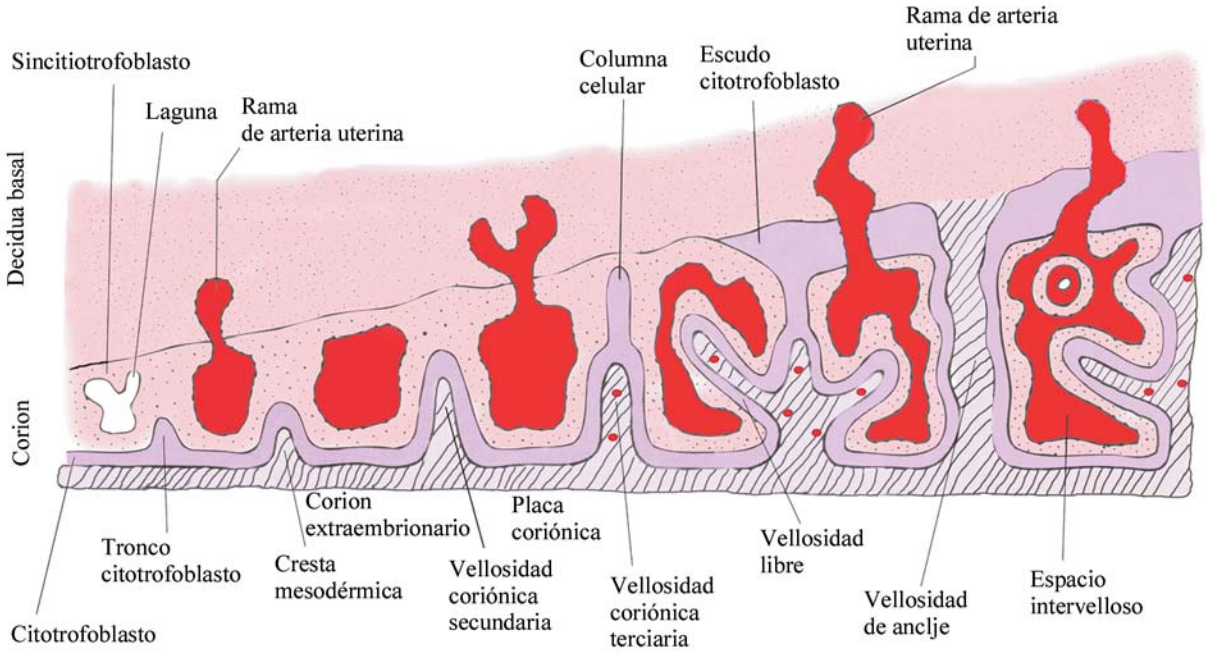

Fig. 5.5. Esquema que muestra la formación de la placenta durante la segunda y tercera semanas.

Hacia finales del primer trimestre, las estructuras coriónicas interpuestas entre la sangre materna y la fetal (barrera placentaria) son:

1. El sincitiotrofoblasto.
2. Citotrofoblasto.
3. Mesénquima.
4. El endotelio de los capilares vellosos fetales.

A partir de los cuatro meses, el citotrofoblasto desaparece gradualmente y los capilares se aproximan al sincitiotrofoblasto, lo que provoca que el mesénquima interpuesto entre ambas estructuras disminuya y, por tanto, la barrera placentaria se hace más fina. Los capilares vellosos son fenestrados.

La diferencia entre el polo embrionario y el abembrionario del corion también se refleja en la estructura de la decidua, la cual se expulsa durante el parto. La decidua en relación con el corion frondoso se denomina, decidua basal, y consiste en una capa compacta de células grandes, las células deciduales, con abundancia en lípidos y glucógenos. Esta capa decidual está íntimamente conectada al corion, y la del polo abembrionario es la decidua capsular (Fig. 5.3). Con el crecimiento de la vesícula coriónica, esta capa se estira y degenera. El resto de la decidua, que no se encuentra en contacto directo con el corion, se denomina decidua parietal.

Con el desarrollo ulterior, la decidua capsular se pone en contacto con la decidua parietal del lado opuesto, obliterando virtualmente la cavidad uterina. De aquí que la única porción del corion que participa en el proceso de intercambio es el frondoso, el cual, junto con la decidua basal forman la placenta. También, la fusión del amnios y el corion forman la membrana amniocoriónica que oblitera la cavidad coriónica. Esta membrana es la que se rompe en el trabajo de parto (ruptura de fuente). Al comienzo del cuarto mes, la placenta presenta dos componentes:

1. Porción fetal, formada por el corion frondoso.
2. Porción materna, formada por la decidua basal.

En el lado fetal, la placenta está limitada por la placa coriónica, y en el lado materno por la placa decidual. En la zona de unión, las células deciduales y el trofoblasto se entremezclan con presencia de células gigantes sincitiales y abundante material amorfo extracelular (membrana de Nitabuch).

Durante el cuarto y quinto mes, la decidua forma un número de tabiques deciduales los cuales se proyectan en el espacio intervelloso pero no alcanzan la placa coriónica. Estos tabiques poseen un eje de tejido materno, pero su superficie está cubierta por células sincitiales, así todo el tiempo la capa sincitial separa la sangre materna en los espacios intervellosos del tejido fetal de las vellosidades. Como resultado de la formación de estos tabiques, la placenta se divide en un número variable de compartimientos, entre 14 y 22, conocidos como cotiledones, los cuales son la unidad anatómica de esta.

Como resultado del crecimiento continuo del feto y la expansión del útero, la placenta también aumenta. Su ampliación en superficie va pareja con el útero en expansión y llega a cubrir aproximadamente de 15 % a 30 % de la superficie interna de este. El incremento en grosor de la placenta resulta por la arborización de las vellosidades existentes y no es causada por penetración ulterior en los tejidos maternos.

La superficie vellosa total de la placenta se estima en unos 10 m^2, lo que permite una zona amplia para el intercambio maternofetal; el cual, al final del embarazo, tiende a disminuir por cambios, estos son:

1. Aumento del tejido fibroso en el eje de la vellosidad.
2. Engrosamiento de la membrana basal en los capilares fetales.
3. Cambios obliterativos en los capilares pequeños de las vellosidades.
4. Depósito de sustancia fibrinoide en la superficie de la vellosidad en la zona de unión y en la placa coriónica.

La formación excesiva de fibrinoide causa con frecuencia infarto de un lago intervelloso o, a veces, de un cotiledón completo. El cotiledón entonces toma una apariencia blanquecina por los depósitos de calcio.

Circulacion placentaria

En condiciones normales, durante el embarazo no ocurre mezcla de la sangre materna con la fetal, los cotiledones reciben la sangre por medio de 80 a 100 arterias uterinas espirales que atraviesan la placa decidual y desembocan en los espacios intervellosos a intervalos más o menos regulares. La luz de las arterias espirales es estrecha, de modo que la presión de la sangre que llega a los espacios intervellosos es alta. Esta presión fuerza a la sangre hacia este, y baña a las numerosas y pequeñas vellosidades libres del árbol velloso con sangre oxigenada. Según la presión decrece, la sangre circula desde la placa coriónica (espacios intervellosos) hacia la decidua, donde penetra en las venas endometriales. Por eso, la sangre de los lagos intervellosos regresa a la circulación materna a través de estas.

En conjunto, los espacios intervellosos de una placenta a término o madura contienen aproximadamente 150 mL de sangre, la que es reemplazada cada tres o cuatro veces por minuto. El intercambio placentario no ocurre en todas la vellosidades, solo en las que, cuyos vasos fetales están en contacto íntimo con la membrana sincitial que las cubre. Se debe recordar que este sincitio presenta numerosas microvellosidades en su borde libre, que aumenta considerablemente la superficie y, por lo tanto, el índice de intercambio entre la circulación materna y la fetal. Además, el adelgazamiento de las estructuras interpuestas entre la sangre materna y fetal (membrana o barrera) conlleva a una mayor velocidad de intercambio en el tercer trimestre de embarazo, cuando el aumento de esta reciprocidad, por el incremento de la superficie, ha llegado a su límite.

La membrana placentaria, que separa la sangre materna y la fetal, está compuesta inicialmente por cuatro capas:

1. El revestimiento endotelial de los vasos fetales.
2. El tejido conectivo del eje velloso.
3. La capa citotrofoblástica.
4. El sincitiotrofoblasto.

Sin embargo, desde el cuarto mes en adelante, la membrana placentaria se adelgaza, debido a que el revestimiento endotelial de los vasos se pone en contacto íntimo con la membrana sincitial, contribuyendo al aumento del intercambio.

La membrana placentaria no constituye una barrera placentaria total, ya que no actúa de forma absoluta como tal, por este motivo muchas sustancias (toxinas y medicamentos), así como algunos microorganismos, la atraviesan libremente. Debido a que la sangre materna en los espacios intervellosos está separada de la sangre fetal por un componente coriónico, la placenta humana se considera de tipo hemocorial.

Funciones de la placenta

La placenta es un órgano que permite el embarazo intrauterino y, por lo tanto, el crecimiento fetal. Como característica esencial está la tolerancia de la respuesta inmune materna, que permite la retención del feto hasta el final del embarazo. El feto, la madre y la placenta actúan de forma integrada y coordinada como una unidad funcional.

El intercambio de elementos nutritivos y de electrólitos, como los aminoácidos, ácidos grasos libres, carbohidratos y vitaminas, es rápido y aumenta, según progresa el embarazo. Los gases, como el oxígeno, dióxido de carbono y monóxido de carbono presentan un intercambio que se realiza por simple difusión. Hacia el término del embarazo, el feto incorpora de 20 mL a 30 mL de oxígeno por minuto desde la circulación materna; una interrupción de este proceso por breve tiempo pone en peligro la vida del feto, ya que la cantidad de oxígeno que le llega está dada por la concentración de este y el flujo sanguíneo, y no por el mecanismo mismo de difusión.

El paso de los anticuerpos maternos se realiza por pinocitosis en el sincitiotrofoblasto, y transportados a los capilares fetales. De esta manera, el feto adquiere anticuerpos maternos de la clase de inmunoglobulina G (IgG) contra varias enfermedades infecciosas, y obtiene inmunidad pasiva contra diferentes afecciones como, el sarampión, tétanos y otras. La inmunidad pasiva desempeña una función importante durante el embarazo y hasta poco después del nacimiento, ya que el feto no tiene totalmente desarrollado el sistema inmune para producir sus propios anticuerpos.

Hacia el final del cuarto mes, la placenta produce progesterona en cantidades suficientes para mantener el embarazo en ausencia del cuerpo amarillo. Probablemente, todas las hormonas son sintetizadas por el sincitiotrofoblasto. Además de la progesterona, la placenta produce hormonas estrogénicas, principalmente, estriol, hasta cerca del parto cuando se alcanza el máximo nivel. Los estrógenos estimulan el crecimiento uterino y el desarrollo de las glándulas mamarias. Durante los dos primeros meses de embarazo se produce también gonadotropina coriónica humana (GCh), la cual mantiene el cuerpo lúteo y puede encontrarse en la orina de la madre. Otra hormona producida por la placenta es la somatomamotropina (lactógeno placentario), que es una sustancia parecida a la hormona de crecimiento y que da al feto prioridad en la glucosa sanguínea materna y hace a la madre diabetogénica, también estimula el desarrollo de las mamas para la producción de la leche.

Placenta a término

La placenta tiene forma discoidal y mide alrededor de 15 cm a 25 cm de diámetro y 3 cm de grosor, con un peso entre 500 g y 600 g. Al nacimiento se separa de la pared uterina y, aproximadamente 30 min después del parto es expulsada de la cavidad uterina, a lo que se le denomina alumbramiento.

La cara fetal es lisa y brillante (Fig. 5.6. B), ya que está cubierta por el amnios, y en esta se inserta el cordón umbilical donde convergen un número grande de vasos arteriales y venosos (vasos umbilicales). Esta inser-

ción por lo general es excéntrica y, en ocasiones, marginal. En raras ocasiones se inserta en la membrana coriónica (amnios), por fuera de la placenta (inserción velamentosa). La cara materna o decidual es irregular debido a la presencia de los cotiledones, y los surcos entre estos están ocupados por los tabiques deciduales (Fig. 5.6 A). Parte de la decidua permanece temporalmente en el útero y es expulsada con el sangrado uterino.

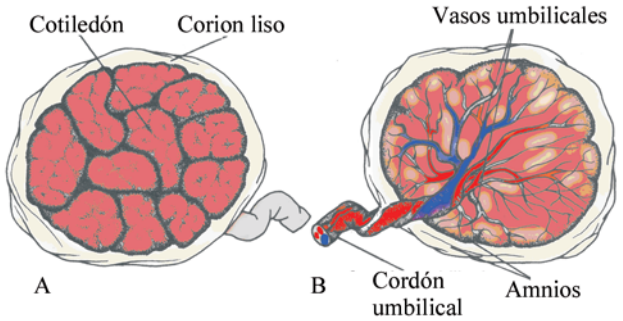

Fig. 5.6. Placenta a término. A. Cara materna. B. Cara fetal.

Barrera placentaria

En realidad no es una barrera totalmente infranqueable, sino que es selectiva para algunos elementos. La mayoría de las hormonas maternas no atraviesan la placenta; sin embargo, la tiroxina, lo hace en un nivel bajo; algunos progestágenos sintéticos atraviesan con rapidez la placenta y pueden masculinizar al feto femenino lo que es un gran peligro. Igual ocurre con el uso de estrógenos sintéticos como el dietilestilbestrol, que atraviesa con facilidad la placenta y puede provocar carcinoma de la vagina y anormalidades de los testículos (Ver Capítulo 6).

Debido a que el feto no posee aún un sistema inmune funcional y descansa solo en los anticuerpos maternos para su protección, no está debidamente preparado para enfrentar las infecciones, por lo que una enfermedad moderada en la madre puede ser dañina en el feto, causando incluso su muerte.

Algunos virus pueden atravesar la placenta con facilidad e infectar, como la rubéola, la varicela, la viruela, el citomegalovirus (agente de la mononucleosis infecciosa), parotiditis epidémica, el virus de la poliomielitis y los virus *coxsackie*. Una bacteria que atraviesa con facilidad la placenta es *Treponema pallidum*, agente de la sífilis. Después que se introducen en el feto, estos agentes pueden causar la enfermedad o producir muerte celular y defectos congénitos.

El virus de la inmunodeficiencia humana (VIH) es el agente del síndrome de inmunodeficiencia humana (sida) y de síndromes relacionados. Este virus puede pasar por la placenta de una mujer infectada a un feto. Es importante señalar que, 40 % de los infantes VIH positivos provienen de madres VIH positivas sin haber recibido tratamiento. Es frecuente la transmisión por medio de la leche materna, y la enfermedad se presenta hacia los tres años del nacimiento.

En el capítulo de "Alteraciones del desarrollo" se hace alusión a la influencia de los teratógenos en la producción de varias anormalidades congénitas específicas, al cruzar la barrera placentaria. Algunos de estos quizás no provoquen una malformación específica pero pueden resultar, sin embargo, en un crecimiento intrauterino retardado (CIUR).

Cordón umbilical

Durante el plegamiento, el pedículo de fijación es llevado a una posición ventromedial, acercándose al pedículo del saco vitelino (conducto onfalomesentérico), la línea oval de reflexión entre el amnios y el ectodermo embrionario (unión anmiosectodérmica) forma el anillo umbilical primitivo por donde transcurren ambos pedículos, así como, el canal que conecta las cavidades intraembrionaria y extraembrionaria. Al inicio del segundo mes, ambos pedículos se unen por la expansión del anmios, y son revestidos externamente por este (Figs. 5.3 y 5.7); así se origina el cordón umbilical, que une al feto a la placenta.

En el interior del cordón umbilical se encuentran, inicialmente, dos arterias y dos venas umbilicales, después permanece una sola vena (Fig. 5.7), esta trae al feto sangre oxigenada de la placenta, y las arterias llevan sangre no oxigenada en dirección contraria. Estos vasos denominados primero vasos umbilicales, están muy desarrollados cuando se forma el cordón umbilical. El pedículo del saco vitelino y la alantoides degeneran de forma precoz y el cordón umbilical queda formado por vasos y mesénquima; este último se diferencia en un tejido conectivo mucoso, rico en sustancia fundamental amorfa, conocida como gelatina de Wharton. El cordón umbilical está revestido por el amnios en su parte externa.

Al final del embarazo, el cordón umbilical se presenta tortuoso por los vasos umbilicales, que originan los denominados nudos falsos. Tiene un diámetro medio de 2 cm y cerca de 55 cm de longitud, esto permite

que el feto se mueva libremente en el interior de la cavidad amniótica. Las paredes de las arterias son musculares y contienen muchas fibras elásticas, las cuales contribuyen a la constricción y contracción de los vasos umbilicales después del nacimiento y a la ligadura del cordón.

La sangre fetal se puede obtener, prenatalmente, por la técnica de la toma de muestra sanguínea umbilical percutánea. La sangre fetal del cordón umbilical es rica en células madres que se pueden cultivar y utilizar como tratamiento para varios trastornos sanguíneos de la niñez.

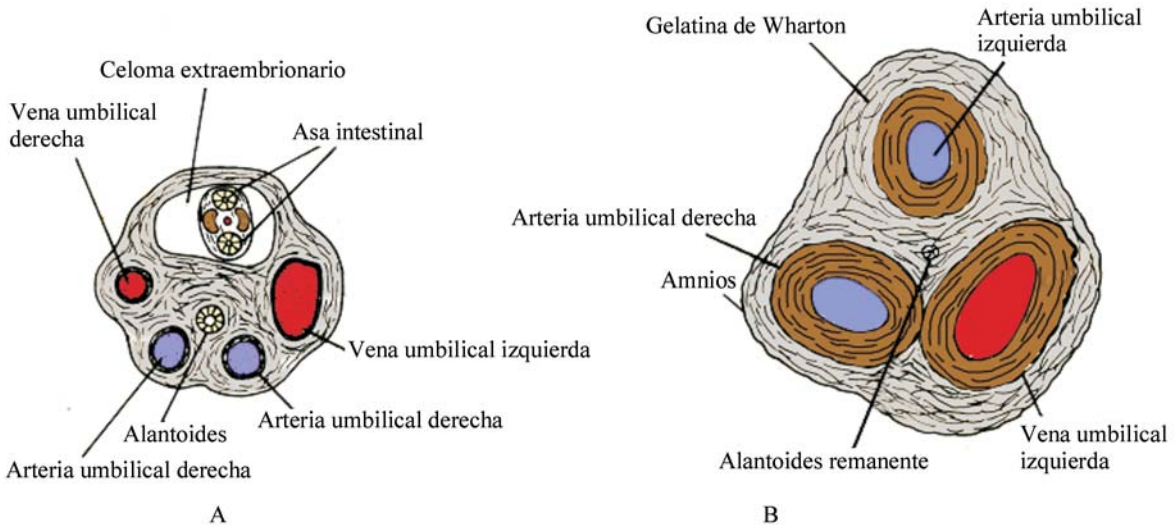

Fig. 5.7. Estadios en el desarrollo del cordón umbilical en cortes transversales.

Amnios y líquido amniótico

Al final de la primera semana se origina una cavidad localizada por encima del epiblasto, denominada cavidad amniótica. La pared que la tapiza recibe el nombre de amnios y está compuesta inicialmente por células derivadas del citotrofoblasto. A los 12 días del desarrollo, la cavidad amniótica está bien establecida (Ver figura 5.3), y contiene el líquido amniótico que se acumula en la cavidad que queda cerrada durante todo el desarrollo posterior, a excepción de un corto periodo durante el cual la cavidad amniótica se comunica con el saco vitelino secundario, mediante el conducto neurentérico.

En un inicio, el amnios está unido a la cara interna del corion por medio de una capa de células mesodérmicas. Al aparecer el celoma extraembrionario, el amnios se separa gradualmente de la cara interna del corion, con excepción de la zona de unión situada en la región caudal del disco embrionario. En esta etapa, la porción libre del amnios está tapizada externamente por una capa aplanada de mesodermo somático extraembrionario. La aparición y crecimiento progresivo del celoma extraembrionario permiten la expansión del amnios en el interior de este. A medida que el disco embrionario crece y aumenta su tamaño y grosor, produce un abultamiento en la cavidad amniótica, de manera que la unión entre el amnios y el embrión, que estaba ubicada primero en los bordes, se sitúa en posición cada vez más ventral con respecto al disco que se está transformando en embrión.

El amnios se expande en el celoma extraembrionario y envaina progresivamente al pedículo de fijación, junto con la porción extraembrionaria del saco vitelino. A medida que continúa el desarrollo, el mesodermo de la superficie del amnios se fusiona con el de la cara interna del corion, oblitera el celoma extraembrionario, y al final se unen ambas membranas (membrana corioamniótica).

Según se expande la cavidad amniótica, se va llenando de líquido amniótico, que al principio es un trasudado o secreción del trofoblasto. Más tarde, en la vida fetal, el feto deglute una cantidad apreciable de líquido.

El líquido amniótico se produce principalmente por los riñones fetales, los pulmones y la epidermis, así como por los vasos sanguíneos deciduales; es eliminado por el intestino fetal (deglución) y la epidermis, así como por los vasos deciduales. La producción de orina y la deglución fetal, son los factores principales envueltos

en el equilibrio entre la formación y eliminación de este. La prolactina en el líquido amniótico se deriva de la decidua y alcanza su nivel máximo a mediados del embarazo.

Función del líquido amniótico

Entre sus funciones se encuentran:

1. La de protección del feto contra choques del medio externo.
2. Permite los movimientos fetales.
3. Impide la adherencia del feto a las membranas que lo contienen.
4. Evita la desecación y mantiene el equilibrio hídrico fetal.
5. Permite el desarrollo pulmonar y la deglución.
6. Mantiene la temperatura estable alrededor del feto.
7. Actúa como reservorio de hormonas fetales y maternas.

El líquido amniótico se renueva constantemente. El feto elimina diariamente unos 500 mL de orina, al mismo tiempo que deglute cerca de 500 mL de este, el cual se absorbe en el intestino, pasa a la sangre fetal y se elimina mediante el intercambio entre la sangre materna y la fetal, en la placenta. El volumen de líquido amniótico puede variar de 400 mL a 2 000 mL, pero el volumen medio hacia el final del embarazo es de unos 800 mL.

Durante el parto normal, la doble membrana corioamniótica forma una protuberancia que contribuye a dilatar el canal cervical. Cuando dicha prominencia se rompe, se produce la salida del líquido amniótico (rotura de membrana).

Saco vitelino

Se desarrolla durante la segunda semana (Ver figura 5.3) y permanece aproximadamente hasta la sexta semana. Está incluido en el extremo fetal del cordón umbilical, aunque se puede localizar a término en la superficie fetal de la placenta. Esta membrana fetal no se desarrolla, sino que persiste como una estructura rudimentaria, unida al intestino primitivo a través del pedículo vitelino, de longitud variable, que más tarde se oblitera.

Función del saco vitelino

Desempeña una importante función trófica en los peces, los reptiles y las aves, como estructura donde se almacena el vitelo; sin embargo, en los mamíferos, esa función trófica se realiza por la placenta, lo que explica el poco desarrollo del saco vitelino en este grupo.

Además de contribuir al revestimiento endodérmico epitelial de los sistemas respiratorio y digestivo, el saco vitelino es uno de los primeros sitios de formación de vasos y células sanguíneas, así como la formación de fetoproteínas; es el lugar de origen de las células germinales primarias.

El saco vitelino de los mamíferos no contiene nutrientes, por tanto no es un verdadero saco vitelino.

Se puede detectar por ultrasonido alrededor de las cuatro semanas, cuando su diámetro es de unos 3 mm, a las ocho semanas alcanza 5 mm.

Alantoides

Aparece en la tercera semana como un divertículo de la pared endodérmica del saco vitelino, próximo al extremo caudal del disco embrionario, que al crecer se introduce en el pedículo de fijación. En el mesénquina que rodea la alantoides se desarrollan vasos sanguíneos, los cuales se transforman en los vasos umbilicales.

Como consecuencia del plegamiento embrionario, una parte de la alantoides queda dentro del cuerpo del embrión y otra fuera de este. En las especies, cuyo desarrollo prenatal ocurre fuera del cuerpo de la madre, la alantoides tiene gran importancia; sin embargo, en la especie humana es rudimentaria y solo su porción extraembrionaria queda incluida en el pedículo de fijación (Ver figura 2.21). Parte de la porción intraembrionaria se continúa con un ligamento fibroso, el uraco, que une el techo de la vejiga con la región umbilical. El uraco persiste en el adulto como el ligamento umbilical medio.

Placenta y membranas fetales en embarazos múltiples

Es importante abordar las características de la placenta y de las membranas fetales en la gemelación, es decir, en gemelos monocigóticos y en los dicigóticos.

Gemelos monocigóticos

Los gemelos que se forman por división de un ovocito fertilizado único, se denominan gemelos monocigóticos o idénticos. Estos comparten un cuadro genético idéntico y por eso parecen iguales, según van creciendo. Se producen por la división y separación de las células del cigoto, en diferentes estadios del desarrollo. La separación más temprana puede que ocurra en la etapa bicecular, en cuyo caso los dos cigotos se desarrollan separados y los blastocistos se implantan separados, entonces cada embrión tiene su propia placenta y saco coriónico (Fig. 5.8. A).

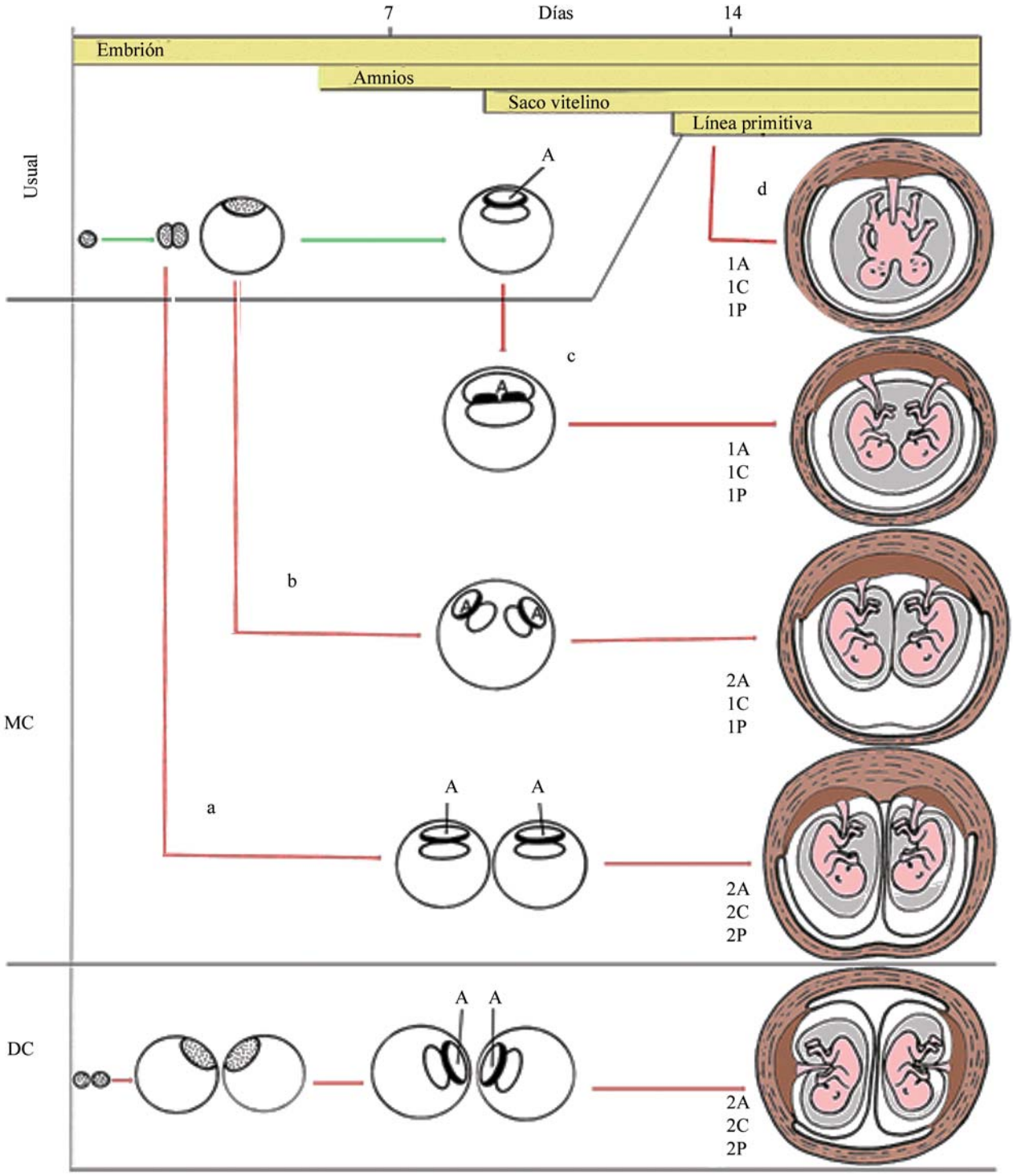

Fig. 5.8. La disposición de las membranas fetales en los gemelos. a-d: varias formas de gemelos monocigóticos (MC); d: Fusionado. Gemelo dicigóticos (DC); A: amnios/cavidad amniótica; C: corion; P: placenta.

Aunque la disposición de las membranas de estos gemelos se asemeja a los del tipo dicigóticos, se pueden reconocer como monocigóticos (MC) por su fuerte semejanza en los grupos sanguíneos, las huellas dactilares, el sexo, y la apariencia externa, como son los ojos y el color del cabello.

La división del cigoto con frecuencia se presenta en el estadio temprano de blastocistos. El macizo celular interno se divide en dos grupos separados de células dentro de la misma cavidad del blastocisto. En este caso los dos embriones presentan una placenta común y una cavidad coriónica común pero cavidades amnióticas separadas (Fig. 5.8. B). En casos poco frecuentes, la separación ocurre en el estadio de disco germinativo bilaminar, justo antes de la aparición de la línea primitiva (Fig. 5.8. C). Esta forma de división resulta en formación de dos gemelos con una placenta única y un saco coriónico y amniótico común. A pesar de tener una placenta común, el riego sanguíneo está repartido de manera equitativa.

El nacimiento de trillizos, cuádruples, quíntuples, son raros, sin embargo, en años recientes los nacimientos múltiples ocurren con más frecuencia en madres con tratamientos para la infertilidad.

Gemelos dicigóticos

Representan más de la mitad de los gemelos y su incidencia es de alrededor de 10/1 000 nacimientos, que aumenta con la edad materna. Se debe a la ovulación simultánea de dos ovocitos fertilizados por espermatozoides diferentes. En este caso los dos cigotos contienen una dotación genética diferente, por tanto, los gemelos formados no tienen más semejanzas fenotípicas que la de cualquier otro descendiente, y el sexo puede ser diferente.

La implantación de los cigotos es de forma separada, y pueden desarrollar cada uno sus propias membranas fetales. Sin embargo, las placentas y membranas fetales se pueden fusionar. En este caso, en los gemelos se pueden observar eritrocitos de dos tipos diferentes, dado por la estrecha relación entre la circulación de las dos placentas.

Defectos gemelares

Los embarazos gemelares presentan una alta incidencia de mortalidad y morbilidad perinatal y una tendencia hacia el parto pretérmino. El bajo peso al nacer y la prematuridad representan altos riesgos de muerte en los embarazos gemelares, comparado con un bajo porcentaje de muertes en los embarazos simples.

Según algunos estudios, se ha planteado que el número de embarazos gemelares puede ser más alto, ya que muchos embarazos de este tipo no se registran por no llegar a término. La mayoría mueren antes del nacimiento y algunos estudios han revelado que solo alrededor de la tercera parte de las mujeres con embarazo gemelar logran dar a luz. En algunos casos, uno de los fetos muere durante el embarazo y se reabsorbe o lleva a la formación de un feto papiráceo (Fig. 5.9).

El embarazo gemelar puede conducir al síndrome de transfusión gemelar, más frecuente en los embarazos monocigóticos monocoriónicos. Ocurre que las anastomosis vasculares placentarias, que normalmente ocurren de una forma equitativa, en estos casos están dispuestas de tal forma que un gemelo recibe mayor flujo sanguíneo que el otro produciendo daño por falta de irrigación, que por lo general produce mayor crecimiento en uno de los fetos más favorecido. El parto es riesgoso, con la muerte de ambos en más de la mitad de los casos.

En los últimos estadios del desarrollo, la separación parcial del nódulo y del surco primitivo, puede resultar en la formación de gemelos unidos (siameses). El tipo de gemelos depende de cuándo y qué extensión tienen estas uniones. Defectos de la expresión genética pueden causar estas alteraciones, como sucede con el gen Goosecoid. El grado de unión varía, desde una delgada unión de tejidos superficiales, hasta casos de fusión que abarcan el esqueleto y las vísceras de la mayor parte del tronco; el lugar y ángulo de fusión también pueden diferir.

Clasificación

Cualquier clasificación puede resultar arbitraria pero resulta conveniente dividirlas en dos categorías principales, estas son:

1. Gemelos unidos iguales, en que se guarda una simetría.
2. Gemelos unidos desiguales, en que un individuo es más pequeño que el otro.

Gemelos unidos iguales

Se designan de acuerdo con la parte del cuerpo en el cual existe la unión, en superiores, media e inferior. Las superiores corresponden a cabeza y cuello, las medias, entre cuello y ombligo, y las inferiores, en posición caudal al ombligo.

Las fusiones en cualquiera de estos niveles se pueden producir por la espalda, por la parte anterior o por el costado. Esto se simplifica siempre que sea posible, designándolos con el sufijo pagos (griego-unido), por ejemplo, craneopagos, unión por el cráneo; toracopagos, unión por el pecho; pigopagos, unión por las nalgas; xifópagos, unión por el apéndice xifoides, etc. (Fig. 5.10).

Gemelos unidos desiguales

El origen y los posibles lugares de unión de estos son los mismos que los dobles simétricos. La única diferencia esencial es que, en el caso de los pares desiguales, ocurre algo que interfiere en el desarrollo de uno de los gemelos, de tal manera que su crecimiento se retrasa o no se produce una diferenciación normal, o sufren perturbaciones ambos procesos. Cuando esta diferencia es considerable, el gemelo más pequeño y menos completo es considerado con frecuencia como un parásito del miembro del par que se haya más completo y más cerca de lo normal.

Fig. 5.9. Feto papiráceo. Un gemelo es más grande y el otro está comprimido y momificado.

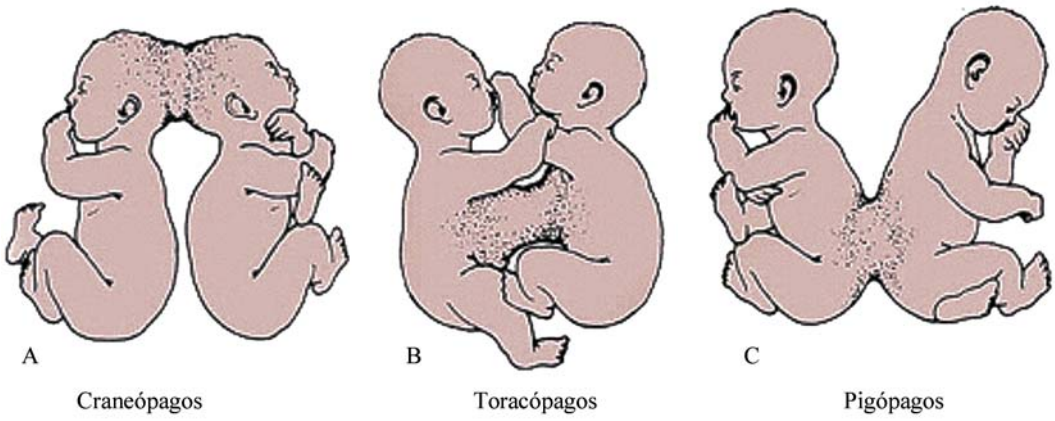

Fig. 5.10. Los gemelos unidos pueden ser separados solamente si no poseen partes vitales en común.

El procedimiento quirúrgico en estos defectos gemelares es posible, si la unión es superficial, pero se hace más difícil o imposible, si la relación entre los órganos internos es compartida.

Observaciones clínicas de las membranas fetales y la placenta

Eritroblastosis fetal

Es una afección frecuente en la cual, la transferencia de los anticuerpos de la madre al feto no resulta beneficioso contra un factor Rh en los eritrocitos fetales, y causan hemólisis de estos. Los factores Rh son un grupo de moléculas de superficie determinadas genéticamente, que están presentes en la membrana plasmática de los eritrocitos en 80 % de los individuos. Los que cuyas células sanguíneas portan el factor Rh son Rh positivo y los que no, son Rh negativos. Los factores Rh provocan una respuesta inmune fuerte en los individuos Rh negativos. Si una madre Rh negativa, porta un feto Rh positivo y la sangre del feto penetra en la circulación materna, la madre produce anticuerpos contra los eritrocitos fetales. La penetración significativa de la sangre fetal a través de la placenta en la circulación materna ocurre principalmente en el momento del parto, por lo que, los anticuerpos resultantes no se forman a tiempo para causar daño al feto del embarazo que primero induce su formación. Sin embargo, un segundo embarazo con un feto Rh positivo, en una madre sensibilizada, los anticuerpos anti-Rh existentes atraviesan la placenta y pueden destruir los eritrocitos fetales, provocando anemia en el feto y en el recién nacido. Esta condición se denomina enfermedad hemolítica del recién nacido o eritroblastosis fetal. El último término proviene de la destrucción de los eritrocitos en el feto, que estimula una producción compensatoria de gran cantidad de eritrocitos fetales nucleados denominados eritroblastos.

Otra consecuencia, algunas veces fatal, de esta enfermedad es la hidropia o cúmulo de agua en el feto. Además, la destrucción de los eritrocitos libera grandes cantidades de bilirrubina (producto de la hemoglobina) en la circulación fetal. Esta sustancia produce ictericia y, en casos extremos, se puede depositar en el cerebro (kernicterus) produciendo daño cerebral y hasta la muerte.

Los efectos de la eritroblastosis fetal se pueden prevenir realizando exsanguíneo transfusión al feto en el útero o al recién nacido, de tal forma que, los anticuerpos maternos encuentren pocas células para destruir. Un recurso preventivo es administrar anticuerpos anti-Rh a la madre, inmediatamente después del nacimiento de cada bebé Rh positivo. Estos anticuerpos destruyen los eritrocitos fetales Rh positivos presentes en la circulación materna, antes que estos estimulen el sistema inmune, lo que previene la producción de anticuerpos anti-Rh por parte de la madre.

Mola hidatiforme

Es una condición anormal que resulta de la hiperactividad de las vellosidades coriónicas; el mesénquima se presenta muy abundante y edematoso, con poca o ninguna vascularización, causando la muerte del embrión.

Coriocarcinoma

Es el grado de mayor desarrollo de la mola hidatiforme, es un tumor de tejido trofoblástico y uno de los tumores de mayor malignidad que se conoce.

Hidramnios

El líquido amniótico puede estar aumentado entre 1 500 mL a 2 000 mL. Su causa principal es una malformación que impida la deglución normal del líquidoamniótico, por ejemplo, en las malformaciones del sistema digestivo y por el paso excesivo de líquido hacia la cavidad amniótica, como sucede en los defectos de cierre del tubo neural.

Oligoamnios

El líquido amniótico está disminuido por debajo de 400 mL, y se debe principalmente a deficiente eliminación del líquido, tal como ocurre en la agenesia renal.

Rotura prematura del amnios

Es la causa más frecuente del parto pretérmino, y se puede producir por trauma. El pie zambo y la hipoplasia pulmonar se puede deber a oligoamnios y a roturas del amnios.

Bandas amnióticas

Las roturas del amnios pueden provocar bandas amnióticas que rodean parte del feto, principalmente las extremidades y los dedos, dando lugar a amputaciones y anillos de constricción.

Anormalidades del cordón

Al momento del nacimiento, el cordón umbilical mide alrededor de 2 cm de diámetro, y de 50 cm a 60 cm de longitud. Después de la desaparición de una de las venas, el cordón se hace tortuoso por las arterias umbilicales, dando lugar a nudos falsos.

Cordón umbilical largo

Se puede enrollar alrededor del cuello fetal, provocando las circulares del cordón que, en ocasiones, comprometen la vida del feto.

Cordón umbilical corto

Provoca dificultades durante el parto, al tirar de la placenta unida al útero.

El cordón presenta normalmente dos arterias y una vena. Sin embargo, en algunos casos solo persiste una arteria, estos individuos tienen 20 % de probabilidad de presentar defectos cardiacos o vasculares. La arteria faltante puede no haberse formado (agenesia) o degenerar temprano en el desarrollo.

Capítulo 6

Alteraciones del desarrollo

Bajo este acápite se agrupa un grupo de términos, a veces sinónimos, utilizados para describir los trastornos que pueden estar presentes al nacimiento o manifestaciones posnatales, y que describen las alteraciones estructurales, de conducta, funcionales y metabólicas. Estos términos son defectos del nacimiento, malformaciones y anomalías congénitas. La ciencia que estudia estos trastornos es la teratología (del griego, *teratos*: monstruo) y comprende el estudio de las malformaciones congénitas, sus manifestaciones, la incidencia y los mecanismos de desarrollo anormal prenatal. La mayoría tienen su origen, principalmente, en etapas tempranas del desarrollo hasta la octava semana del embarazo.

Alteraciones generales del desarrollo

Dentro de estas se abordan las malformaciones, anomalías, deformaciones, interrupción, la displasia y detención del desarrollo.

Malformaciones

Las malformaciones congénitas son anormalidades estructurales macroscópicas atribuibles a falta del desarrollo y presente al nacimiento, por ejemplo: labio hendido o leporino.

Anomalías

Las anomalías congénitas incluyen no solo defectos estructurales macroscópicos, sino también malformaciones microscópicas, errores innatos del metabolismo, trastornos fisiológicos, retardo mental, anormalidades celulares y moleculares.

Las anomalías que tienen un efecto adverso, ya sea en la función o en la aceptabilidad social se consideran, con frecuencia, anomalías mayores, si no tienen consecuencias médicas ni cosméticas, se consideran como menores.

Las anomalías menores pueden ser numerosas como los cuadros dermatoglíficos inusuales, microtia (orejas pequeñas), manchas pigmentadas y fisuras palpebrales cortas. Algunos tienen valor diagnóstico y se presentan principalmente en la cara, orejas, cabello, manos y pies. La presencia de dos o más malformaciones menores es, con frecuencia, un indicio de existencia de malformaciones mayores subyacentes.

Las anomalías congénitas pueden ser aisladas (simple) o múltiples, estas últimas significan la presencia de dos o más defectos mayores de categorías diferentes, como del sistema nervioso y cardiovascular.

Deformación

Se producen por fuerzas mecánicas que actúan sobre una parte del feto durante el desarrollo o, por alteraciones en la forma o la posición de tejidos formados, previamente, de forma normal. Por ejemplo, se pueden presentar, tortícolis esternomastoidea congénita (cuello torcido), dislocación de la cadera, escoliosis postural congénita y talipes.

Talipes es un término que procede del latín, *talus* que significa talón, y *pes* que significa pies. Cualquier deformidad del pie (por lo general congénita) y especialmente, si en esta está involucrado el astrálago, pude ser: calcá-

neo cavo, equino valgo, equino varo, equino y otras, conocidas todas como pie zambo.

Interrupción

Resulta de alteraciones morfológicas de estructuras ya formadas y que se deben a procesos destructivos, por ejemplo, los accidentes vasculares que provocan atresias intestinales y los defectos producidos por bandas que ocasionan amputaciones.

Displasia

Significa organización anormal de los tejidos.

Detención del desarrollo

Está dado por la insuficiencia completa del proceso de desarrollo normal, el paladar hendido es dado como un ejemplo clásico.

Frecuencia

Las anomalías estructurales mayores se observan con poca frecuencia al nacimiento y algunas se detectan dentro de los primeros 5 años, ocurriendo en general en alrededor de 5 % de los infantes. En la actualidad, los defectos al nacimiento son la causa principal de mortalidad infantil en muchos países desarrollados o con sistemas de salud asequibles a la población.

Las anomalías menores se presentan con mayor frecuencia que las mayores y, en algunos casos, se pueden asociar a malformaciones mayores. Por ejemplo, es posible que niños con una anomalía menor presenten una malformación mayor; los casos con dos anomalías tienen más posibilidad de presentarla y con tres anomalías menores la posibilidad puede llegar hasta 20 %. Por tanto, ante anomalías menores se puede pensar en la existencia de alguna otra malformación acompañante.

Las anomalías, ya sean cromosómicas o estructurales, se encuentran con mayor frecuencia en los abortos espontáneos que en los recién nacidos. Más de 80 % de las concepciones anormales se pierden durante el periodo embrionario, y más de 90 % antes del nacimiento. En contraste, al menos 18 % de las concepciones fenotípicamente normales, después de la quinta semana, son eliminadas de forma espontánea. Así, el aborto espontáneo reduce en gran porcentaje y de forma natural el número de nacimientos de fetos malformados. Las malformaciones que no se detectan al nacimiento se pueden encontrar después en los infantes y niños, por ejemplo, solo la mitad de las hidrocefalias y 6 % de la estenosis pilórica se detectan al nacimiento. De aquí que, la real incidencia se considera más alta que la prevalencia al nacimiento.

Recurrencia

Existe un riesgo familiar de recurrencia de anomalías que varían de una anomalía a otra. Los factores causales pueden ser genéticos o ambientales. Las anomalías recurrentes más frecuentes son labio hendido, paladar hendido o ambos, defectos de las extremidades y malformaciones genitales.

Causas

Se estima que, alrededor de 25 % de las malformaciones se deben a factores genéticos y cromosómicos, 10 % a factores conocidos del medio ambiente, como los virus, y el resto, a causas aún desconocidas. Esta última categoría incluye probablemente causas poligénicas y multifactoriales.

Las condiciones que muestran herencia mendeliana son estudiadas por tecnología de ADN recombinante. Las causas de anomalías congénitas son descritas por observación cuidadosa de los casos, por investigaciones epidemiológicas, y por teratología experimental, que incluye estudios en modelos animales.

En teratología, como en embriología, se hace necesario distinguir entre causas primarias y la manifestación de los efectos (causas secundarias). Por ejemplo, el ácido retinoico produce trastorno de la síntesis de las cadenas de azúcares de las glucoproteínas (causa primaria), lo que resulta en contacto celular alterado y condrificación (causa secundaria).

En el *Anuario estadístico de la salud en Cuba* se recogen datos relacionados con la mortalidad infantil, que en el 2007 se pueden observar las principales causas de muerte en menores de un año y como se aprecia, son las malformaciones congénitas las que ocupan el primer lugar (tabla 6.1).

Tabla 6.1. Principales causas de muerte en menores de un año por componentes (según lista abreviada 28 de mortalidad infantil). 2007*

Causas	< 7 días	7 a 27 días	28 días a 11 meses	Total
Número de defunciones				
Malformaciones congénitas, deformidades y anomalías cromosómicas (Q00 Q99)	30	37	72	139
Septicemia (A40 A41, P36)	27	27	15	69
Hipoxia y asfixia del nacimiento (P20 P21)	27	3	7	37
Otras afecciones originadas en el periodo perinatal (resto P00 P96)	22	12	3	37
Hemorragia intracraneal no traumática (P52)	16	13	7	36
Neumonía congénita (P23)	20	5	-	25
Enfermedad de la membrana hialina (P220)	21	1	2	24
Persistencia de la circulación fetal (P293)	15	1	-	16
Accidentes (V01 X59, Y85 Y86)	-	1	14	15
Tasa por 1 000 nacidos vivos				
Malformaciones congénitas, deformidades y anomalías cromosómicas	0.3	0.3	0.6	1.2
Septicemia	0,2	0,2	0,1	0,6
Hipoxia y asfixia del nacimiento	0,2	0,0	0,1	0,3
Otras afecciones originadas en el periodo perinatal	0,2	0,1	0,0	0,3
Hemorragia intracraneal no traumática	0,1	0,1	0,1	0,2
Neumonía congénita	0,2	0,0	-	0,2
Enfermedad de la membrana hialina	0,2	0,0	0,0	0,1
Persistencia de la circulación fetal	0,1	0,0	-	0,1
Accidentes	-	0,0	0,1	0,1

Trastornos genéticos

Los principales grupos de trastornos genéticos son los siguientes:

1. Defectos genéticos únicos.
2. Aberraciones cromosómicas.
3. Herencia multifactorial.
4. Malformaciones congénitas con un componente genético fuerte.

Defecto genético único

Son causados por genes mutantes. El gen responsable puede corresponder a un autosoma o un cromosoma X, y la condición puede ser dominante (expresado aun cuando esté presente en un único cromosoma de un par) o recesivo (expresado solo cuando está presente en ambos cromosomas). Se citan algunos ejemplos a continuación:

1. Herencia dominante autosómica: la acondroplasia, neurofibromatosis (Von Recklinghausen) y corea hereditaria (Hutington).
2. Herencia recesiva autosómica: incluye la anemia falciforme, fibrosis quística, GM2 gangliosidosis (enfermedad de Tay-Sachs).
3. Existen unas 300 enfermedades recesivas ligadas al cromosoma X que afectan solo a los varones, ejemplo: la hemofilia y la distrofia muscular seudohipertrófica (Duchenne).

Muchos síndromes, aunque aparentemente distintos desde el punto de vista genético, poseen similitudes fenotípicas. Estos grupos sindrómicos pueden reflejar vías comunes de desarrollo.

El síndrome X frágil es la causa hereditaria más frecuente de retardo mental, presenta mandíbula prominente (prognatismo), orejas voluminosas, la cara alargada y estrecha y los testículos suelen ser grandes. Un gen (FMR-1) en el brazo largo del cromosoma X provoca un sitio frágil inestable en Xq 27.3, donde tales cromosomas se rompen con facilidad; los sitios se pueden detectar por análisis del ADN y el modo de herencia es variable.

Algunos varones portadores son asintomáticos y pueden transmitir el gen a sus hijas (asintomáticas), luego los hijos varones o las hembras de esas hijas pueden padecer el síndrome. La presencia de los síntomas parece estar relacionada con metilación aumentada de los trinucleótidos en los sitios frágiles.

Otras enfermedades hereditarias se desarrollan por el aporte paterno del gen mutante como la corea hereditaria (Huntington) y el nefroblastoma (tumor de Wilms).

Aberraciones cromosómicas

Se observan en 5/1 000 nacidos vivos y se asocian con frecuencia como causa de abortos espontáneos (60 % durante el primer trimestre). Por lo general ocurren durante la meiosis como resultado de la no disyunción o, en la fecundación (triploidía) o más tarde (tetraploidía o mosaicismo).

Son frecuentes las monosomías X (45X), muchas de las cuales son letales en la etapa prenatal, así como las trisomías (13; 16; 18; 21), y triploidías. Se estima que la mitad de las concepciones poseen una anomalía cromosómica. Las aberraciones resultan importantes en la muerte perinatal y en los cariotipos anormales, que se observan en infantes con malformaciones letales. Además se pueden presentar aberraciones cromosómicas sexuales, tales como X0 (síndrome de Turner) y XXY (síndrome de Klinefelter).

La mayoría de los trastornos cromosómicos se pueden clasificar en:

1. Aneuploidía: exceso o pérdida de uno o más cromosomas.
2. Deleción: rotura y pérdida de una parte de un cromosoma.
3. Translocación: rotura de dos cromosomas con intercambio de los fragmentos rotos.
4. Formación isócromo: hendidura anormal del centrómero durante la mitosis, resultando la pérdida de un brazo y la duplicación del otro.
5. Mosaicismo cromosómico: es la presencia de dos o más líneas celulares con cariotipos diferentes en una concepción única:
   a) Aneuploidía (pérdida o cromosoma extra): es el trastorno cromosómico humano de más significación clínica. La causa es la no disyunción, por ejemplo, insuficiencia de los cromosomas homólogos pares para separarse en la anafase de la meiosis materna I y II, su frecuencia aumenta, según avanza la edad materna.
   b) Monosomía: es una condición en la cual un cromosoma particular está representado de forma única en un complemento diploide. La forma típica es la pérdida del X paterno o del Y. Rara vez sobreviven al nacimiento. Un ejemplo importante de monosomía X0 es el síndrome de Turner (Ver Capítulo 9).
   c) Trisomía: es una condición en la cual, un cromosoma con complemento diploide está representado tres veces, en vez de dos; se presenta en 4 % de los embarazos reconocidos clínicamente. La trisomía es la anomalía cromosómica identificada más frecuentemente y es la principal causa genética de muerte prenatal, así como, una causa importante de retardo mental. Se asocia con el aumento de la edad materna.

Trisomía 21 o síndrome de Down

Es una causa importante de retardo mental. Se caracteriza por: perfil facial aplanado, fisuras palpebrales inclinadas superlaterales, orejas pequeñas, protrusión lingual, engrosamiento nucal subcutáneo, hipotonía, hiperflexibilidad de las articulaciones, hipoplasia de la falange media del quinto dedo (clinodactilia), cuadros dermatoglíficos específicos, una abertura ancha entre el primer y segundo dedo de los pies, defectos cardiacos (septales) e invariablemente deficiencia mental.

La mayoría de las concepciones de trisomía 21 terminan en aborto espontáneo. La fórmula cromosómica es frecuentemente 47 XX+21 o 47 XY+21. La no disyunción ocurre durante la ovogénesis, aunque a veces, también se observa en la espermatogénesis. El cromosoma extra 21 es materno, en 95 % de los casos. La prevalencia varía de 0,5 a 2/1 000 nacidos vivos. El riesgo de trisomía 21, es de 1/1 600 a los 20 años de edad materna y aumenta a 1,5 a los 49 años. El suero materno en estos casos contiene menos alfa proteína y más gonadotropina coriónica humana que en un embarazo normal, el estriol urinario está por debajo de la cifra normal.

Trisomía 13

Se caracteriza por cuadros variables y severos, tales como: defectos de los ojos, nariz, labios, paladar, cerebro anterior del tipo holoprosencefalia, deficiencia mental, ciclopea, microftalmia, labio y paladar hendido, defectos cardiacos, polidactilia, uñas y dedos anormales, y riñón quístico.

La distribución cromosómica es de 47 XX+13 o 47 XY+13. Estas se presenta en edades maternas avanzadas y la translocación es frecuente; la prevalencia es de 0,25 a 1/1 000 nacidos vivos.

Trisomía 18

Se caracteriza por bajo peso al nacer, deficiencia mental, hipertonía, mano apretada con dedos superpuestos, esternón corto y defectos cardiacos. Muchas malformaciones diferentes se presentan con frecuencia, tales como: onfalocele, anomalías renales, deficiencias musculares abdominales (abdomen de "ciruela pasa"), higroma nucal, y holoprosencefalia. La prevalencia es de 0,1 a 0,3/1 000 nacidos vivos. La mayoría se pierde por aborto espontáneo. El complemento cromosómico es 47 XX+18 o 47 XY+18, y sucede con mayor asiduidad en madres de edad avanzada.

Síndrome de Klinefelter

Es una condición importante de aberración cromosómica, que se estudia en el Capítulo 9.

Triploidía (XXX o XXY)

Es la presencia de tres veces el número haploide de cromosomas (3n= 69); el grupo cromosómico extra puede ser paterno o materno en su origen. Se presenta en 1 % de los embarazos reconocidos y es frecuente el aborto espontáneo. Sus causas incluyen fecundación por dos espermatozoides o fecundación de un ovocito diploide. Se pueden observar diferentes anomalías: sindactilia, holoprosencefalia y defectos cardiacos y renales.

Tetraploidía (XXXX o XXYY)

Se refiere a cuatro veces el número haploide de cromosomas (4n = 92). Esta rara condición está asociada, frecuentemente, con un saco coriónico vacío intacto. La causa se debe a insuficiencia en las primeras divisiones del cigoto.

Herencia multifactorial

Los trastornos poligénicos se caracterizan por herencia multifactorial, se presentan en familias y resultan de la interacción entre muchos factores genéticos y el medio ambiente. Pertenecen a esta categoría las anomalías cardiacas congénitas aisladas, talipes, dislocación congénita de la cadera, *situs inversus*, espina bífida, hidrocefalia congénita y anencefalia.

Errores innatos del metabolismo

Son trastornos bioquímicos determinados genéticamente, causados por defectos proteicos estructurales y funcionales específicos. La mayoría son heredados como trastornos recesivos autonómicos, algunos se relacionan con el cromosoma X.

Existen varios cientos de errores innatos del metabolismo, como ejemplo clásico se tiene la fenilcetonuria que es causada por una ausencia de hidroxilasa fenilalanina, la cual es necesaria para la transformación de fenilalanina a tirosina; como resultado, el ácido fenilpirúvico se elimina por la orina. Esta condición, la cual es recesiva autosómica, se encuentra en 1/15 000 nacimientos. La presencia de fenilcetonuria en la madre requiere de una dieta restringida en fenilalanina que se debe establecer antes del embarazo. En el infante es esencial un control dietético con leche especial, para evitar el retardo mental.

Malformaciones congénitas con un componente genético fuerte

Los ejemplos de malformaciones congénitas, que parecen tener particularmente un componente genético fuerte son: estenosis pilórica, dislocación congénita de la cadera y ciertos defectos del tubo neural, relacionado con espina bífida abierta y anencefalia. Otros trastornos poligénicos incluyen, labio hendido, paladar hendido, enfermedad cardiaca congénita, conducto arterioso persistente, pie zambo, *situs inversus* y diabetes.

Trastornos medioambientales

Desde mediados del siglo XX se consideraba que los defectos congénitos eran causados primeramente por factores hereditarios, sin embargo, el descubrimiento de que la rubéola, al afectar a una madre durante la etapa temprana del embarazo, causaba anormalidades en el embrión, cambió esta opinión al pensarse que las malformaciones congénitas en los humanos podrían también ser causados por factores del medio ambiente.

Estudios realizados en la década del 60 del siglo pasado, por Lenz, relacionaron los defectos de las extremidades con el uso de la talidomida, lo que evidenció

también que las drogas podían producir defectos del desarrollo al atravesar la barrera placentaria (Fig. 6.1).

Las evidencias anteriores contribuyeron a que muchas otras drogas y medicamentos hayan sido identificados como teratógenos: *factores que tienen un efecto adverso en el embrión o el feto entre la fecundación y el nacimiento*. Estos incluyen anomalías congénitas, muerte embrionaria o fetal, retardo del crecimiento intrauterino y disfunción mental.

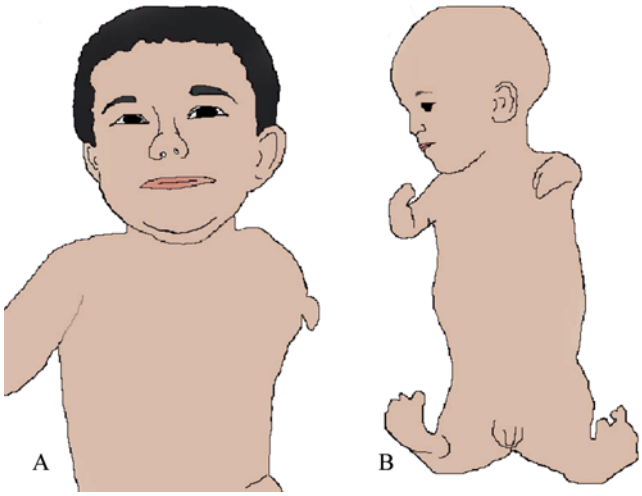

Fig. 6.1. A. Niña con amelia unilateral. B. Niña con meromelia. Los miembros superiores e inferiores están unidos directamente al tronco. Ambos casos nacieron de madres que ingirieron talidomida.

Químicos, drogas, hormonas y vitaminas

Alcohol

Existe una asociación entre alcoholismo materno y problemas graves en la descendencia, también contribuyen a estos resultados la deficiencia dietética de proteínas y vitaminas del complejo B. Estos casos muestran retardo del crecimiento prenatal y posnatal, microcefalia, alteraciones faciales (Fig. 6.2), así como también el consumo de alcohol es la causa principal de retardo mental. Pueden tener igualmente efectos cardiovasculares y de las extremidades.

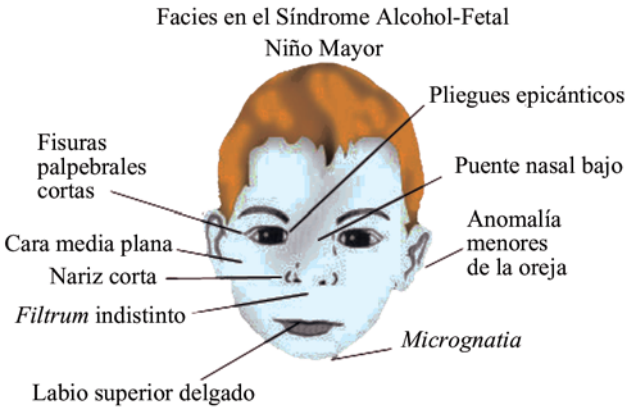

Fig. 6.2. Cuadro característico del síndrome alcohol-fetal en el niño.

Andrógenos

La testosterona puede causar masculinización de los genitales externos del sexo femenino.

Angiotensina

Inhibidores de la enzima convertidora, cuando se utilizan para tratamiento de la hipertensión, durante el segundo y tercer trimestre pueden causar hipotensión neonatal severa y anuria.

Drogas

Uno de los problemas sociales en aumento es el efecto de las drogas, tales como: dietilamida ácido lisérgico (LSD), cocaína, fenciclidina o "polvo de ángel" (PCP) y marihuana.

Dietilamina ácido lisérgico

En el caso del LSD, se pueden observar anormalidades de las extremidades y malformaciones del sistema nervioso central.

Cocaína

Puede producir alteraciones de la facies, aumento de la mortalidad perinatal y complicaciones neurológicas posnatales, como por ejemplo apoplejía, quizás debido a la reducción del riesgo sanguíneo uterino por su acción vasoconstrictora que causa hipoxia.

Corticoesteroides

Puede provocar retardo del crecimiento fetal y aumento de la mortalidad perinatal, sin embargo su potencial teratogénico es extremadamente bajo.

Derivados cumarínicos

Como ejemplo se tiene la warfarina. Se utilizan como anticoagulantes, estos actúan por disminución de la síntesis de vitamina K como factor de coagulación. Las malformaciones incluyen hipoplasia nasal, hidrocefalia y puede haber deficiencia mental.

Dietilestilbestrol

En la madre puede provocar adenosis vaginal pospuberal, el riesgo de carcinoma es bajo. En un feto femenino produce bisexualidad y, si es masculino se suprime la producción de testosterona, lo que resulta en hipomasculinización.

Dioxina "agente naranja"

Se utiliza por los Estados Unidos de Norteamérica en Viet-Nam e Irak, lo cual provoca una elevación de la prevalencia de anomalías congénitas, incluyendo deficiencias de las extremidades y siameses.

Difenilhidantoína

Como otros medicamentos antiepilépticos, el ácido valproico puede producir malformaciones, como son las alteraciones craneofaciales e hipoplasia de las uñas y falanges distales (síndrome fetal por hidantoína). Puede existir deficiencia mental.

Antagonistas del ácido fólico

Se reconocen como causa importante de defectos del tubo neural (DsTN). La aminopterina y el metotrexate son utilizados como agentes antineoplásicos. Los efectos posibles incluyen hidrocefalia, mielomeningocele y deficiencia del crecimiento. Para reducir la posibilidad de DsTN se recomienda en la mujer embarazada, dieta de cereales reforzada con ácido fólico. La aminopterina es letal para el embrión, cuando se ingiere durante las primeras seis semanas prenatales.

Isotretinoína "13-cis ácido retinoico"

Análogo de la vitamina A, se utiliza tópicamente en lesiones de la piel, se debe aplicar con prudencia. Su uso interno produce hidrocefalia, defectos del oído (microtia), diferentes anomalías cardiacas y aplasia tímica. En ocasiones, se presenta aborto espontáneo.

Agentes antipsicóticos y ansiolíticos

También denominados tranquilizadores mayores y menores, se cree que pueden producir malformaciones. Entre los primeros se tienen: fenotiazina, litio, etc., y entre los segundos meprobamato, clorodiazepóxido y diazepam (Valium).

Talidomida

Se utilizó como antiemético y somnífero durante la década de 1950. En 1961 se observó en Alemania, una elevación de la frecuencia de amelia y meromelia (ausencia total o parcial de las extremidades respectivamente), anormalidad hereditaria rara. Esta observación llevó al examen de las historias prenatales de los niños afectados y, por lo tanto, al descubrimiento del uso de la talidomida por las madres en la etapa temprana del embarazo; si el defecto hubiera sido de un tipo más frecuente como paladar hendido o malformación cardiaca, la asociación podría haber pasado inadvertida.

Tabaco

Provoca aumento de la mortalidad fetal, así como en la segunda mitad del embarazo es causa de bajo peso al nacer y riesgo de craneosinostosis.

Otros compuestos

Se consideran el propiltiouracilo y el yoduro de potasio (bocio y retardo mental), estreptomicina (sordera), sulfonamidas (kernicterus), imipramina (defectos de las extremidades), tetraciclinas (anomalías óseas y los dientes), anfetaminas (hendiduras bucales y anormalidades cardiovasculares) y quinina (sordera).

Condiciones maternas

Las causas más frecuentes son la diabetes y la malnutrición materna.

Diabetes materna

La diabetes mellitus insulinodependiente en la madre, puede ser causa de una variedad amplia de malformaciones congénitas, principalmente de los sistemas cardiovascular y esquelético. Se observan con mayor frecuencia el *situs inversus*, duplicación del uréter, holoprosencefalia, y el índice de aborto espontáneo es grande. La glucosa en este caso se considera como una toxina importante.

Malnutrición materna

La malnutrición materna produce malformaciones congénitas. Esta suele estar asociada al abuso del alcohol y el tabaco.

Agentes infecciosos

Los virus, bacterias y parásitos se pueden transmitir de la madre al feto, usualmente por la vía sanguínea a través de la placenta, y se pueden multiplicar en los tejidos fetales. Lo más recomendable es prevenir la infección en la madre.

Citomegalovirus

Alrededor de 1 % de todos los nacidos vivos están infectados y 10 % de ellos son sintomáticos, mientras que la madre es asintomática. Se caracterizan por: pérdida de la audición (causa frecuente de sordera), microcefalia, trastornos del aprendizaje y del comportamiento, con retardo mental variable, petequias y hepatoesplenomegalia. La infección a menudo resulta fatal.

Herpes simple tipo I y II

La presencia de anormalidades es rara y la infección es transmitida como enfermedad venérea al niño durante el parto. Se puede observar microcefalia, letargia y dificultad respiratoria.

Virus de la inmunodeficiencia humana

En el síndrome de inmunodeficiencia adquirida (sida) los anticuerpos atraviesan la barrera placentaria e infectan o no al feto. El potencial teratogénico es bajo.

Rubéola

En 1941, Gregg reportó un número inusual de casos con catarata congénita y otras anomalías (defectos cardiacos) en la descendencia de madres que habían padecido rubéola tempranamente durante el embarazo. La infección fetal ocurre más a menudo en el primer trimestre, pero cuando ocurre en el segundo, puede producir sordera congénita.

Es posible observar hepatoesplenomegalia, lesiones óseas y retardo mental. La prevención mediante la vacunación materna ha disminuido significativamente la incidencia de defectos por esta causa.

Toxoplasmosis

Es provocada por un protozoo (*Toxoplasma gondii*) particularmente peligroso durante el segundo trimestre. La toxoplasmosis congénita produce coriorretinitis con pérdida variable de la visión y otras anormalidades.

La carne poco cocida, animales domésticos, principalmente los gatos y las heces en tierra contaminada pueden contener el parásito protozoario. Un cuadro característico de la infección fetal por toxoplasmosis es la presencia de calcificaciones cerebrales y osificación temprana de los huesos del cráneo.

Treponema pallidum

Este agente puede atravesar la placenta y producir lesiones sifilíticas viscerales y cutáneas en el feto, así como hidrocefalia después del nacimiento.

Varicela

En 20 % de los casos provoca defectos durante el desarrollo del feto.

Hipertermia

En presencia de agentes infecciosos, que son pirogénicos y producen temperatura corporal elevada (hipertermia), pueden tener efectos teratógenos. Este tipo de causa es posible verla también relacionada con los baños en sauna.

Radiaciones

Está demostrado que las radiaciones ionizantes provocan la muerte rápida de las células que se encuentran en mitosis, así que son un teratógeno potente, dando lugar a cualquier tipo de defecto del desarrollo, que depende de las dosis, del estadio de desarrollo y del tiempo de exposición.

La radiación de explosiones nucleares es también teratogénica y un agente mutagénico; puede llevar a alteraciones genéticas de células germinales con malformaciones subsecuentes.

Efectos mecánicos

Los efectos mecánicos (Fig. 6.3) desempeñan un papel importante en las deformaciones, tales como: tortícolis congénito (cuello torcido) y talipes (pie zambo). Las deformaciones surgen principalmente en el periodo fetal.

El origen mecánico de estas deformaciones es frecuente y la compresión intrauterina se considera como la más importante, un útero malformado o pequeño aumenta la posibilidad de deformación fetal, al igual que ocurre con la deficiencia de líquido amniótico (oligohidramnios). Son más frecuentes en fetos grandes y en las madres primigrávidas (primer embarazo), quienes tienen úteros poco dilatados y musculatura abdominal fuerte. La presentación de nalga en el parto aumenta la posibilidad de deformaciones.

Las deformaciones presentan usualmente un mejor pronóstico que las malformaciones.

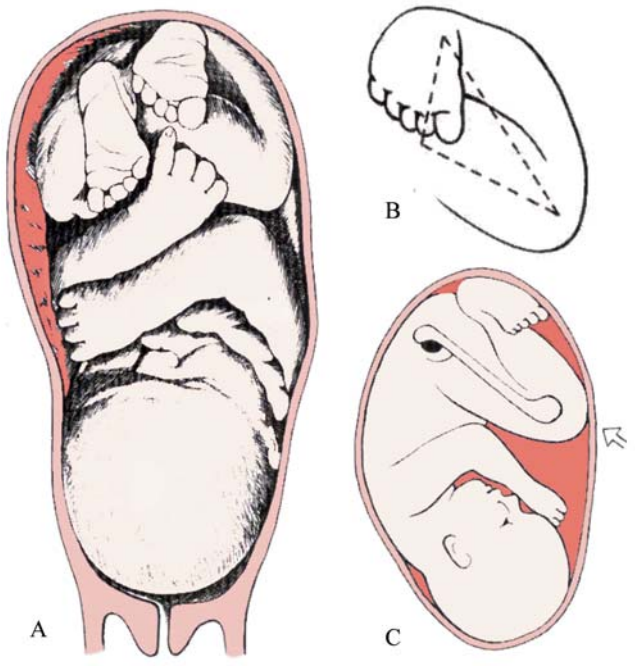

Fig. 6.3. Defectos mecánicos en la producción de algunas malformaciones. A. Feto normal que muestra las extremidades superiores abrigadas por la cabeza, pero la planta de los pies sometidos a presión por la pared uterina. B y C. El triángulo "rodilla doblada" con la cadera, la rodilla y los pies como sus ángulos. La presión en la rodilla sería transmitida a lo largo del fémur a la pelvis y a lo largo de la tibia hacia el pie. Lo último puede resultar en pie zambo.

Bandas amnióticas

Se encuentran en 1/1 200 nacidos vivos y pueden ser detectadas *in útero* por ultrasonografía. Cuando existe poco líquido amniótico, el feto, al adherirse al amnios, puede tener dificultad en su desarrollo.

Las bandas amnióticas se asocian con constricciones y amputaciones de las extremidades y de los dedos, se suele acompañar de deformaciones craneofaciales. El origen de las bandas amnióticas parece deberse a: infecciones y daños tóxicos que afectan al feto, a las membranas fetales o ambos. Las bandas se forman del amnios como tejido cicatricial que comprime las estructuras fetales.

Teratogénesis

En varios estudios se ha indicado que la exposición a sustancias químicas y a otros agentes, tales como el etilnitroso y las radiaciones pueden causar mutaciones en las células germinativas masculinas.

Las investigaciones epidemiológicas han unido las exposiciones ocupacionales y del medio ambiente como: mercurio, plomo, solventes, alcohol, hábito de fumar y otros componentes, a la producción de abortos espontáneos, bajo peso al nacer y otros defectos al nacimiento.

Teratogénesis mediada por el varón

La edad paterna avanzada es un factor de riesgo para los defectos en las extremidades, del tubo neural y el síndrome de Down. De forma interesante los jóvenes, por debajo de los 20 años, tienen un riesgo paterno relativamente alto de producir defectos al nacimiento en el niño.

El riesgo paterno, mediado por la toxicidad, incluye líquido seminal que transfiere a los agentes teratógenos, contaminación casera de químicos traídos al hogar por el padre, mutaciones de las células germinales e impronta genómica (la mezcla relativa de los genes maternos y paternos).

Síndromes, secuencias y asociaciones

Las malformaciones se pueden presentar en forma aislada o como componente de un síndrome. El término síndrome (del griego, correr juntos), tiene varios significados, uno de los cuales es un cuadro de una o más anomalías en un individuo y que se conoce o presume que tienen una causa común (por ejemplo, trisomía 21). Este tipo de síndrome es denominado embriopatía o fetopatía. Cerca de 1 % de todos los recién nacidos tienen anomalías múltiples, aunque muchas de estas combinaciones aún no han sido dilucidadas.

Consecuencias morfológicas o funcionales de una anomalía se consideran con frecuencia como una secuencia, más que un síndrome; por ejemplo, un tipo severo de espina bífida abierta (mielomeningocele) puede resultar en, incontinencia rectal y urinaria y trastornos de las extremidades inferiores.

Generalizaciones de los síndromes

Se pueden hacer varias generalizaciones sobre los síndromes, estas son:

1. Anomalías individuales inespecíficas: son, con frecuencia, un cuadro de varios síndromes, el diagnóstico se realiza sobre un cuadro clínico completo y no de anormalidades específicas, así la deficiencia congénita del radio, que se puede presentar en forma aislada es, a su vez, un componente frecuente de varios síndromes.
2. Diferencia en la expresión: las malformaciones de un síndrome pueden tener frecuencias variables y una de estas puede no estar presente en un caso dado. Por ejemplo, en la asociación VATERL de malformaciones vertebrales, anal, traqueoesofágicas, renal y de las extremidades, en 80 % de los casos puede faltar una de estas anomalías.
3. Heterogeneidad de las manifestaciones: aunque las malformaciones de un síndrome puedan parecer que no están relacionadas en términos embriológicos, es posible que sean producidos por la misma causa (nivel genético). Un defecto básico es responsable de las diversas manifestaciones de la condición; por ejemplo, el síndrome de Holt-Oram se conoce por la deficiencia congénita del radio, combinado con defectos septales cardiacos. Otro ejemplo, la trifalange del pulgar, que se puede presentar como malformación aislada en un individuo con un síndrome, puede ser causado por el mismo gen mutante que, en otro individuo, resulta en ausencia del pulgar.
4. Fase del desarrollo: el momento del origen de un síndrome se complica por la heterogeneidad de las manifestaciones, las que pueden aparecer en diferentes estadios del desarrollo, así en la asociación VATERL explicada, un rango amplio de momento de origen (ejemplo, de las cuatro a las siete semanas posovulación) es necesario. Este rango cae casi siempre dentro del periodo embrionario.
5. Malformaciones "moderadas": se presentan con una alta frecuencia en muchos síndromes y coadyuvan al diagnóstico. Ejemplo, una abertura o espacio interdigital ancho entre el primer y segundo dedo del pie. Ejemplos de síndromes bien conocidos son: la rubéola congénita, la embriopatía por talidomida y el síndrome alcohólico fetal.

Principios generales de teratología

Los factores que determinan la capacidad de un agente, para producir defectos del nacimiento han sido definidos y agrupados bajo los principios de teratología e incluyen los siguientes:

1. La susceptibilidad a la teratogénesis depende del genotipo y de la forma en la cual, esta composición genética, interactúa con el medio ambiente. El genoma materno es también importante con respecto al metabolismo de drogas, resistencia a la infección, y otros procesos bioquímicos y moleculares que afectan la concepción.
2. La susceptibilidad a los teratógenos varía con el estadio de desarrollo en que se produce la exposición. El periodo más susceptible a la acción de los agentes teratógenos es, desde la tercera, hasta la octava semana de embarazo, que corresponde la etapa de embriogénesis. Cada sistema orgánico puede tener uno o más estadios de susceptibilidad. Por ejemplo, el paladar hendido puede ser inducido en el de blastocisto (sexto día), durante la gastrulación (14 días), durante la aparición de la yema o esbozo de las extremidades (quinta semana) o, cuando las crestas palatinas están en

formación (séptima semana). Como se puede observar, ningún estadio del desarrollo está completamente fuera del peligro de la acción de los teratógenos.

3. Las manifestaciones del desarrollo anormal dependen de la dosis, duración de la exposición y momento de la acción del agente teratógeno.
4. Los teratógenos actúan de forma específica en las células y tejidos en desarrollo (mecanismos) para iniciar la embriogénesis anormal (patogénesis). Los mecanismos pueden implicar inhibición de un proceso molecular o bioquímico específico. En la patogénesis se puede observar muerte celular, proliferación celular disminuida u otros fenómenos celulares.

Clasificación de las anomalías

Los principales tipos de trastornos del desarrollo son los siguientes:

1. Agenesia o aplasia: no formación de un órgano, como el riñón.
2. Hipoplasia: formación parcial de una parte del cuerpo o de un órgano.
3. Hiperplasia o hipertrofia: crecimiento de una parte del cuerpo o de un órgano de forma excesiva.
4. Insuficiencia para fusionarse, paladar hendido, o cerrarse, distrofia, por ejemplo la anencefalia.
5. Insuficiencia para dividirse, sindactilia, o canalizarse, atresia duodenal o esofágica.
6. Persistencia de estructuras temporales: conducto tirogloso y *ductus* arterioso.
7. Multiplicación de partes que dan lugar a estructuras supernumerarias (dedos) u órganos accesorios.
8. Heterotopia o ectopia: el desarrollo de tejidos fuera del lugar donde se encuentran normalmente.
9. Hamartoma: malformaciones parecidas a neoplasias que muestran mezcla anormal de tejidos, por ejemplo angiomatosis simple.
10. Anomalías esqueléticas generalizadas: acondroplasia.
11. Trastornos celulares y enzimáticos: fenilcetonuria.
12. Neoplasias embrionarias o teratomas: se explica solo este último, ya que los restantes se abordan en los capítulos con los que se relacionan.

Teratoma

Es una neoplasia compuesta de tejidos múltiples, extraños a la parte donde se forman. Al menos dos, y a veces, hasta tres capas germinativas están presentes. Los componentes más frecuentes son piel, glándulas sebáceas y folículos pilosos.

También es frecuente la presencia de músculo liso, glándulas sudoríparas, cartílago, huesos, dientes, epitelio respiratorio, tejido nervioso, así como mucosa intestinal y glándulas que, en ocasiones, pueden estar presentes.

Los sitios más frecuentes de localización de los teratomas son los ovarios (casi siempre benignos), testículos (casi siempre malignos), retroperitoneo y región sacrococcígea.

Los teratomas de ovarios son portadores de dos grupos de cromosomas haploides de origen materno, en estos falta un eje vertebral y no poseen órganos verdaderos.

La incidencia de la edad, los sitios y la estructura, así como el modo de crecimiento apoyan el punto de vista de que los teratomas surgen de focos de tejidos embrionarios pluripotencial plástico, que escaparon a la influencia de los organizadores primarios, durante una etapa temprana del desarrollo.

Malformaciones congénitas más frecuentes

Las malformaciones congénitas encontradas con mayor frecuencia, al momento del nacimiento, poco antes o después, son:

1. Talipes (pie zambo).
2. Polidactilia.
3. Paladar hendido o labio hendido.
4. Hidrocefalia.
5. Hipospadia.
6. Sindactilia.
7. Anencefalia.
8. Trisomía 21.
9. Quiste pilonidal.
10. Espina bífida.
11. Hidrocele.
12. Hernia umbilical.
13. Ano imperforado.

14. Anomalías cardiacas.
15. Onfalocele.
16. Dislocación de la cadera.
17. Defectos de las extremidades.
18. Hernia diafragmática.
19. Agenesia renal.

Estas y otras anomalías se explican en los capítulos correspondientes a los sistemas del cuerpo.

Corrección quirúrgica

Algunos defectos congénitos severos requieren de corrección quirúrgica en etapa temprana, como son: la hernia diafragmática, la atresia del tubo digestivo (atresia esofágica), el megacolon, el ano imperforado, la espina bífida severa con trastornos urinarios y obstrucción biliar, entre otras.

Avances en teratología

La teratología experimental está muy relacionada con la embriología, la biología celular, la bioquímica, la farmacología y la toxicología. Con esta es posible producir malformaciones administrando un teratógeno a un animal preñado, donde es factible producir un defecto específico en prácticamente todos los embriones expuestos, y estos pueden ser estudiados en cualquier momento durante el desarrollo. Por ejemplo, el paladar hendido se puede producir en ratones mediante la administración de cortisona a la madre, la frecuencia en la descendencia varía no solo con la dosis y el tiempo de administración, sino también con la raza del ratón. Se han realizado numerosos estudios fundamentados en estas y en otras líneas similares de investigación.

Los estudios teratológicos realizados en animales de laboratorio, principalmente en roedores y primates, brindan información de valor sobre la teratogenicidad y los mecanismos subyacentes de teratogénesis. Es improbable, sin embargo, que la evaluación de laboratorio de un factor ambiental provea evidencias concluyentes sobre la teratogenicidad en la concepción humana, por lo que el estudio clínico y epidemiológico del humano es necesario.

Después de la tragedia de la talidomida "las diferencias genéticas en la susceptibilidad significaron que no se podía extrapolar los hallazgos teratogénicos de animales de experimentación al ser humano y se reconoció que la prueba final, de si una droga es teratogénica en las personas, debe ser estudiada además en las personas". Se han propuesto criterios con el fin de inferir causa entre, exposición *in útero* de una droga, y defectos en la descendencia al nacimiento.

Para decidir si una droga es teratógena se debe tener en cuenta que:

1. La droga está asociada con un grupo único de malformaciones.
2. La incidencia de malformaciones no genéticas se incrementan en la población expuesta.
3. Se necesita un modelo animal para duplicar la situación que ocurre en el humano.
4. Una interrelación dosis-respuesta que existe entre, la exposición *in útero* y la incidencia de malformaciones o mortalidad embrionaria en el modelo animal.
5. El sitio de acción y los mecanismos de teratogénesis han sido estudiados en el modelo animal.

Es difícil establecer pruebas de teratogenicidad en el hombre porque:

1. Existen antecedentes de incidencia de malformaciones.
2. La fecha de exposición exacta es difícil de obtener, debido a la parcialidad de la madre, por lo que es probable que distorsione la información.
3. La exposición teratogénica en el humano es, con frecuencia, solo de un nivel marginal y muchos casos han sido estudiados para detectar anormalidades con índices de 1/1 000 a 1/100 000.

Generalizaciones en teratogénesis

Son de gran importancia algunas definiciones de generalizaciones, ya que sirven de base útil para la discusión de la teratogénesis. Dentro de estas se encuentran el genotipo y medio ambiente, mecanismos de la teratogénesis y manifestaciones.

Genotipo y medio ambiente

La susceptibilidad a los teratógenos depende del genotipo y de la forma en que este interactúa con los factores del medio ambiente. En otras palabras, el genoma de un organismo en desarrollo es el cuadro

genético en el cual actúa un teratógeno en cuanto las influencias extrínsecas interactúan en grados variables.

Una minoría de los defectos son causados mayoritariamente por la dotación genética, la mayoría tienen una interacción variable entre los factores intrínsecos y extrínsecos y otra minoría surge con mayor frecuencia del medio ambiente. Se debe señalar que, anomalías en apariencia similares, pueden tener causas diferentes y también una causa pueda producir efectos diferentes.

Susceptibilidad

Como se explicó, la susceptibilidad a los teratógenos varía con la fase del desarrollo en el momento de la exposición. Los organismos en desarrollo son los más susceptibles, y los periodos de susceptibilidad son los que, durante los cuales, una estructura en desarrollo es sensible a las condiciones externas.

La susceptibilidad es mayor durante la formación de la estructura, cuando la organización transcurre con más rapidez, y decrece con la maduración. Los periodos de susceptibilidad ocurren principalmente dentro de la etapa embrionaria, pero se pueden ver también en las posteriores, aún en la posnatal.

Vulnerabilidad

Cuando el efecto de una condición externa o de un agente es dañino en un momento dado, se denomina periodo de vulnerabilidad, la cual, a las influencias adversas es mayor durante el desarrollo, y esto incluye el periodo, desde la fecundación, hasta la pubertad precoz.

El término periodo crítico se usa como sinónimo de susceptibilidad, y se puede considerar como el tiempo durante el cual una condición o estímulos específicos son necesarios para el desarrollo normal de una estructura.

Una definición teratológica sería: *Un sistema morfogenético es especialmente vulnerable cuando un defecto particular del desarrollo puede ser inducido*. Aunque la mayoría de las anomalías se desarrollan durante el periodo embrionario, no se deja de insistir que, el periodo fetal no está exento de peligro. La formación de una estructura dada está sujeta a varias fases críticas, durante la cual se pueden producir resultados finales similares.

Antes de la diferenciación, el embrión en etapa temprana es refractario a muchos estímulos, pero una dosis suficientemente alta puede conducir a la muerte. Después del comienzo de formaciones de órganos o sistemas, refleja las susceptibilidades especiales y necesarias de los tejidos en rápida diferenciación y crecimiento. Según la organogénesis avanza, la susceptibilidad teratogénica disminuye.

En el periodo fetal, caracterizado por crecimiento, histogénesis y maduración funcional, es probable que se produzca retardo del crecimiento, defectos estructurales de los tejidos o defectos funcionales; aun más, la maduración funcional continúa en el periodo posnatal, así que, la aparición de defectos es posible en la infancia y la niñez.

Mecanismos y manifestaciones de la teratogénesis

Los teratógenos actúan de modo específico en tejidos y células en desarrollo, para iniciar la embriogénesis anormal. En la base de la teratología experimental, los tipos de cambios iniciales se crean debido a mutaciones o defectos cromosómicos, como: roturas o no disyunción; interferencia mitótica por irradiación; integridad o función alterada del ácido nucleico (antibióticos, deficiencia vitamínica o falta de otros precursores o sustratos normales); fuentes de energía alterada, cambios en las características de las membranas, desbalance osmolar e inhibición enzimática. Estos cambios, los cuales no es necesario que sean específicos al tipo de factor causal, se pueden manifestar como uno o más modos de embriogénesis anormal. Muchos de los cambios tempranos transcurren al nivel subcelular o molecular, de aquí que no sean realmente aparentes.

Capítulo 7

Sistema esquelético

El esqueleto y los músculos esqueléticos forman el sistema o aparato locomotor; el esquelético es la parte pasiva, y el muscular la activa del aparato locomotor.

Origen

El esqueleto se origina del mesodermo paraaxial (somítico), el lateral (somático) y de las crestas neurales. Está formado por elementos rígidos: huesos y cartílagos, unidos entre sí por las articulaciones, mediante tejido conectivo denso.

Somitas

El mesodermo paraaxial está formado por segmentos o bloques a cada lado de la línea media, es decir, del tubo neural. En la región de la cabeza se denominan somitómeros, y somitas, desde la región occipital, hacia el extremo caudal. Estas últimas se diferencian inicialmente en dos porciones: una ventromedial, el esclerotomo, y una dorsolateral, el dermatomiotomo. Como su nombre indica, esta última porción luego se separa y origina el dermatomo y el miotomo.

Al final de la cuarta semana, el esclerotomo se modifica y sus células forman el mesénquima, un tejido laxo compuesto por células poco diferenciadas y con formas diversas, que son una fase intermedia entre el mesodermo compacto y las variedades del tejido conectivo definitivo, con sus células propias para cada tipo de tejido como fibroblastos, condroblastos, osteoblastos y otras.

La formación de hueso directamente del mesénquima no es solo a partir de las células del esclerotomo, ya que son producidos además en el mesodermo somático de la pared corporal, que contribuye a formar la cintura pélvica y del hombro junto con los huesos de las extremidades. Otro origen del mesénquima es a partir de las crestas neurales en la región de la cabeza, el que participa en la formación de los huesos de la cara y el cráneo.

En esta región, las somitas occipitales y los somitómeros participan en la formación de los huesos planos del cráneo. En este sitio, el mesénquima se diferencia de manera directa en hueso (osificación membranosa) (Fig. 7.1); sin embargo, en gran parte del resto de los huesos del esqueleto, el mesénquima se diferencia primero en modelos cartilaginosos, los cuales experimentan un proceso de osificación endocondral en el que el cartílago es sustituido por hueso progresivamente, tomando este último la forma previa del modelo cartilaginoso hialino (Fig. 7.2).

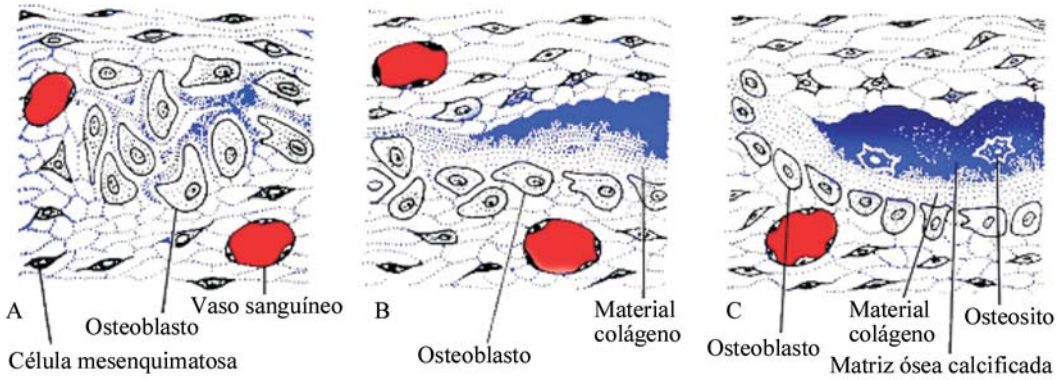

Fig. 7.1. Formación de la matriz ósea (modelo de osificación mesenquimatosa).

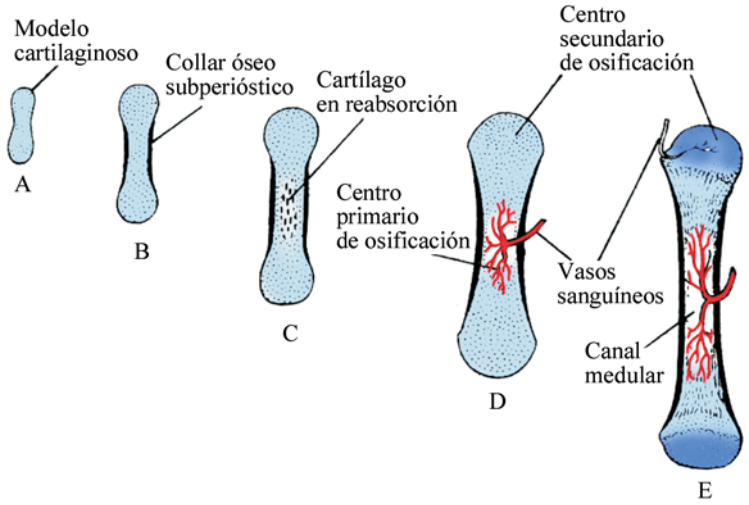

Fig. 7.2. Osificación endocondral.

Condrogénesis

No es más que el proceso de formación de tejido cartilaginoso. El cartílago es un tipo de tejido conectivo especializado, que contiene células (condrocitos) incluidas en una matriz firme y abundante, cuyas fibras están enmascaradas en el cartílago hialino. La presencia del cartílago deviene esencial para el crecimiento de los huesos, tanto en la etapa prenatal, como posnatal.

El cartílago se diferencia a intervalos y en localizaciones codificadas por el genoma embrionario. La condrogénesis se inicia por interacciones hísticas. Las áreas de mesénquima, donde después se desarrolla el cartílago sufren modificaciones, como: cambios en la forma y el número de las células mesenquimatosas, las cuales pierden sus prolongaciones, se vuelven redondeadas y se agrupan apretadamente como consecuencia del aumento en número, por su propia y rápida proliferación, formando una condensación de células que reciben el nombre de condroblastos (Fig. 7.3. B). Luego, por el incremento progresivo de la sustancia intercelular (matriz cartilaginosa) producida por estas mismas, comienzan a separarse y adquieren las características de las células cartilaginosas maduras o condrocitos (Fig. 7.3. C).

El crecimiento del cartílago se produce de dos formas:

1. Intersticial: por mitosis de los condrocitos y depósito de nueva matriz.
2. Por aposición: por medio de nuevas células y matriz, originadas de la capa mesenquimatosa que lo rodea, denominada pericondrio. De esta forma el agrandamiento y acumulación celular contribuyen al crecimiento del cartílago.

Osteogénesis

El proceso de formación del tejido óseo se denomina osteogénesis, el cual se produce mediante el proceso de osificación. El hueso, como el cartílago, es un tipo de tejido conectivo especializado, que contiene células propias (osteocitos), incluidas en una matriz firme y abundante que en este caso está calcificada. El desarrollo del hueso está influido por proteínas morfogenéticas especiales, importantes también en la cicatrización o reparación ósea, pues hacen que las células mesenquimatosas se diferencien en condrocitos y osteoblastos.

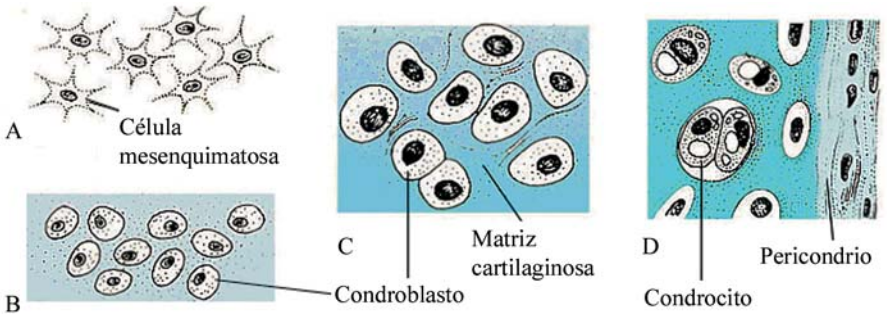

Fig. 7.3. Diferentes fases en la formación del cartílago.

Se ha demostrado que, si bien los condrocitos *in vitro* secretan colágeno y fosfato de calcio para formar la matriz ósea, los osteoblastos presentes en la armazón cartilaginosa producen hueso nuevo. La osteogénesis puede ser estimulada por factores como: el aumento de la vascularización y de la tensión de oxígeno, así como estrés mecánico. El crecimiento óseo se puede afectar por factores mecánicos, hormonales y metabólicos, especialmente los relacionados con la regulación del calcio.

Desde el punto de vista anatómico y por su aspecto macroscópico, se distinguen dos tipos de huesos: esponjoso y compacto. Sin embargo, desde el punto de vista microscópico, todo el hueso maduro tiene un carácter común: está formado por unidades muy pequeñas o laminillas óseas que, según su disposición u organización estructural, se clasifican en dos tipos de huesos, trabecular y osteonal o haversiano. Entre los principales componentes celulares del tejido óseo están:

1. Los osteoblastos: provienen de las células mesenquimatosas que, a su vez, se han derivado de células madres pluripotenciales por proliferación clonal. Los osteoblastos se encuentran en las superficies de avance y crecimiento del hueso en desarrollo, son los responsables de la formación de la matriz ósea y producen varios factores de crecimiento. El hueso adulto o maduro retiene células osteogénicas potenciales en el periostio y el endostio, que pueden diferenciarse en osteoblastos durante la reorganización interna del hueso o durante la reparación de fracturas. Los osteoblastos se distribuyen en la superficie del hueso en formación o espículas óseas, donde forman una capa celular y comienzan a generar el componente orgánico de la matriz ósea, que consiste en fibras colágenas y sustancias amorfas (Fig. 7.1. A). Algunas de estas células van quedando incluidas en la matriz y se denominan osteocitos, mientras otras permanecen en la superficie como osteoblastos. Las que quedan incluidas en las laminillas, presentan prolongaciones citoplasmáticas que se extienden hasta la superficie. Rápidamente comienza la deposición de sales inorgánicas en la matriz. Los osteoblastos ubicados en la superficie depositan una nueva capa de matriz, que da lugar a otra laminilla ósea sobre la anterior (Fig. 7.1. B).
2. Los osteoclastos: son células gigantes multinucleadas, responsables de la resorción del hueso, muchos autores consideran estas células un ejemplo de sincitio (varios núcleos y citoplasma común). Se piensa que los osteoclastos surgen por fusión de monocitos, pues son muy móviles y parecen ser las únicas células capaces de producir inicialmente resorción ósea *in vivo*.

Aunque la matriz ósea orgánica deviene impermeable cuando se mineraliza, las células que quedan incluidas en las laminillas (osteocitos) siguen nutriéndose por medio de numerosos y finos canalículos óseos. Estos canalículos atraviesan las laminillas y comunican entre sí las cavidades o lagunas donde están contenidos los osteocitos, y estos a su vez, con los sitios donde se produce líquido hístico o intersticial (Fig. 7.1. C).

Tipos de osificación

Se reconocen dos tipos de osteogénesis, según la forma de osificación:

1. Intramembranosa.
2. Endocondral.

En la osificación intramembranosa, el hueso se forma directo del mesénquima (membrana); pero en la endocondral, inicialmente se forma el cartílago hialino que luego es reabsorbido y reemplazado por hueso. Sin embargo, el depósito de tejido óseo, es similar en los dos tipos. Por eso, aunque los productos finales son referidos muchas veces como hueso de membrana y hueso de cartílago, un hueso similar se obtiene por ambas vías de osificación. El hueso, a diferencia del cartílago, solo crece por aposición.

Osificación intramembranosa o directamente del mesénquima

En la osificación intramembranosa o desmoide, característica de la bóveda del cráneo y de algunos de los componentes del viscerocráneo (palatino, maxilar y mandibular), el mesénquima vascular condensado forma una membrana donde se depositan bandas de matriz orgánica (tejido osteoide) (Fig. 7.1. B). Las células mesenquimatosas poseen prolongaciones citoplásmicas largas interconectadas. Las bandas de matriz se ramifican y se unen para formar espículas y trabéculas, las células ocupan las lagunas, en tanto las prolongaciones celulares descansan en una red de canalículos que facilitan la nutrición. Las células mesenquimatosas se acumulan en la superficie de las espículas y trabéculas y se diferencian en osteoblastos. Grupos de osteoblastos forman los centros de osificación y la matriz producida en estos se calcifica con rapidez (Fig. 7.1. C). Las espículas crecen en todas las direcciones (Fig. 7.4).

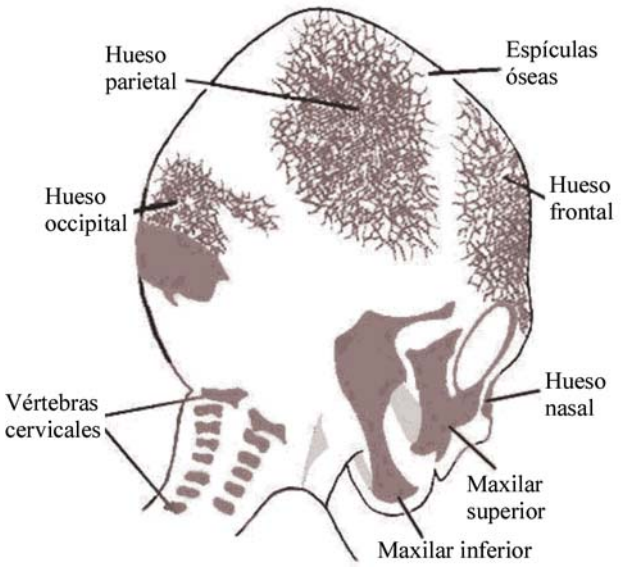

Fig. 7.4. Formación de las espículas óseas a partir de los centros de osificación primarios en los huesos de la bóveda del cráneo, de un feto de aproximadamente 10 semanas.

A medida que las trabéculas óseas se van engrosando, los osteoblastos quedan incluidos como osteocitos. El primer hueso formado es esponjoso (trabeculado) y sus espacios se rellenan con mesénquima y vasos sanguíneos, que más tarde se modifican para formar médula ósea. El depósito continuo de hueso dentro de los espacios produce un hueso (denso) compacto, que da lugar a las láminas de hueso compacto de las tablas, externa e interna, de los huesos del cráneo; el hueso interpuesto entre las tablas externa e interna forma el diploe.

Osificación endocondral

En la osificación endocondral, la cual es característica de los huesos largos de las extremidades, el mesénquima forma inicialmente un modelo de cartílago hialino, reemplazado más tarde por hueso. El modelo cartilaginoso del futuro hueso está cubierto por el pericondrio y crece, tanto de forma intersticial, como por aposición. El modelo cartilaginoso, cuya forma se asemeja a la del futuro hueso (Fig. 7.2. A), presenta una porción central cilíndrica y larga, la diáfisis, con dos extremos voluminosos, las epífisis.

Los primeros cambios se observan en el pericondrio que rodea la parte central de la diáfisis, el que se torna muy vascularizado y adquiere actividad osteogénica, recibiendo el nombre de periostio. La capa ósea que se forma por debajo del periostio se denomina collar óseo subperióstico (Fig. 7.2. B).

Las células del modelo cartilaginoso de la diáfisis aumentan de tamaño (hipertrofia), producen fosfatasa que causa depósitos de calcio en la matriz intercelular (calcificación), por lo que después mueren y son reabsorbidas. El cartílago adquiere un aspecto semejante al de un panal, formado solo por la matriz cartilaginosa muerta y las lagunas vacías (Fig. 7.2. C). Posteriormente penetran yemas periósticas de tejido, compuestas por vasos y células sanguíneas y tejido con capacidad osteogénica (invasión vascular). De estas yemas se diferencian osteoblastos, que se asientan en la superficie de la matriz cartilaginosa muerta, forman tejido óseo y originan los centros primarios de osificación (Fig. 7.2. D).

A partir del centro de la diáfisis, el collar óseo subperióstico se hace más grueso y se extiende hacia los extremos (epífisis) del modelo cartilaginoso. Al mismo tiempo, la regresión del cartílago y la formación de hueso también avanzan hacia los extremos del modelo (Fig. 7.2. E). Este hueso central es transitorio y pronto empieza a ser removido, con lo cual se forma gran cavidad en el centro de la diáfisis, el canal medular.

Después, en las epífisis del modelo aparecen los centros secundarios de osificación (disco epifisiario) y las masas cartilaginosas epifisiarias comienzan a sustituirse por hueso, excepto en la zona de la futura superficie articular, donde persiste una capa de cartílago (Fig. 7.2. E).

El modelo cartilaginoso ha sido sustituido casi por completo por tejido óseo, pero además del cartílago de la superficie articular, persiste también un disco cartilaginoso entre la diáfisis y cada epífisis: el disco epifisiario, que permite el crecimiento del hueso en longitud. En el lado epifisiario del disco se observa un cartílago joven en reposo, mientras en el lado diafisiario hay osteoblastos que depositan tejido óseo sobre los restos del cartílago calcificado. Entre estos dos extremos se encuentran varias zonas intermedias que ilustran claramente el proceso continuo de la osificación endocondral (Fig. 7.5). Desde el lado epifisiario del disco y hacia el diafisiario, se aprecian las zonas de:

1. Reposo o reserva: formada por cartílago hialino.
2. Proliferación: caracterizada por numerosas mitosis. Las células se disponen en hileras paralelas al eje longitudinal del modelo cartilaginoso.
3. Maduración: las células aumentan de volumen y adoptan forma cuboidal.
4. Calcificación: en esta zona la matriz cartilaginosa se calcifica.

5. Regresión: las células cartilaginosas mueren, al igual que las placas más finas de matriz calcificada. Las placas de matriz más gruesas persisten y dan aspecto de panal.
6. Osificación: los osteoblastos se disponen en la superficie de las láminas de matriz cartilaginosa calcificada muerta y comienzan a depositar matriz ósea sobre estas.
7. Reabsorción: a medida que la osificación avanza, las trabéculas óseas son reabsorbidas por la actividad de los osteoclastos.

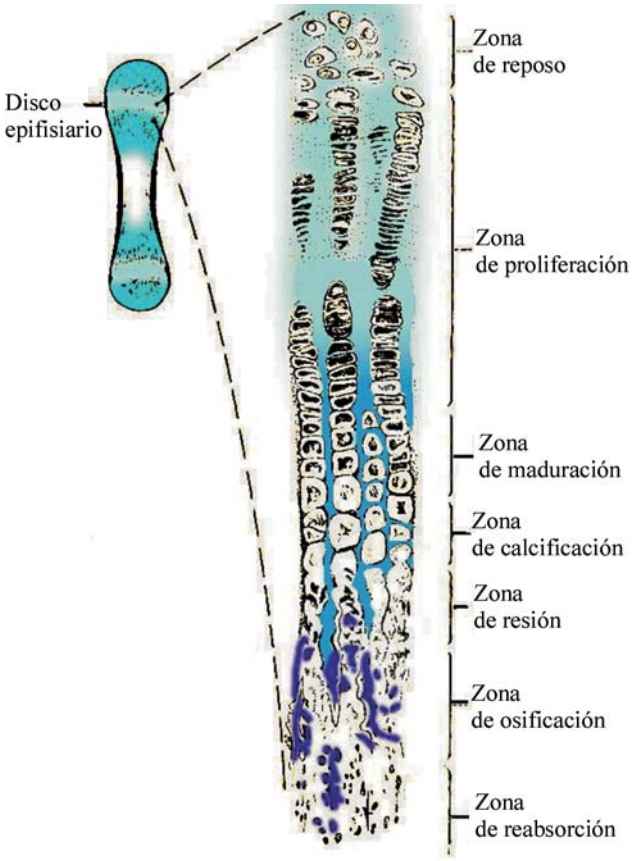

Fig. 7.5. Disco epifisiario (en este esquema, la zona de reabsorción se ha acercado artificialmente a las restantes).

Pero existe un equilibrio entre la formación y la reabsorción del hueso durante toda su remodelación ulterior. Como consecuencia de este proceso el canal medular se alarga.

Al mismo tiempo, el periostio continúa su actividad osteoblástica, el collar subperióstico continúa su desarrollo y se extiende hacia los extremos. En esta etapa, el tamaño del modelo cartilaginoso es muy pequeño, en comparación con el tamaño definitivo que alcanza el hueso cuando se complete el proceso de crecimiento. El equilibrio relativo, entre la formación ósea periférica y la reabsorción central, se mantiene y permite el aumento del espesor de esta parte; no obstante, la totalidad del tejido óseo que se deposita sobre los restos de cartílago es totalmente reabsorbida y reemplazada de manera progresiva por tejido óseo formado a partir del periostio, el cual se dispone en laminillas óseas concéntricas, formando las denominadas osteomas o sistemas de Havers estudiadas en Histología.

Cuando el crecimiento del hueso en longitud cesa, el disco epifisiario es reemplazado por tejido óseo y la diáfisis y la epífisis quedan unidas por este. La parte estrechada de la epífisis, unida a la diáfisis, recibe el nombre de metáfisis. Según crece el hueso en longitud, el tejido óseo de la porción externa de la metáfisis se reabsorbe en parte, con el fin de mantener la forma del hueso.

Maduración esquelética

El desarrollo del esqueleto comprende: aumento en tamaño (crecimiento), madurez y edad. El cambio del esqueleto membranoso y cartilaginoso en uno completamente osificado se denomina maduración esquelética.

El desarrollo esquelético, sin embargo, no corresponde necesariamente con la altura, el peso y la edad. Los diferentes huesos de un niño saludable tienden a mantener similitud unos con otros, así que el estudio radiográfico de una parte limitada (huesos del carpo), es suficiente para una estimación completa del esqueleto. Existen tablas para señalar los tiempos de aparición de los centros de osificación, en el desarrollo prenatal y posnatal.

Se pueden distinguir cinco periodos de maduración esquelética, estos son:

1. El periodo embrionario: la clavícula (primer hueso en comenzar la osificación), mandíbula, maxilar, húmero, radio, cúbito, fémur y tibia comienzan a osificarse.
2. El periodo fetal: la escápula, hueso ilíaco, peroné, las falanges distales de la mano y ciertos huesos craneales inician tempranamente su osificación; pero la mayoría de los huesos craneales y las diáfisis (metacarpo y falanges), así como de los arcos neurales y los centros vertebrales comienzan a hacerlo antes de la vida media prenatal. Para determinar el desarrollo esquelético con precisión, por ejemplo, en procesos médico legales, es importante conocer qué huesos se osifican poco antes del nacimiento como: calcáneo, *talus*, cuboide, extremo distal del fémur y proximal de la tibia, así como la cabeza del húmero.

3. El periodo de la niñez: casi todas las extremidades, junto con el carpo, el torso y los sesamoideos comienzan a osificarse. Los centros de osificación aparecen generalmente uno o dos años más temprano en las niñas que en los niños. Esas epífisis que aparecen primero en un hueso, usualmente son las últimas en unirse con las diáfisis y están localizadas en los extremos denominados de crecimiento (hombro, muñeca y rodilla).
4. El periodo de la adolescencia: la mayoría de los centros secundarios de las vértebras, costillas, clavícula y huesos de la cadera comienzan a osificarse. Las fusiones entre los centros epifisarios y diafisarios ocurren por lo general durante la segunda y tercera décadas, así como uno o dos años antes en las hembras que en los varones.
5. El periodo de adulto joven: las suturas de la bóveda del cráneo comienzan a cerrarse.

Se considera de gran utilidad para la determinación de la edad o madurez ósea en los primeros años de vida, la aparición progresiva de los centros de osificación de los huesos del carpo, los cuales son posibles determinar mediante rayos X. Así, en el hueso grande y ganchoso se observa a los seis meses, en el hueso seminular a los cuatro años, en el piramidal alrededor de los dos años y en el trapezoide, escafoide y trapecio a los cuatro años en las niñas y, de cinco a seis años en los varones.

Articulaciones

Desde el punto de vista embriológico, las articulaciones se clasifican en dos tipos generales: sinartrosis y diartrosis.

Sinartrosis

La característica principal de este tipo de articulación es, que en esta, no se desarrolla tejido sinovial. Inicialmente los esbozos de huesos contiguos (mesenquimatosos o cartilaginosos), a partir de los cuales se desarrollan los definitivos, están conectados por medio de mesénquima indiferenciado, que después se diferencian y forman tejido fibroso, como en las suturas de los huesos de la bóveda del cráneo.

Estas sinartrosis simples formadas por tejido fibroso se denominan sindesmosis; cuando el mesénquina indiferenciado da lugar a cartílago, como ocurre entre la costilla y el esternón, se les conoce como sincondrosis; en algunos casos se desarrolla hueso y se le nombra sinostosis.

Diartrosis

A diferencia de la sinartrosis, en este tipo de articulación se desarrolla un tejido sinovial, que se establece entre huesos contiguos de origen cartilaginoso.

Los extremos de los modelos cartilaginosos, entre los cuales se forma la diartrosis, están separados al inicio por un mesénquima laxo, que forma la denominada interzona, en el centro de la cual se observan células aplanadas, mientras que en la periferia se continúan con el pericondrio de los modelos cartilaginosos. Después, en la parte central, la interzona es comprimida por el crecimiento de los modelos cartilaginosos y sus células desaparecen, de manera que los cartílagos contactan unos con otros y se forma una cavidad articular. La parte periférica, alrededor de la interzona, contribuye a formar el tejido conectivo denso de la cápsula articular, recubierta internamente por una membrana sinovial. En algunas articulaciones, la parte periférica de la interzona origina masas cartilaginosas, que dan lugar a los meniscos articulares (Fig. 7.6).

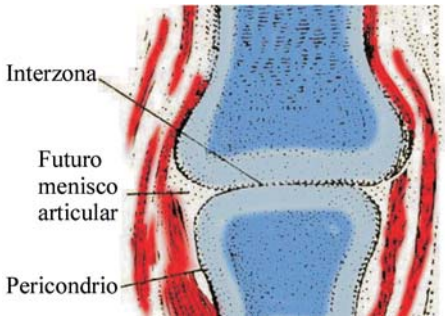

Fig. 7.6. Formación de una articulación (diartrosis).

Morfogénesis del sistema esquelético

Generalmente, el sistema esquelético se divide en: cefálico, axial poscráneo y apendicular.

Esqueleto cefálico

Incluye todos los componentes esqueléticos de la cabeza. Desde el punto de vista embriológico, el esqueleto cefálico (cráneo) tiene dos porciones: neurocráneo (bóveda craneana) y viscerocráneo (huesos de la cara).

Neurocráneo

Se divide en:

1. Membranoso, que comprende los huesos planos del cráneo.
2. Condrocráneo, formado por los huesos de la base craneal.

Neurocráneo membranoso. La mayor parte del cráneo se desarrolla a partir de las células de la cresta neural, solo la región occipital y las partes posteriores de la cápsula ótica tienen su origen del mesodermo paraaxial o somítico. Por tanto, el mesénquima de esta zona proviene de dos lugares diferentes, se dispone alrededor del cerebro y experimenta osificación membranosa, cuyo resultado final es la formación de los huesos planos membranosos que protegen al encéfalo.

La osificación tiene lugar desde las espículas óseas que crecen de manera progresiva, desde los centros de osificación primarios, hacia la periferia (Fig. 7.4). Con el desarrollo fetal ulterior y durante la vida posnatal, los huesos membranosos continúan creciendo por oposición de nuevas capas de hueso fundamentalmente en la superficie externa.

Los huesos derivados de esta zona, forman la bóveda del cráneo y son: el frontal, los parietales, la porción interparietal del occipital y la porción escamosa de los temporales (Fig. 7.7).

Neurocráneo cartilaginoso. En un inicio, el neurocráneo cartilaginoso o condrocráneo está formado por varios esbozos de cartílagos de formas diferentes e independientes entre sí (Fig. 7.8. A), dispuestos en relación con el extremo cefálico de la notocorda, en la futura base del cráneo, y que termina aproximadamente al nivel de la silla turca. Estos esbozos cartilaginosos se derivan de células de las crestas neurales y son el condrocráneo precordal. Los cartílagos, que descansan de manera más caudal a este límite, surgen del mesodermo paraaxial y originan el condrocráneo cordal. Cuando estos cartílagos se fusionan y osifican por osificación endocondral, la base del cráneo queda formada. El hueso occipital en su base está compuesto por el cartílago paracordal y los tres primeros esclerotomos occipitales (Fig. 7.8. B).

Rostral a la placa basal occipital se encuentran los cartílagos hipofisarios y la trabécula *crani*, los cuales luego se fusionan para formar el cuerpo del esfenoides y el etmoides, respectivamente. En esta misma etapa, se forma una placa media alargada de cartílago que se extiende, desde la región nasal, hasta el borde anterior del *foramen magnus*.

Un cierto número de otras condensaciones mesenquimatosas surgen a cada lado de la placa media. La más rostral, el ala *orbitalis*, forma el ala menor del hueso esfenoides. Caudalmente es seguida por el ala temporal, la cual origina el ala mayor del esfenoides. Otra condensación, la cápsula periótica, da lugar a las partes petrosa y mastoidea del hueso temporal. Todos estos componentes se fusionan después con la placa media unas con otras, excepto en las pequeñas aberturas a través de las cuales salen los nervios craneales (Fig. 7.8. B). Todos los huesos del neurocráneo se unen por articulaciones inmóviles (sinartrosis).

Viscerocráneo

Comprende los huesos de la cara, se forma principalmente a partir de los dos primeros arcos branquiales y se relaciona con las porciones iniciales de los sistemas digestivo y respiratorio. Estos huesos se desarrollan del mesénquina derivado de las crestas neurales, incluyendo a los huesos nasal y lagrimal.

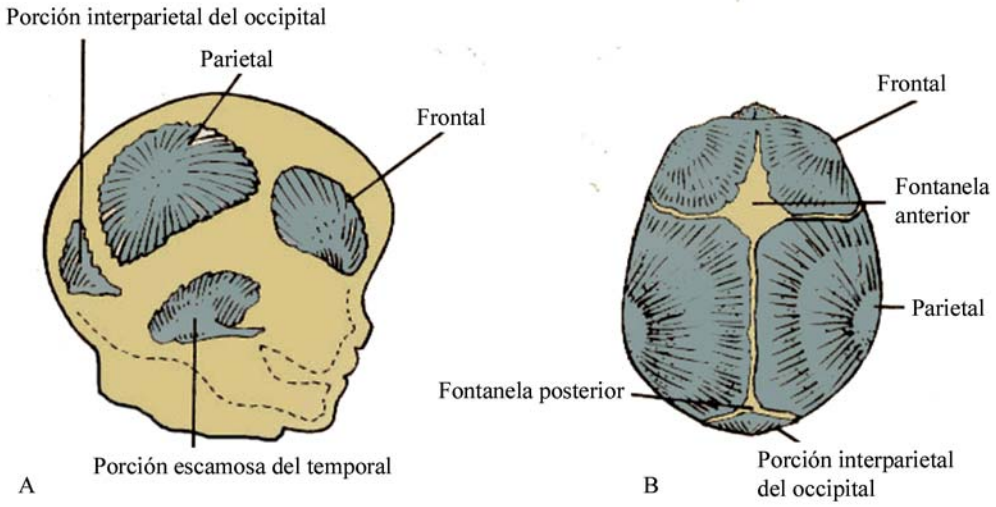

Fig. 7.7. Desarrollo de la bóveda del cráneo. A. Vista lateral. B. Vista superior en un estadio más avanzado.

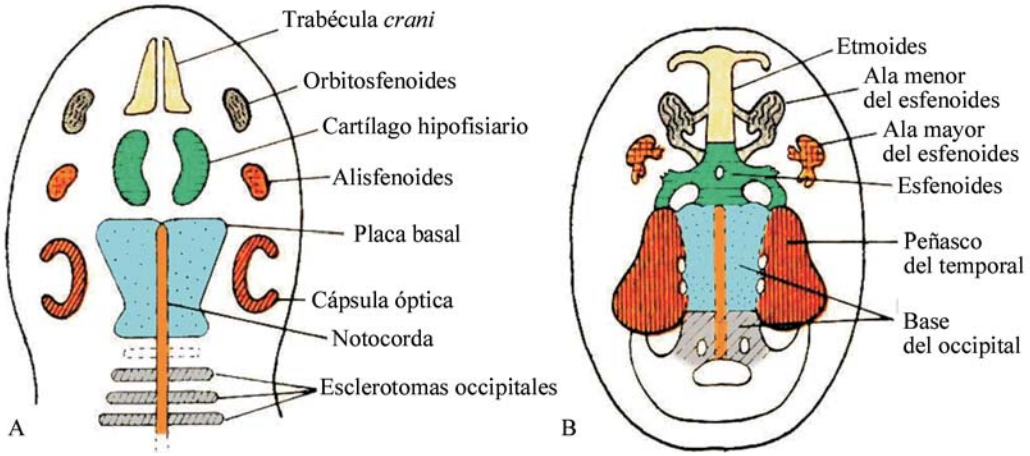

Fig. 7.8. Desarrollo de la base del cráneo.

Al igual que en el neurocráneo, algunos huesos presentan osificación membranosa y otros endocondral. El primero de los arcos branquiales o faríngeos se divide en dos porciones:

1. Dorsal: los procesos maxilares, que crecen por debajo de la región del ojo, franquean la boca primitiva o estomodeo, que en esta etapa es una depresión ectodérmica, después crecen hacia la línea media y se sitúan en posición cefálica con respecto a la boca primitiva (Fig. 7.9. A).
2. Ventral: el proceso mandibular.

El macizo facial incluye los huesos principales siguientes:

1. Maxilar.
2. Zigomático.
3. Palatino.
4. Vómer.
5. Parte de la lámina pterigoide.

Todos estos elementos se forman por osificación membranosa y se unen mediante sinartrosis. En cada proceso maxilar aparece dorsalmente una zona de condrificación, que luego se osifica y origina uno de los huesecillos del oído, el yunque.

La porción ventral del primer arco branquial o proceso mandibular, posee un núcleo central cartilaginoso (cartílago de Meckel), el que después desaparece. El mesénquima alrededor de dicho cartílago se condensa y osifica por osificación membranosa, para dar lugar a la mandíbula, que crece en dirección dorsal y que se aproxima al hueso temporal, con el cual se articula mediante una diartrosis (Fig. 7.9. B y C). El extremo dorsal del proceso mandibular da origen al martillo y, por delante de este, a los ligamentos, anterior del martillo y el esfenomandibular.

En el segundo arco branquial se desarrolla también una barra cartilaginosa denominada cartílago de Reichert, que participa en la formación de: el estribo, el proceso estiloides, el cuerno menor y la porción superior del cuerpo del hioides (todos por osificación cartilaginosa), así como el ligamento estilohioideo. La osificación de los tres huesecillos del oído comienza en el cuarto mes y son los primeros huesos que se osifican completamente.

En su parte ventral, el tercer arco branquial forma un cartílago del cual se desarrolla el resto del hueso hioides (cuerpo y cuernos mayores) (Fig. 7.9. B y C).

En un inicio el viscerocráneo es de menor tamaño que el neurocráneo, debido al poco desarrollo de los huesos y de los senos paranasales, principalmente los maxilares y las mandíbulas. Con el desarrollo de los senos aéreos paranasales y los dientes, la cara presenta características más cercanas a las definitivas.

Características generales del cráneo del recién nacido

Al nacer, los huesos planos del cráneo están separados unos de otros mediante uniones de tejido conectivo. Sin embargo, en los puntos donde convergen varios huesos, las uniones están más separadas, son amplias y reciben el nombre de fontanelas (Fig. 7.7. B). La más grande es la fontanela anterior, situada donde los dos huesos parietales por detrás y los dos frontales por delante. Esta disposición posibilita que los huesos del cráneo se acomoden y permitan los desplazamientos de los huesos de la bóveda craneana durante el nacimiento, estos huesos retornan a su posición normal después de este evento y el cráneo aparece grande y redondeado.

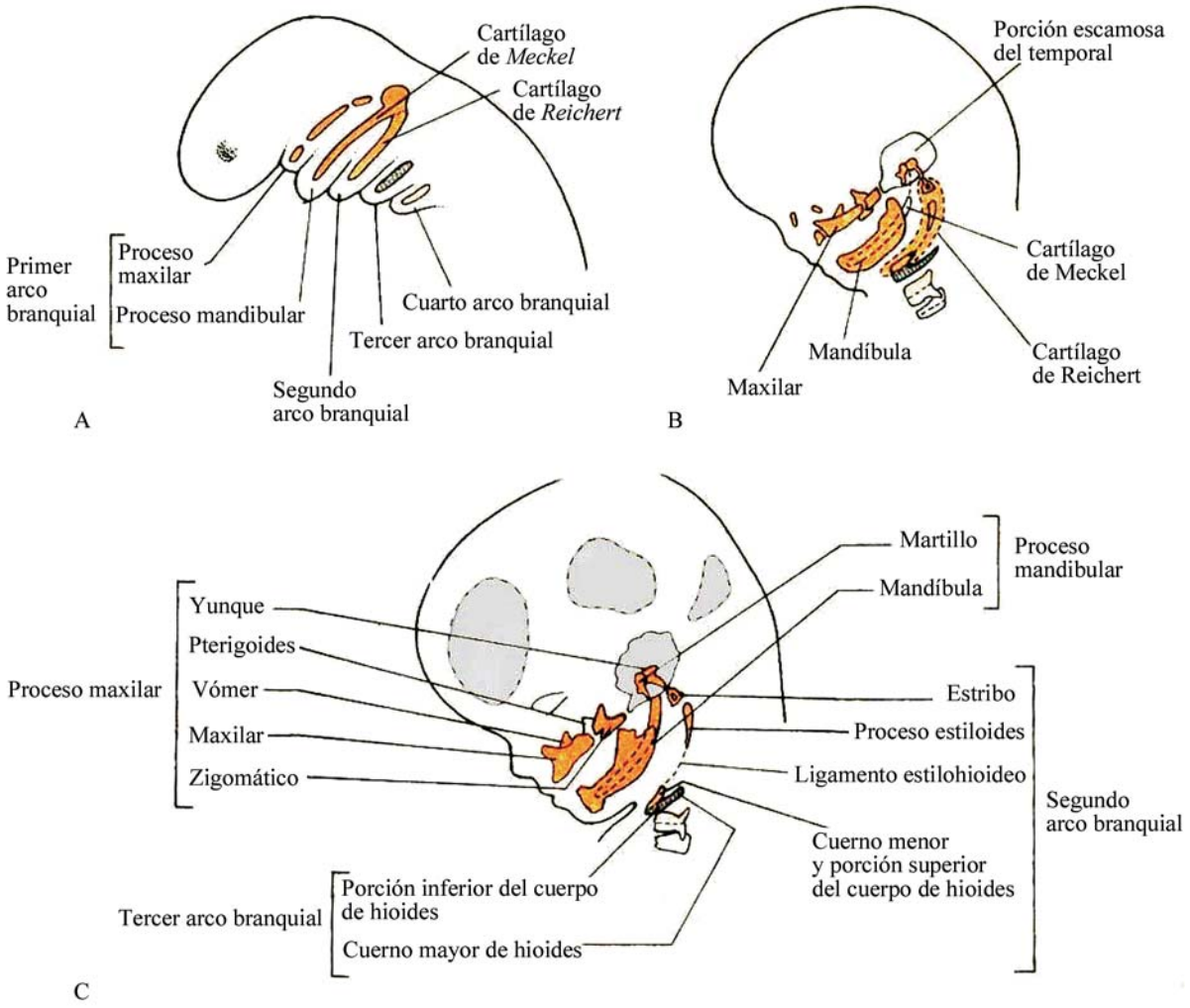

Fig. 7.9. Desarrollo del viscerocráneo.

Las suturas y fontanelas permanecen membranosas y sin fusionarse anatómicamente durante un tiempo considerable después del nacimiento, lo que permite el crecimiento de los huesos de la bóveda craneana, debido al desarrollo continuo del cerebro. A los siete años de edad, prácticamente se alcanza la capacidad craneal, sin embargo, algunas suturas permanecen abiertas hasta la etapa de adulto joven. La fontanela anterior tiene gran valor clínico pediátrico en los primeros años después del nacimiento, sobre todo en algunas afecciones y en la determinación de deshidratación en los niños pequeños, según esté hundida o abombada, determinado por palpación.

Esqueleto axial poscráneo

Se deriva principalmente de una de las porciones de la somita, el esclerotomo. La porción axial del esqueleto incluye la columna vertebral, las costillas y el esternón. La columna vertebral está formada por las vértebras, las cuales están unidas de manera axial unas con otras mediante discos intervertebrales de tejido fibrocartilaginoso. Dado que el proceso general de formación de todas las vértebras es esencialmente el mismo, basta explicar cómo se forman algunas de estas y su relación con las vértebras vecinas.

Columna vertebral

Su formación se produce durante la cuarta semana, cuando los esclerotomos se modifican, cambian sus posiciones y migran en tres direcciones:

1. Migración dorsal: hacia la línea media dorsal, alrededor de la médula espinal.
2. Migración ventral: hacia y alrededor de la notocorda.
3. Migración lateroventral: hacia la pared lateral del cuerpo, para formar las costillas.

Entre los esclerotomos se encuentran áreas menos densas de mesénquima que se relacionan con las arterias intersegmentarias. Cada esclerotomo está dividido en dos porciones: una cefálica, laxa y otra caudal condensada (Fig. 7.10. A), entre estas, una porción de esclerotomo, que no se modifica pero llena el espacio futuro entre dos cuerpos vertebrales cartilaginosos (anillo fibroso), contribuyen a la formación de los discos intervertebrales (Fig. 7.10. C).

Para la formación del cuerpo vertebral, la porción condensada de cada esclerotomo se une con la porción laxa del vecino, incorporando el mesénquima de dos esclerotomos diferentes (intersegmentario) en las nuevas estructuras (cuerpos vertebrales), que por formarse de dos esclerotomos o segmentos contiguos, tienen un origen intersegmentario (Fig. 7.10. B). El modelaje de las formas de los diferentes tipos de vértebras está regulado por genes HOX.

Aunque la notocorda desaparece por completo, quedan restos en la región central de los cuerpos vertebrales y en los núcleos pulposos de los discos intervertebrales.

El reordenamiento de los esclerotomos, para formar los cuerpos vertebrales definitivos con disposición intersegmentaria, es determinante para que los miotomas que mantenían una disposición segmentaria, al lado de cada esclerotomo, se extiendan ahora desde un cuerpo vertebral al otro. Este hecho es muy importante, por cuanto posibilita que los músculos esqueléticos (derivados de los miotomas) se extiendan de una vértebra a otra y permitan los movimientos de la columna vertebral. Los cambios en la disposición de los esclerotomos para formar los cuerpos vertebrales, influyen de forma similar en la disposición final de las arterias intersegmentarias y de los nervios raquídeos.

En las porciones menos condensadas (caudales) de los cuerpos vertebrales precartilaginosos aparecen, a cada lado y en sentido dorsal, una prolongación laminar que crece y rodea lateralmente la médula espinal en desarrollo, luego se fusionan en la línea media dorsal y crean los arcos neurales (migración dorsal), que forman una cavidad, en cuyo interior se localiza la médula espinal. También a cada lado de los cuerpos vertebrales precartilaginosos se originan unas prolongaciones que crecen en sentido lateral y dan lugar a los procesos transversos y a las costillas (Fig. 7.11).

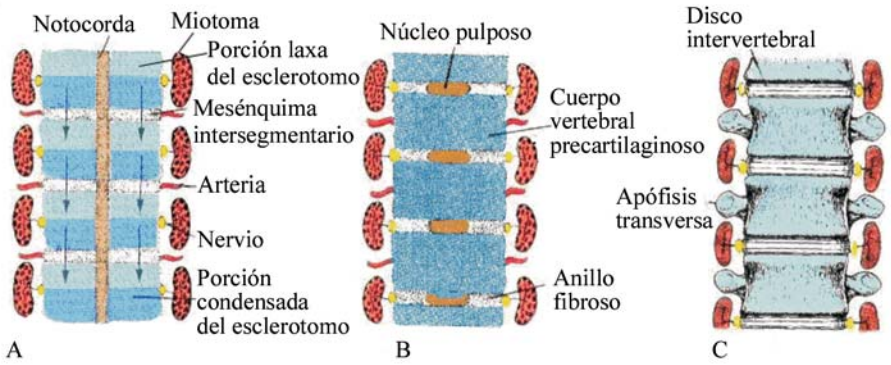

Fig. 7.10. Formación de los cuerpos vertebrales en diferentes estadios del desarrollo.

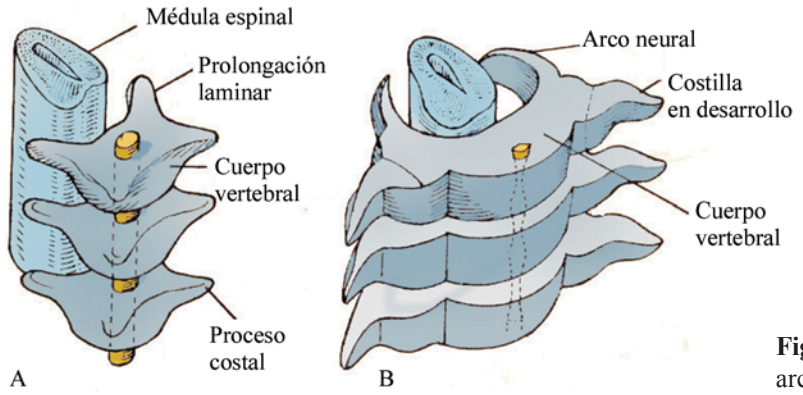

Fig. 7.11. Formación de los cuerpos vertebrales, arcos neurales, procesos transversales y costillas.

Costillas y esternón

Al nivel de los segmentos torácicos, además de las prolongaciones dorsales y laterales descritas, los cuerpos vertebrales en desarrollo presentan prolongaciones ventrolaterales a cada lado, conocidas como procesos costales (Fig. 7.11. B), a partir de las cuales se forman las costillas. Estos crecen progresivamente por las paredes laterales del cuerpo, en el espesor de la hoja somática del mesodermo, rodean el cuerpo embrionario y se aproximan a la línea media ventral (Fig. 7.12).

En relación con la extremidad ventral de los procesos costales aparecen dos barras longitudinales de precartílago (Fig. 7.12. A), una a cada lado de la línea media ventral. Para algunos autores, estas barras resultan de la fusión ventral de los extremos de los procesos costales; otros opinan que se forman de manera independiente, a partir del mesénquima local. Estas dos estructuras se fusionan en dirección cefalocaudal (Fig. 7.12. B.) y dan origen, de manera sucesiva, al manubrio, el cuerpo y el apéndice xifoides del esternón.

Las vértebras, las costillas y el esternón se originan por osificación endocondral. Los extremos ventrales de las costillas persisten en estado cartilaginoso durante toda la vida.

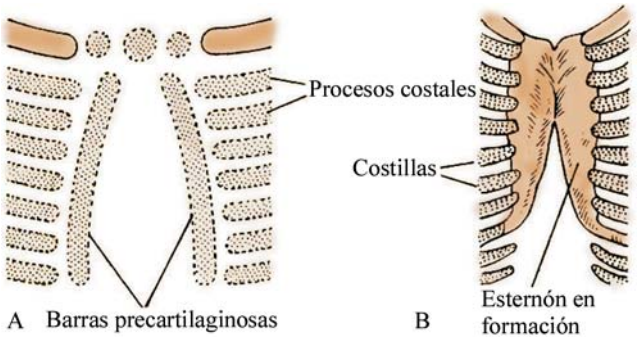

Fig. 7.12. Formación de las costillas y el esternón.

Esqueleto apendicular

Está representado por los elementos esqueléticos de las extremidades, así como huesos escapulares e ilíacos, los cuales contribuyen a formar las cinturas escapular y pélvica, respectivamente.

Al final de la cuarta semana del desarrollo, los primeros esbozos de las extremidades se hacen visibles como yemas o brotes mesenquimatosos en la pared ventrolateral del cuerpo (Fig. 7.13.). Las superiores se sitúan dorsalmente con respecto al abultamiento cardiaco, entre el cuarto somita cervical y el primero torácico; las inferiores, aparecen algo más tarde, se disponen más cerca de la línea media, al nivel de las somitas lumbares y los sacros superiores (Fig. 7.14). Primero los esbozos de las extremidades consisten en un eje de mesénquima derivado de la hoja somática del mesodermo lateral que forma después los huesos y el tejido conectivo de las extremidades, cubierta por una capa de ectodermo de células cuboidales.

En el borde distal de la extremidad en desarrollo, el ectodermo se engrosa y forma la cresta ectodérmica apical, la cual ejerce una acción inductiva en el mesénquima subyacente y hace que este permanezca como una población de células indiferenciadas, con gran actividad proliferativa, conocida como zona de progreso. Según la extremidad crece, las células más alejadas de la influencia de la cresta ectodérmica apical comienzan a diferenciarse en cartílago y músculo. Las extremidades en su aspecto interno se desarrollan en forma proximodistal.

A las seis semanas, los extremos de las yemas de las extremidades se tornan aplanados (forma de "remos") para formar las placas de la mano y de los pies, separadas del resto de la extremidad por una constricción circular (Fig. 7.14. B). Luego aparece una segunda constricción que divide la porción proximal en dos segmentos, reconociéndose entonces las partes principales de las futuras extremidades (Fig. 7.14. C).

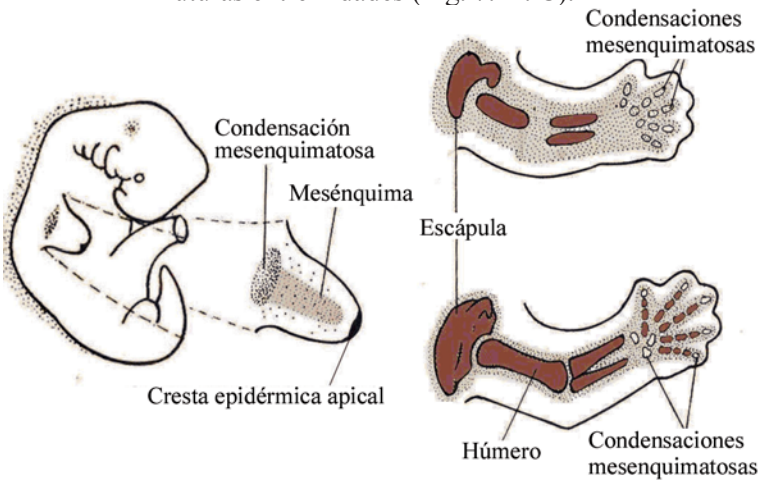

Fig. 7.13. Formación de la extremidad superior.

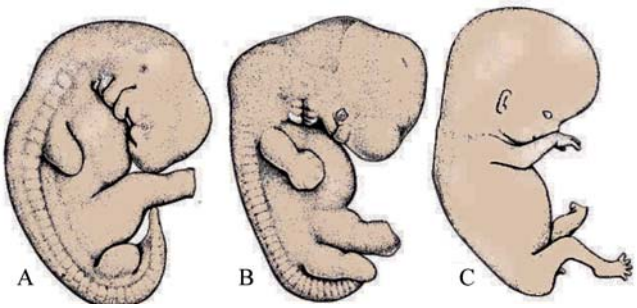

Fig. 7.14. Desarrollo de las extremidades en un embrión humano. A. Inicios del periodo embrionario. B. Mediados del periodo embrionario. C. Finales del periodo embrionario.

Los dedos de las manos y de los pies se forman, cuando la cresta ectodérmica apical se divide en cinco partes o segmentos. La formación definitiva de los dedos se produce por: el crecimiento continuado de los cinco segmentos de la cresta epidérmica, la condensación del mesénquima para formar los rayos digitales cartilaginosos y por la muerte del tejido interpuesto entre esos rayos; membrana interdigital, donde desempeña una función importante la apoptosis o muerte celular programada.

El desarrollo de la extremidad, en su aspecto externo, ocurre en sentido proximal; es decir: primero se forma el esbozo de la mano y el pie, luego aparecen los pliegues de la muñeca y el tobillo, más tarde del codo y la rodilla, en las extremidades superiores e inferiores, respectivamente. Sin embargo, el desarrollo en el interior del esbozo del miembro difiere completamente, ya que empiezan a formarse primero los huesos proximales y este proceso progresa en dirección distal. Las extremidades superiores e inferiores se desarrollan de forma semejante pero asincrónicas, ya que las extremidades superiores aparecen primero y luego las inferiores.

Durante el desarrollo de las extremidades (siete semanas) estas rotan en direcciones opuestas. Las superiores a 90º lateralmente, así que los músculos extensores descansan en la superficie lateral y posterior y el pulgar en la superficie lateral, mientras que las inferiores rotan pero medialmente, de modo que los músculos extensores se colocan en la superficie anterior y el dedo gordo medial.

En el momento en que la forma externa de las extremidades se está estableciendo, internamente el mesénquima comienza a condensarse; y en la sexta semana del desarrollo, los primeros modelos cartilaginosos hialinos, precursores de los huesos de las extremidades, ya pueden ser identificados.

La osificación (endocondral) de los huesos de las extremidades comienza al final del segundo mes, por lo que se pueden observar centros de osificación primaria en todos los huesos largos de las extremidades, hacia finales del tercer mes del desarrollo.

Al nacimiento, la diáfisis del hueso está frecuentemente osificada de forma completa, mientras las epífisis se mantienen cartilaginosas, pero poco tiempo después se osifican. Sin embargo, permanece una placa de cartílago, la epifisiaria, que desempeña una importante función en el crecimiento en longitud de los huesos. La osificación endocondral se produce a ambos lados de la placa. Cuando el hueso ha adquirido su completa longitud, las placas epifisiarias desaparecen y las epífisis se unen con la diáfisis ósea.

La placa epifisiaria es característica de los huesos largos, en cada epífisis se encuentra una; en los huesos más pequeños, como las falanges, solo se encuentra en una de las extremidades del hueso.

En los huesos irregulares, tales como las vértebras, aparecen uno o más centros de osificación primarios y, a veces, están presentes varios centros secundarios.

A partir del mesénquima se forman también los ligamentos y las cápsulas de las articulaciones. Casi todas las articulaciones de los miembros son del tipo diartrosis, en cuyas superficies articulares persiste una capa de tejido cartilaginoso.

A continuación se describe la incidencia geneticomolecular de la diferenciación de las extremidades.

El mecanismo de formación y posición final de las extremidades, a lo largo del eje del cuerpo del embrión en las regiones laterales, se regula por los genes HOX, que se expresan a lo largo de este eje. Estos genes *homeobox* están expresados de forma superpuesta, desde la cabeza, hasta la cola, con algunos que se encuentran más craneales que otros. Por ejemplo, el límite craneal de expresión de HOX B8 se encuentra en el borde craneal de la extremidad superior, una deficiente expresión de este gen altera la posición de estas extremidades.

Después que se determina el posicionamiento a lo largo del eje craneocaudal, el crecimiento debe ser regulado a lo largo de los ejes proximodistal, anteroposterior y dorsoventral. La salida de la extremidad, que es lo primero que ocurre, se inicia por FGF-8. Después de iniciada la formación del brote o yema de la extremidad, la cresta ectodérmica apical es inducida por el gen radical fringe, un homólogo de "Drosophila fringe", que se expresa en la mitad dorsal del ectodermo de la extremidad, inmediatamente antes de la aparición de la cresta apical.

Después de establecida la cresta apical, en esta se expresa FGF-4 y FGF-8, que mantienen la zona de progreso en la población de células del mesénquima adyacente, al tiempo que la cresta prolifera rápidamente. El crecimiento distal de la extremidad tiene lugar por estas células que proliferan rápido bajo la influencia de los FGF. Mientras el crecimiento de la extremidad ocurre, las células mesenquimatosas, a medida que se alejan de la cresta apical y por tanto de su influencia, disminuyen sus índices de división y diferenciación.

El eje anteroposterior de la extremidad se regula por la zona de actividad de polarización, un grupo de células en el borde posterior de la extremidad cerca del lateral. Estas células producen ácido retinoico (vitamina A), el que inicia la expresión de *Sonic hedgehog* (Shh), un factor secretado que regula la posición del eje anteroposterior. Así, por ejemplo, los dedos aparecen en el orden apropiado, con el pulgar en el lado radial por su influencia.

Aunque los genes de esquematización para los ejes de las extremidades han sido determinados, son los genes HOX los que regulan los tipos y formas de los huesos de las extremidades. Así, la expresión de los genes HOX, que resulta de la expresión combinatoria de Shh, los FGF y Wnt-7a, se presentan en fases y en los tres lugares de la extremidad que corresponden a la formación de las partes proximal (estilopodo), media (zeugopodo), distal (autopodo). Genes de los grupos HOX A y HOX D son los determinantes primarios en la extremidad, y las variaciones en sus esquemas combinatorios de expresión pueden explicar las diferencias en las estructuras de las extremidades superiores e inferiores. Justo como en el eje craneocaudal del embrión, los genes HOX están anidados en los esquemas superpuestos de expresión que, de algún modo, regulan la esquematización.

Otros factores deben también desempeñar una función en el desarrollo de las extremidades, como las proteínas isoformes denominadas forminas, las que están presentes normalmente en el mesénquima y la cresta apical. Sin estas proteínas, la cresta apical está desorganizada y no hay expresión de FGF-4, lo cual causa que el Shh tenga una baja regulación. De esta forma el esquema anteroposterior y la salida del brote o yema de la extremidad están interrumpidos.

Anomalías congénitas del sistema esquelético

Se caracterizan en muchos casos por su influencia en la forma externa del individuo y, en algunos casos, causan una deformidad marcada que puede llegar a provocar incapacidades o limitaciones motoras permanentes. Otros casos de malformaciones son incompatibles con la vida extrauterina, causando la muerte poco tiempo después del nacimiento.

Cabeza

En las anomalías congénitas de la cabeza se encuentran el acráneo y la craneosinostosis y enanismo.

Acráneo

Cuando los huesos del cráneo no se desarrollan completamente (craneosquisis) el tejido cerebral expuesto degenera, lo que resulta en anencefalia. La craneosquisis se debe a deficiencias en el cierre del neuroporo anterior (Fig. 7.15).

Fig. 7.15. Anencefalia acompañada de acráneo.

Los niños con grandes defectos craneales o cerebrales, no sobreviven, pero, si los defectos óseos son pequeños y permiten la salida de las meninges (meningocele) o de tejido encefálico en forma de hernia (meningoencefalocele), pueden ser tratados con cierta efectividad, con pronóstico reservado, en dependencia del nivel de alteración de las estructuras nerviosas (Ver Capítulo 15).

Craneosinostosis

Son algunas anormalidades craneales que se producen por el cierre prematuro de algunas de las suturas. La forma del cráneo depende de la sutura que se cierra y de su posición. Así, la escafocefalia (forma de "barco") se debe al cierre temprano de la sutura sagital,

produciendo una expansión frontal y occipital, y el cráneo se alarga y estrecha. Si el cierre es de la sutura coronal se desarrolla un cráneo pequeño que crece en altura, conocido como acrocefalia o cráneo en "torre". Si las suturas coronales y lambdoideas se cierran prematuramente en un solo lado, se produce una craniosinostosis asimétrica, se denomina entonces plagiocefalia. Las sinostosis se combinan, en ocasiones, con otras anomalías como la sindactilia, y se conoce como acrocefalosindactilia o síndrome de Apert.

Uno de los avances excitantes en la biología molecular y la genética ha sido, el descubrimiento del papel de los factores de crecimiento fibroblástico FCFs y los receptores del factor de crecimiento fibroblasto (RFCFs) en las displasias del esqueleto. Existen nueve miembros de la familia de los FCF y cuatro de los RFCFs, juntos regulan los eventos celulares que incluyen: proliferación, diferenciación y migración. La señalización es mediada por los receptores, que son receptores transmembrana kinasatirosina, cada una de las cuales tiene tres dominios de inmunoglobulina extracelular, un segmento de transmembrana y un dominio kinasatirosina citoplásmica.

El RFCF-1 y el RFCF-2 están coexpresados en las regiones preóseas y precartílago, incluyendo las estructuras craneofaciales; el RFCF-3 se expresa en las placas de crecimiento cartilaginoso de los huesos largos. Las mutaciones en estos receptores, los cuales a menudo solo comprende una sustitución única de aminoácido, han estado relacionadas con tipos específicos de craniosinostosis (RFCF-1 y RFCF-2) y varias formas de enanismo (RFCF-3).

Enanismos

Estos consisten en la acondroplasia, displasia tanatofórica y la hipocondroplasia.

Acondroplasia. Es la forma más común de enanismo. Afecta primariamente a los huesos largos al nivel del cartílago de crecimiento epifisario. Otros defectos del esqueleto incluyen cráneo grande con cara media pequeña, dedos cortos, y una curvatura espinal acentuada.

La acondroplasia se hereda como dominante autosómica, y en 80 % de los casos aparecen de forma esporádica.

Displasia tanatofórica. Consiste en la forma letal neonatal más frecuente de enanismo. Existen dos tipos; ambos son dominantes autosómicos. Presentan alteraciones del fémur (forma I corto) y cráneo en "hoja de trébol". En la forma II (fémur largo), la forma de "trébol" del cráneo es más acentuada causada por sinostosis.

Hipocondroplasia. Es otra forma dominante autosómica de enanismo, aparece como un modo moderado de acondroplasia.

Todas estas formas de displasias del esqueleto tienen en común, que son debidas a mutaciones en el RFCF, que provoca formación anormal del hueso endocondral, por lo que, los huesos largos y la base del cráneo están afectados en su crecimiento. Además de las mutaciones en los RFCF, se puede observar alteraciones en los genes *homeobox* Msx2, que son causas de craniosinostosis dominante autosómica tipo Boston.

También son posibles de observar, las anomalías que se describen a continuación.

Acromegalia

Se debe a una hiperfunción congénita de la glándula pituitaria, con producción excesiva de la hormona de crecimiento. Se caracteriza por agrandamiento desproporcionado de la cara, manos y pies. Algunas veces causa crecimiento general excesivo y gigantismo.

Microcefalia

Es una anormalidad en la que el crecimiento del cerebro es insuficiente y el cráneo entonces no crece suficiente. Los niños con microcefalia presentan con frecuencia dificultades para el aprendizaje y desarrollo intelectual.

Asimilación del atlas

También denominada como occipitalización. En esta, el anillo del atlas puede fallar en separarse de la base del cráneo, así que se nota una fusión atlantooccipital, con mayor frecuencia, entre el arco anterior del atlas y el margen anterior del *foramen magnus*. Puede ocurrir también, que una parte del hueso occipital se desarrolle separadamente como una vértebra occipital.

Se plantea que un gen HOX, que se expresa normalmente en la vértebra cervical, se puede expresar de manera ectópica en el hueso occipital, confiriéndole características vertebrales.

Vértebras

Las anomalías vertebrales son muy variadas, pero la mayoría de estas se deben a trastornos somíticos o

de los modelos mesenquimatoso, cartilaginoso y óseos que se observan durante el desarrollo.

La condición de hallazgo más frecuente es la espina bífida y sus variedades (Ver Capítulo 15). Las variaciones más frecuentes son en número, forma y posición de las vértebras. Generalmente la columna vertebral está formada por 24 vértebras presacras (cervicales, torácicas y lumbares), algunas tienen 23 o 25. El número de las vértebras cervicales es realmente estable, pero el número de elementos torácicos y lumbares (por lo general 17) se deben considerar juntas. La última vértebra lumbar puede estar incorporada al sacro (sacralización). Por el contrario, la primera vértebra sacra puede aparecer liberada (lumbarización).

Remanentes de la notocorda

Se pueden encontrar debajo de la duramadre o dentro de los cuerpos vertebrales y anillos intervertebrales. Un cordoma es una neoplasia que surge de restos de la notocorda y se observa principalmente en las regiones sacrococcígea y esfenooccipital.

Escoliosis

Es la desviación lateral y rotación de la columna vertebral, por afectación de los cuerpos vertebrales. La escoliosis congénita se puede deber a: hemivértebra, vértebra en cuña o por vértebras en barras (Fig. 7.16).

El tipo más común es la escoliosis idiopática, en la cual la columna y su musculatura parecen normales. La herencia es una de las causas más importantes. La escoliosis idiopática se presenta, entre el nacimiento y el periodo inmediato a la pubertad. Las formas infantiles tienden a ser del lado izquierdo (convexa a la izquierda y cóncava a la derecha).

Hemivértebra

Aparecen como cuñas situadas, con frecuencia, lateralmente entre las otras vértebras (Fig. 7.16. A y B). Se desarrolla una curvatura lateral de la columna (escoliosis). Un mecanismo posible de producción es la ausencia de un centro de condrificación bilateral. Se ha invocado también la desviación de la notocorda. Es poco frecuente que, una vértebra en cuña se pueda encontrar dorsalmente, lo que resulta en una deformidad dorsal (cifosis).

Barra vertebral

Es un término que se utiliza para designar una insuficiencia de segmentación, localizada en una parte de la columna (Fig. 7.16. C y D). El sitio más frecuente es el posterolateral de un lado, lo que resulta en una ausencia de crecimiento en ese lado y virtualmente normal del otro. El resultado es una combinación progresiva de lordosis y escoliosis. Sin embargo, una insuficiencia de la segmentación anterior, causa una cifosis progresiva.

Vértebra en bloque

Es una falta congénita de separación entre dos o más vértebras, frecuentemente de los cuerpos vertebrales lumbares. La condición puede surgir por condrificación completa de la zona mesenquimatosa que formaría el disco intervertebral.

Vértebra hendida coronalmente

Son muy frecuentes después de los cuatro años de edad. Son vistas como variaciones normales de la osificación endocondral (Fig. 7.16. F y G).

Vértebra hendida sagitalmente

Están por lo general confinadas a los cuerpos vertebrales y se encuentran principalmente en la región lumbar. Se plantea que la degeneración prematura de la notocorda puede causar retardo en la condensación media de las células esclerotómicas, y promover la ocurrencia de centros de osificación bilaterales. Otra posibilidad es la fusión insuficiente de los centros de condrificación bilaterales (Fig. 7.16. G y H).

Brevicolis congénita

La brevicolis congénita (secuencia de Klippel-Feil) se debe a la falta de segmentación de dos o más vértebras cervicales (vértebras fusionadas). Está asociada con cuello corto, implantación baja del cabello y movimientos limitados de la cabeza y el cuello. Las restantes vértebras pueden también estar fusionadas o normales. Se presenta en 1/42 000 nacimientos y 65 % son mujeres. Los factores genéticos, así como del medioambiente desempeñan una función en su causa.

Extremidades

La prevalencia de anomalías congénitas de las extremidades es de 0,6/10 000, afectando en mayor grado a las extremidades superiores 3/1. Se asocian con frecuencia a otros defectos craneofaciales y de los sistemas cardiaco y genitourinario. Las afecciones congénitas consisten en: amelia, polidactilia, dislocación congénita de la cadera y artrogriposis múltiple congénita.

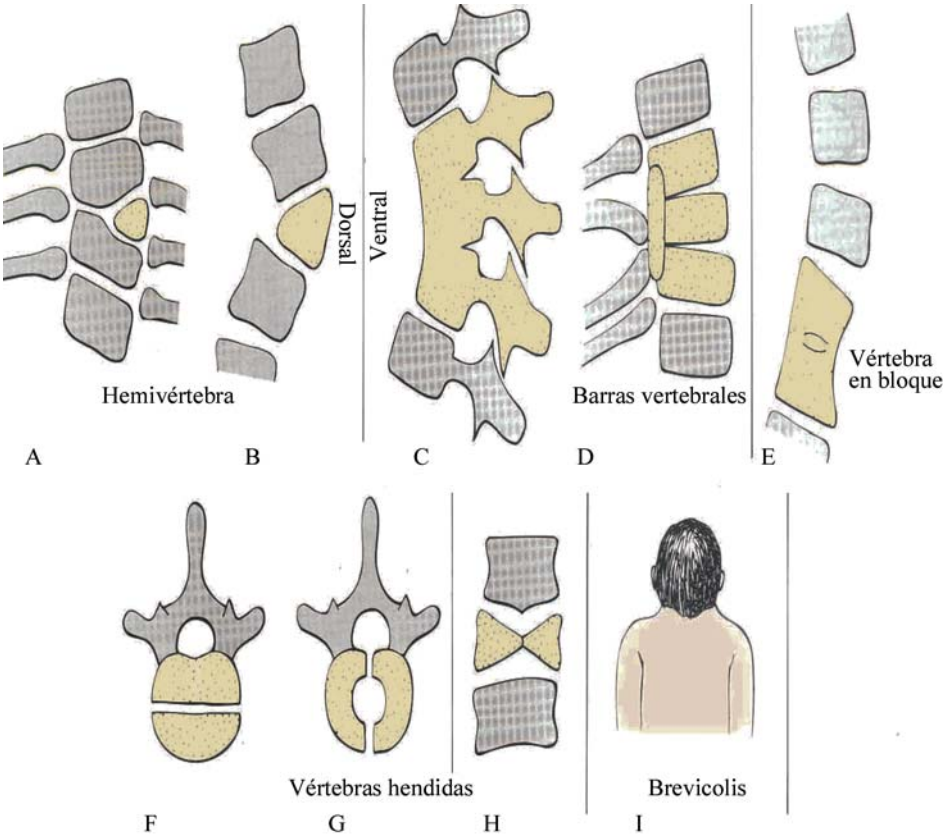

Fig. 7.16. Anomalías de las vértebras.

Amelia

Del griego: melos, extremidad. Es la ausencia completa de una o más extremidades; meromelia: ausencia parcial; focomelia: los huesos largos están ausentes y las manos y los pies son rudimentarios y están unidos al tronco por huesos pequeños e irregulares, y la micromelia: todos los segmentos de las extremidades están presentes, pero anormalmente cortos.

Aunque estas anormalidades son raras y de causa hereditaria, existen casos bien documentados producidos por teratógenos. Por ejemplo, muchos niños nacidos con estos defectos nacieron entre 1957 y 1962, las madres se habían medicado durante el embarazo con talidomida, una droga utilizada como sedante y antiemético, que producía un síndrome con estos tipos de defectos de los huesos largos, atresia intestinal y anomalías cardiacas. Se considera el periodo más crítico la cuarta y quinta semanas del desarrollo.

Polidactilia

Es la presencia de dedos adicionales, por ejemplo, seis dedos en las manos o en los pies. Al parecer se debe a zonas extras de muerte celular interdigital. El ácido retinoico puede producir estos dedos supernumerarios. La polidactilia puede pertenecer a una condición más general, como sucede cuando se combina con obesidad y deficiencia mental en el síndrome Bardet-Bield; o asociada con estatura pequeña, extremidades cortas, defectos de los dientes y uñas y defecto del tabique interauricular en el síndrome Ellis-van Creveld.

Dislocación congénita de la cadera

Se presenta por lo general como una displasia predisponente al nacimiento. La predisposición ocurre en 1/1 000 nacimientos y es más frecuente en las niñas. Se caracteriza por un techo acetabular plano. La causa parece ser por laxitud genética u hormonal de la articulación, aunque algunos autores plantean que se debe a factores mecánicos.

Artrogriposis múltiple congénita

Es un término utilizado para la anquilosis múltiple de las articulaciones de las extremidades. Cubre una variedad de tipos de rigidez articulares congénitas, las cuales tienen origen diverso y poco conocido. En contraste, la laxitud de la articulación puede estar combinada con estatura alta, extremidades largas y delgadas (aracnodactilia) y anormalidades de la aorta en un trastorno dominante autosómico del tejido conectivo (síndrome de Marfán).

Capítulo 8

Sistema muscular

Cuando se hace referencia al sistema muscular, generalmente se considera como tal al conjunto de órganos (músculos) que rodean al sistema esquelético, cuya función de contracción repercute sobre este último, el cual produce los movimientos del cuerpo; razón por la cual, es la parte activa del sistema esquelético.

Con la excepción de algún tejido muscular liso, el músculo se desarrolla de la capa germinativa mesodérmica, se divide en:

1. Músculo estriado o esquelético.
2. Músculo cardiaco.
3. Músculo liso.

El músculo esquelético se deriva del mesodermo paraaxial o somítico, desde la región occipital, a la sacra, y de los somitómeros en la cabeza. El músculo liso se diferencia del mesodermo esplácnico, que rodea al intestino y sus derivados, y del ectodermo (músculo pupilar, de la glándula mamaria y de las glándulas sudoríparas). El músculo cardiaco se deriva del mesodermo esplácnico que rodea al tubo cardiaco primitivo endotelial.

Musculatura esquelética

Las somitas y los somitómeros forman la musculatura del esqueleto axial, la pared corporal, las extremidades y la cabeza. Desde la región occipital y en dirección caudal, las somitas se forman y se diferencian en el esclerotomo, dermatomo y dos zonas que forman músculos para diferentes regiones (Fig. 8.1). Una de estas se encuentra en la porción dorsolateral de la somita y expresa el gen específico muscular MyoD, y migra para proveer las células progenitoras para las extremidades y la musculatura de la pared corporal (hipomérica).

La otra zona descansa dorsomedialmente, migra ventral hacia las células que forman el dermatomo y originan el miotomo. Esta región expresa el gen específico muscular myf 5, que dan lugar a la musculatura epimérica.

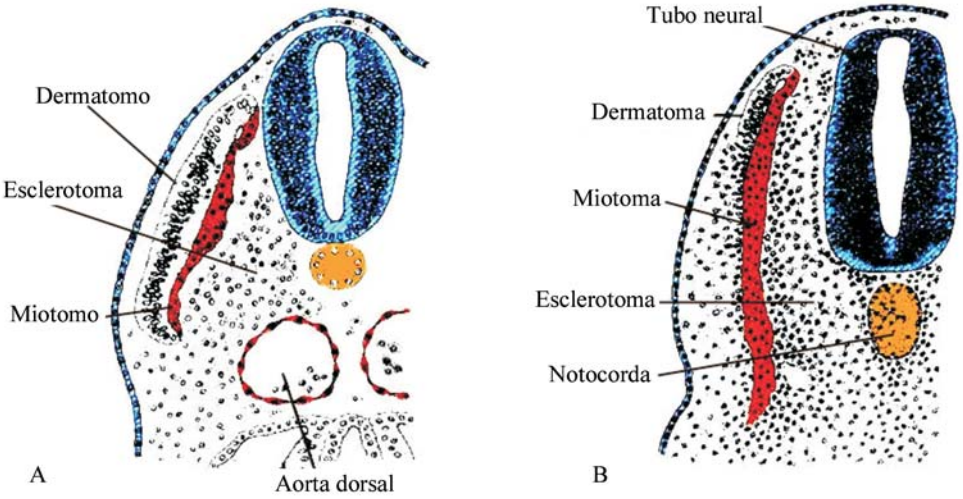

Fig. 8.1. Estadios de la diferenciación de una somita.

A pesar de la diferencia en las fuentes (dermatomiotomo, miotomo y mesénquima), la diferenciación hística es similar. Las células mononucleadas denominadas premioblastos se asemejan al principio a los fibroblastos, pero un gen en el cromosoma 11 convierte a los fibroblastos en mioblastos.

Después de la migración a sus sitios, las células mononucleadas se acumulan, muestran marcada actividad mitótica y son denominadas mioblastos (Fig. 8.2. A). Estos últimos se derivan de las células madres mesodérmicas pluripotenciales, son células fusiformes, cada una con un solo núcleo grande y nucléolo prominente, y sintetizan miofilamentos, por lo que el tiempo de contractilidad ya está establecido.

La fusión de los mioblastos posmitóticos lleva a la formación de los miosimplastos, celdas multinucleadas y agrupadas, que luego dan origen a los miotubos, en los cuales los miofilamentos se disponen periféricamente, y los núcleos en hilera en la región central (Fig. 8.2. B). La fusión de los mioblastos lleva al establecimiento de un sincitio, en el cual algunas estriaciones se pueden observar con microscopia electrónica.

Hacia las 16 semanas, la mayoría de las células musculares son miotubos acompañados de mioblastos. A las 18 semanas, las fibras musculares están presentes, y los músculos son similares a los del adulto (Fig. 8.2. C, D y E), donde los miofilamentos se disponen en el centro y los núcleos en la periferia de la fibra muscular joven.

El ensamblaje de los filamentos comprende un grupo complejo de proteínas. La aparición de las estriaciones requiere de una disposición precisa de los filamentos proteicos contráctiles, los que contienen actina en los filamentos delgados y miosina en los filamentos gruesos, así como proteínas asociadas.

En resumen, cinco tipos sucesivos de células se encuentran en el desarrollo del músculo: premioblastos, mioblastos, miosimplastos, miotubos y miofibras o fibra muscular joven.

En el recién nacido, las fibras musculares poseen ya todas las características del adulto, pero son mucho más finas y con núcleos más redondeados. Las estriaciones transversales son también menos marcadas que en el adulto.

El tejido conectivo, derivado del mesénquima, se asocia íntimamente con las fibras musculares individuales (endomisio), con haces de estas fibras (perimisio) y con el músculo como un todo (epimisio). Cada una de estas subdivisiones de tejido conectivo está dotada de una rica red vascular que nutre al músculo.

El desarrollo de la fibra muscular no se completa con la migración periférica de los núcleos de los miotubos. Estos núcleos continúan dividiéndose por poco tiempo, perdiendo su capacidad proliferativa. Sin embargo, la fibra muscular debe continuar creciendo en proporción al crecimiento del feto y, luego, durante la vida posnatal.

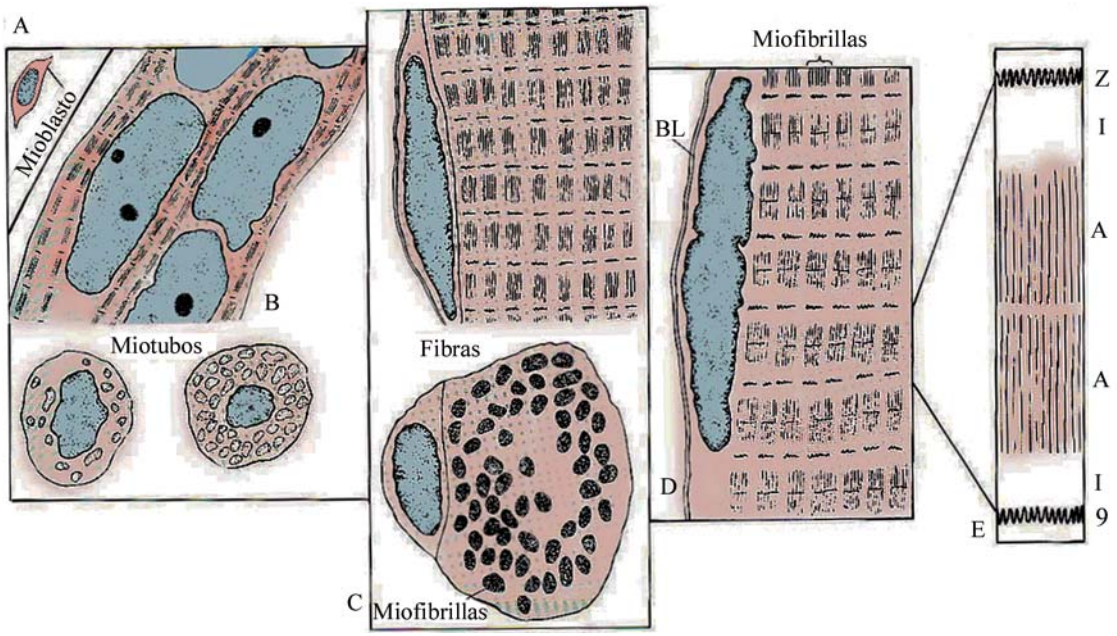

Fig. 8.2. Desarrollo del músculo esquelético.

El crecimiento de la fibra muscular se realiza mediante una población de células miogénicas poco diferenciadas denominadas células satélites, las que se sitúan, entre la fibra muscular y la membrana basal, y se pueden confundir con los núcleos de las fibras musculares cuando se observa al microscopio óptico. Estas células intervienen además en el proceso de regeneración muscular, en caso de daño muscular por traumas u otros tipos de afectación.

Morfogénesis del sistema muscular

Los sistemas esquelético y muscular están vinculados estrechamente, hay que recordar además, que los modelos de formación de los músculos están controlados por el tejido conectivo donde migran los mioblastos, por esto, para el estudio embriológico del sistema muscular, se divide también en tres grupos de músculos:

1. De la región de la cabeza, donde el tejido conectivo procede de las células de la cresta neural.
2. De las regiones occipital y cervical, que se diferencian del mesodermo somítico.
3. Del tronco y las extremidades que se originan del mesodermo somático.

Músculos de la cabeza

La musculatura esquelética de la región cefálica es bastante compleja, razón por la cual sería muy extenso describir el origen de cada uno de sus músculos. Los grupos musculares más importantes son los de la masticación, expresión facial, deglución, lengua y extrínsecos del ojo (motores oculares).

Los grupos musculares de la masticación, la expresión facial y la deglución se desarrollan a partir del mesénquima de los arcos branquiales (Fig. 8.3). Las células musculares migran en varias direcciones, desde su lugar de origen, el cual se puede descubrir porque los músculos siguen recibiendo inervación de las ramas del nervio del arco correspondiente que les dio origen. Así se sabe que, los músculos de la masticación, que reciben inervación de la rama mandibular del trigémino (V par), se originan del mesénquima del primer arco. El mesénquima del segundo arco, al que corresponde el nervio facial (VII par), origina la musculatura de la expresión facial, la cual se distribuye extensamente en la región de la cara. La mayor parte de los músculos de la deglución, junto con varios de la región hioidea y de la laringe, se originan del mesénquima del tercero, el cuarto y el sexto arcos. A estos arcos corresponden los nervios glosofaríngeos (IX par) y vago (X par).

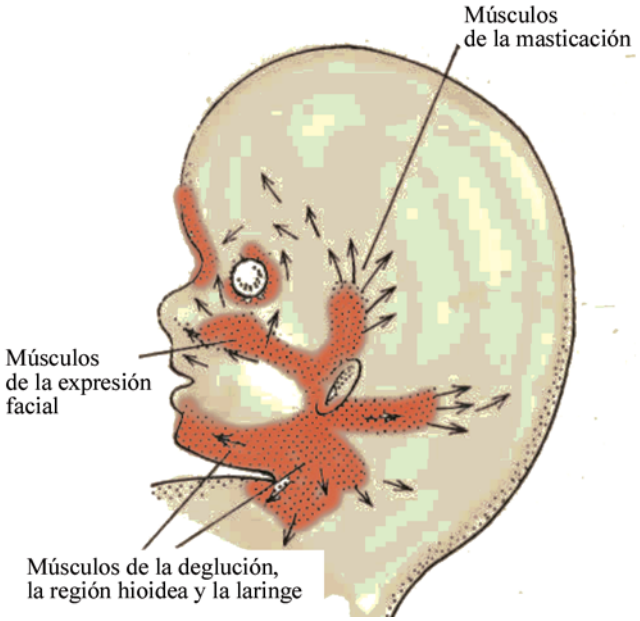

Fig. 8.3. Músculos derivados de los arcos branquiales.

La musculatura de la lengua, con importante participación en la masticación y la deglución, su origen procede de los miotomos de las tres somitas occipitales (Fig. 8.4) que emigran hasta el piso de la faringe. Este origen tan distante se ha podido establecer porque la musculatura lingual recibe inervación del XII par (nervio hipogloso), que es el correspondiente a los segmentos occipitales.

Se considera que el origen de los músculos extrínsecos del ojo se desarrolla a partir de tres miotomos, que se forman secundariamente en el mesénquima, el cual rodea la lámina precordal, conocidos como miotomos preóticos (Fig. 8.4).

Músculos del tronco

Se considera que todos los músculos del tronco relacionados con el esqueleto axial poscráneo, se derivan de los miotomos, que son las porciones en las que se diferencian tempranamente las somitas.

Poco después de formarse, el miotomo crece y se extiende ventralmente por la pared corporal, en el espesor de la hoja somática del mesodermo. En la quinta semana, las células musculares se agrupan en dos partes: una porción dorsal pequeña, el epímero, formado por las células dorsomediales que se reorganizaron como miotomos; y una parte ventral más grande, el hipómero, formado por migración de células dorsolaterales de las somitas.

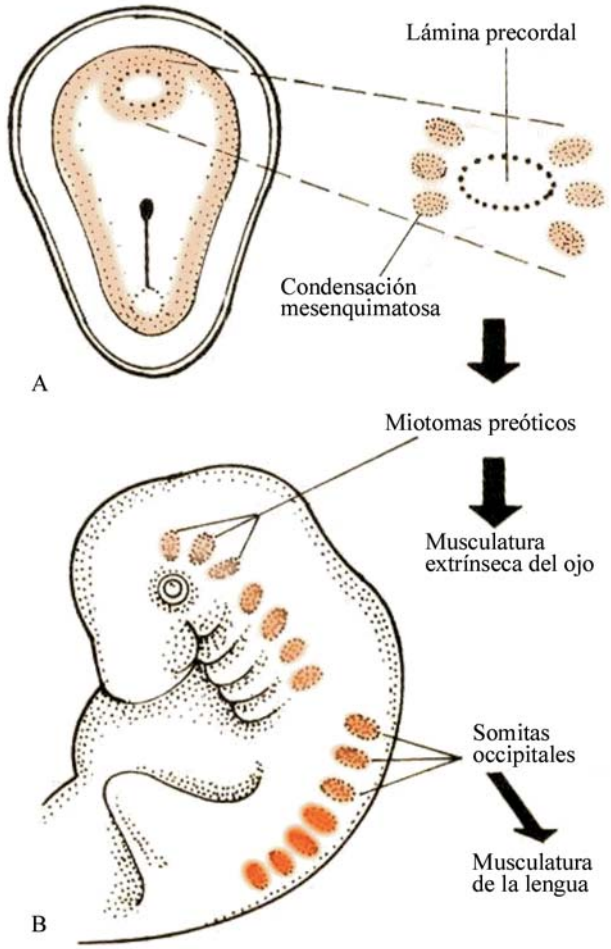

Fig. 8.4. Musculatura derivada de las somitas occipitales y miotomos preóticos.

Los nervios correspondientes a los segmentos musculares están también divididos en un ramo primario dorsal, para el epímero, y un ramo primario ventral, para el hipómero (Fig. 8.5. B). Estos nervios permanecen con su segmento muscular original a todo lo largo de su migración.

Los mioblastos de los epímeros forman los músculos extensores de la columna vertebral, y los de los hipómeros dan lugar a los músculos de las extremidades y de la pared corporal (Fig. 8.5), siendo los que contribuyen a los músculos flexores de la columna vertebral.

Los mioblastos de los hipómeros cervicales forman los músculos escaleno, genohioideo y prevertebrales. Los músculos de los segmentos torácicos se disponen en tres capas, los cuales en el tórax están representados por: el intercostal externo, el intercostal interno y transverso torácico. En la pared abdominal, estas tres hojas musculares forman los músculos oblicuos mayores, oblicuos menores y transversos del abdomen (Fig. 8.5. B).

Las costillas provocan que los músculos en la pared del tórax mantengan su carácter segmentario, mientras que estos, en los diferentes segmentos de la pared abdominal se fusionan para formar grandes hojas de tejido muscular. Los mioblastos del hipoblasto, de los segmentos lumbares, forman el músculo cuadrado lumbar, y los de las regiones sacra y coccígea forman el diafragma pélvico y los músculos estriados del ano.

Además de las tres capas musculares ventrolaterales mencionadas, una columna longitudinal ventral surge en la punta ventral de los hipómeros (Fig. 8.5. B). Esta columna está representada por el músculo recto abdominal en la región abdominal y por la musculatura infrahioidea en la región cervical. En el tórax, es normal que el músculo longitudinal desaparezca, pero está representado ocasionalmente por el músculo preesternal.

Los músculos de la región perineal se diferencian más tarde que los de la pared abdominal, y parecen originarse de masas mesodérmicas que surgen de las prolongaciones ventrales del tercer y el cuarto miotomos sacros.

Músculos de las extremidades

La aparición de la musculatura de las extremidades comienza durante la séptima semana del desarrollo, como una condensación del mesénquima cerca de la base de las yemas de las extremidades (Fig. 8.6. A). El mesénquima se deriva de las células dorsolaterales de las somitas, que migran hacia la yema de la extremidad para formar los músculos. Como en otras regiones, el tejido conectivo dicta el patrón de formación muscular, y este tejido se deriva del mesodermo somático, el que da lugar a los huesos de la extremidad.

Con el crecimiento de las yemas de las extremidades, el tejido muscular se diferencia en los grupos musculares flexores y extensores (Fig. 8.6. B). Aunque los músculos de las extremidades por su origen están dispuestos, inicialmente, de forma segmentaria, al final se fusionan y entonces quedan formados de tejido muscular de origen intersegmentario.

Las yemas o brotes de las extremidades superiores aparecen al nivel de los cinco segmentos cervicales inferiores y los dos primeros torácicos. Las yemas de las extremidades inferiores se originan al nivel de los cuatro segmentos lumbares inferiores y a los dos primeros sacros.

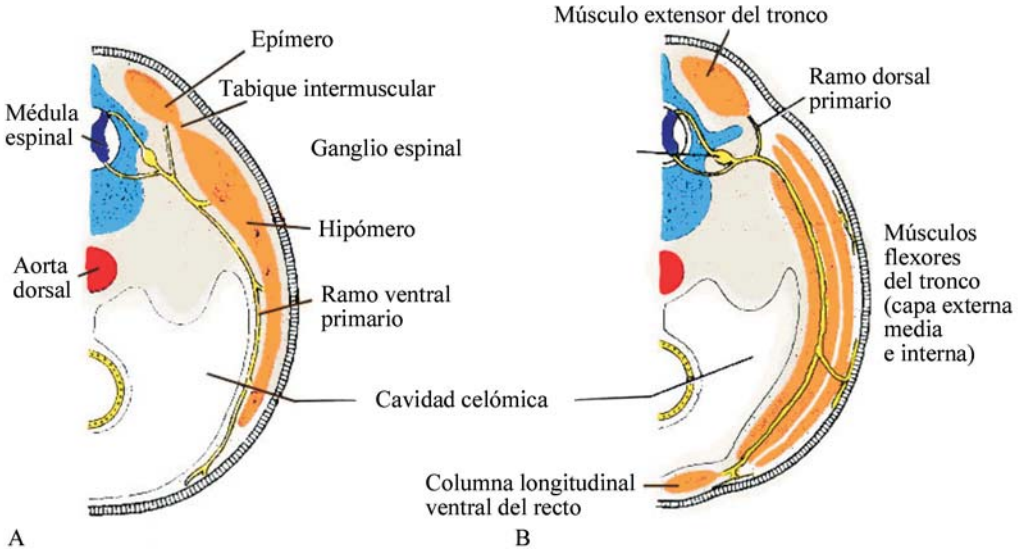

Fig. 8.5. Diferentes momentos del desarrollo de la musculatura del tronco.

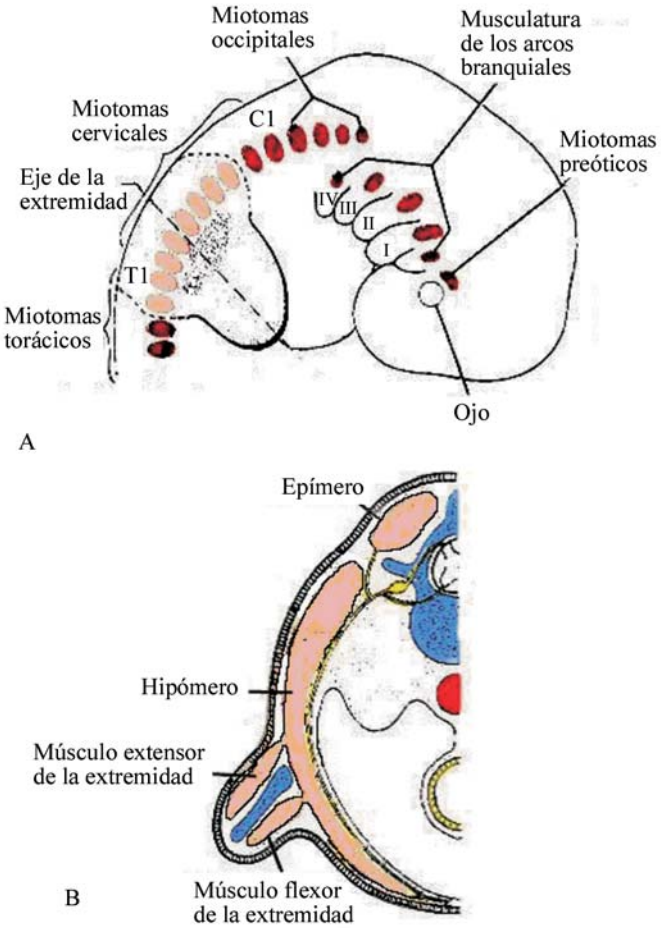

Fig. 8.6. A. Miotomos de las regiones cervicales y torácicas. B. Corte transversal en la región del desarrollo de la yema de la extremidad.

La inervación, en cada caso, proviene de los ramos primarios ventrales y dorsales de los nervios espinales correspondientes que penetran en el mesénquima de las futuras extremidades. La entrada de los nervios en las yemas de las extremidades resultan de gran importancia, ya que se establece un contacto íntimo con las estructuras mesodérmicas en diferenciación, este contacto inicial, entre los nervios y las células musculares en diferenciación es necesario para el desarrollo y diferenciación definitiva del tejido muscular, desde el punto de vista morfológico y funcional.

Además, los nervios espinales desempeñan una función importante en la inervación sensorial para los dermatomos correspondientes. Con el crecimiento de las extremidades, el patrón original de los dermatomos cambia.

Músculo cardiaco

Es un tipo de músculo estriado involuntario especializado, el cual se origina del mesodermo esplácnico que rodea a los tubos endocárdicos. En las células mesenquimatosas (mioblastos) aparecen miofibrillas situadas en la periferia, que parecen extenderse, de una fibra muscular cardiaca, a otra vecina. Esta unión es solo aparente, ya que entre estas células están dispuestas unas estructuras especiales que los separan, denominadas discos intercalares, que son las especializaciones de unión de las membranas celulares cardiacas, formadas por tres tipos de uniones: zónula

adherens, desmosoma y uniones de nexo o comunicantes *gap junctions*. Las miofibrillas se segmentan en bandas claras y oscuras a similitud del músculo esquelético. Los núcleos generalmente son únicos y mantienen su situación central.

Algunos haces de fibras subendocárdicas se diferencian en células musculares, algo más anchas y con menor número de miofibrillas distribuidas irregularmente, que originan las fibras o células de Purkinje, que forman parte del sistema conductor del corazón.

Músculo liso

La formación del músculo liso comienza en la quinta semana del desarrollo, al nivel del mesodermo esplácnico que rodea al esófago, y se extiende después, a todo el tracto gastrointestinal. El músculo liso vascular se diferencia del mesodermo adyacente al endotelio vascular. Las células mesenquimatosas aumentan de tamaño, se alargan, y en su interior aparecen miofibrillas, el núcleo adquiere disposición central y adopta forma de huso. Los músculos esfínter y dilatador de la pupila, así como, el tejido muscular de las glándulas mamarias y de las glándulas sudoríparas se originan del ectodermo.

Incidencia geneticomolecular del desarrollo del sistema muscular

Los genes que regulan el desarrollo muscular se identificaron recientemente, BMP-4 y, probablemente, los FGF del mesodermo de la placa lateral, junto con las proteínas Wnt del ectodermo adyacente, causan la activación a Myf-5; señalizan las células dorsolaterales de las somitas, para expresar el gen específico-muscular MyoD, estos tienen sitios de unión de DNA y regulan los genes corrientes abajo, en las vías de diferenciación muscular.

Estos genes son miembros de la familia específico-muscular del MyoD, el cual también incluye la miogenina y los genes MRF4. Las proteínas MyoD y Myf activan los genes para miogenina y MRF-5, las cuales, en su momento, promueven la formación de miotubos y miofibras.

Anomalías congénitas del sistema muscular

Estas incluyen: la ausencia parcial o completa, la distrofia miotónica y la distrofia muscular seudohipertrófica (Duchenne).

Ausencia parcial o completa

Es una anomalía no poco frecuente; la ausencia del músculo pectoral (secuencia de Poland) es un ejemplo de esta. Casi siempre es unilateral, más frecuente en varones. El brazo se presenta en abducción, y suele acompañarse de sindactilia.

Distrofia miotómica

Es una forma frecuente de distrofia muscular y es dominante autosómico. El defecto genético es un agrandamiento de un segmento de ADN en el cromosoma 19. La severidad de esta enfermedad tiende a aumentar con cada generación, debido al alargamiento del segmento de ADN responsable (repetición de trinucleótidos).

Distrofia muscular seudohipertrófica

Esta distrofia, también conocida como Duchenne, se caracteriza por debilidad de las cinturas escapular y pélvica que comienza en la niñez. La seudohipertrofia se produce por reemplazamiento del tejido muscular normal por tejido graso. Es seguido por atrofia y dificultad progresiva para la marcha y los movimientos. La condición es con frecuencia hereditaria, recesiva y ligada al cromosoma X, es causada por dificultad en sintetizar una proteína (distrofina), necesaria para la función muscular normal. Se debe a que los canales de pérdida de calcio están aumentados y el calcio intracelular se hace excesivo.

Capítulo 9

Sistema urogenital

El sistema urogenital de los vertebrados es un complejo de órganos relacionados con funciones muy diversas, tales como la eliminación del material de desecho metabólico y la reproducción de la especie.

Al estudiar su desarrollo, se tiene la oportunidad de observar que hay órganos que aparecen y luego desaparecen, sin haber desempeñado función aparente alguna; otras son formadas por la asociación secundaria de estructuras originalmente separadas, y hay esbozos que evolucionan en forma distinta cuando comienza la diferenciación sexual.

El sistema incluye, por tanto, los órganos urinarios (excretores) y genitales (reproductores). Los riñones y sus conductos son los órganos excretores, y las gónadas con sus correspondientes conductos, los órganos reproductores.

El sistema urogenital se desarrolla a partir del mesodermo intermedio (nefrogonotomo) y del epitelio celómico adyacente. Los sistemas urinario y genital están tan estrechamente relacionados en su evolución embriológica, que en las primeras etapas de la ontogenia y la filogenia sus conductos se abren en una misma estructura (cloaca endodérmica común), que corresponde a la porción terminal dilatada del intestino posterior.

Durante el desarrollo intrauterino, la superposición de los dos sistemas es mucho más notable en el sexo masculino. En el varón adulto se mantiene por ejemplo que, los productos de los órganos urinarios y genitales, como la orina y el semen, pasan a través de la uretra peneana, además de la próstata y su relación con la uretra prostática.

Sistema urinario

Como se describió en el Capítulo 3, el mesodermo intraembrionario, a cada lado de la línea media del embrión, se separa en una masa mediana paraaxial, que se segmenta para formar las somitas; una lámina lateral que se desdobla en dos hojas y tapiza el celoma; y una región de unión, segmentada, el mesodermo intermedio, situado entre las dos partes anteriores.

En la cuarta semana del desarrollo, el mesodermo intermedio (Fig. 9.1), al nivel cervical, se separa de las somitas y forma agrupaciones celulares manteniendo su disposición segmentaria, denominados nefrotomos, que son las unidades excretoras primitivas que originan únicamente túbulos excretores rudimentarios, sin función alguna para esta etapa y que se relacionan con la formación del sistema pronéfrico.

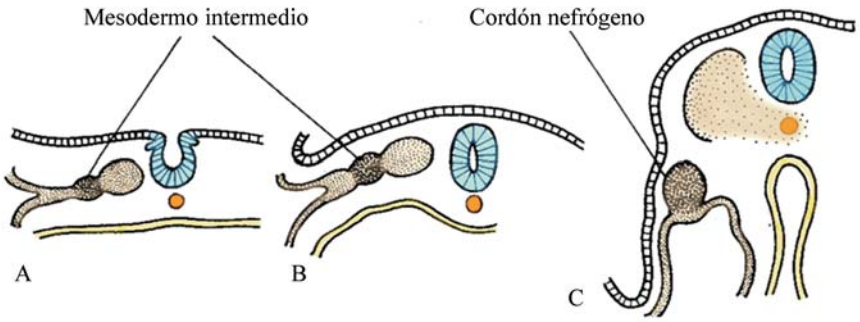

Fig. 9.1. Estadios en la formación del cordón nefrógeno.

En las regiones torácica, lumbar y sacra, el comportamiento del mesodermo intermedio es diferente, en estos sitios pierde el contacto con la cavidad celómica, desaparece la segmentación y llega a formar varios túbulos excretores por cada segmento original. De esta manera, el mesodermo no segmentado da lugar a los cordones nefrógenos (Fig. 9.2) que dan origen a los túbulos excretores del riñón y conforman: pliegues longitudinales bilaterales y los pliegues o crestas urogenitales sobre la pared dorsal de la cavidad celómica, visibles en embriones de cinco semanas.

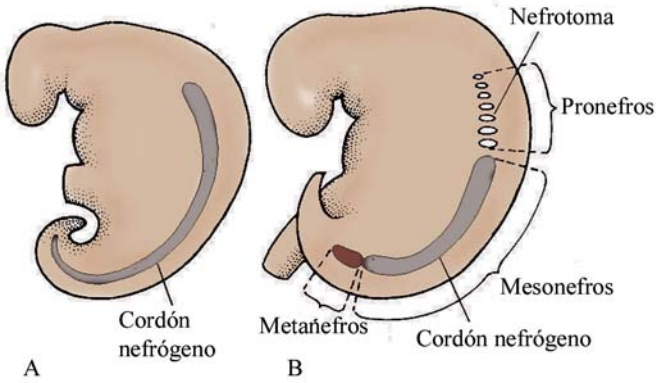

Fig. 9.2. Fases iniciales en el desarrollo del mesodermo intermedio, para formar el aparato urogenital.

En el ser humano, durante su desarrollo embrionario, aparecen tres sistemas renales diferentes:

1. El pronefros: nivel cervical.
2. El mesonefros: nivel torácico y lumbar.
3. El metanefros: nivel pélvico.

El primero de estos sistemas es rudimentario y carece de función; el segundo puede funcionar durante un breve tiempo, al comienzo del periodo fetal, y el tercero forma el riñón definitivo o metanefros.

Pronefros

El pronefros de los vertebrados es esencialmente una estructura embrionaria, que persiste solo en los adultos de los ciclóstomos (lamprea) y en algunos teleósteos (salmón y esturión).

En el embrión humano, el pronefros está representado por unos 10 grupos celulares macizos en la región cervical. Los primeros grupos forman nefrotomas que experimentan regresión a medida que aparecen los más caudales, y hacia el final de la cuarta semana, el sistema pronéfrico ha desaparecido totalmente.

Mesonefros

Es el riñón permanente de la mayoría de los anamniotas (elasmobranquios, ejemplo, tiburón).

En el humano, el mesonefros y los conductos mesonéfricos derivan del mesodermo intermedio, de los segmentos torácicos superiores, a los lumbares superiores (Fig. 9.3).

A comienzos de la cuarta semana de desarrollo, durante la regresión del sistema pronéfrico, aparecen los primeros túbulos del mesonefros (túbulos mesonéfricos) (Fig. 9.4. C), los cuales se alargan y flexionan, formando un asa en S. Simultáneamente, el extremo dilatado de cada túbulo se invagina por la acción de los capilares sanguíneos en forma de ovillo, los glomérulos formados por una rama directa de la aorta. En este sitio, el túbulo toma una forma de copa de doble pared denominada cápsula de Bowman, ambas estructuras en conjunto conforman el corpúsculo renal (Fig. 9.4. D). El otro extremo del túbulo se conecta con el conducto colector longitudinal, denominado conducto mesonéfrico o de Wolf.

A mediados del segundo mes del desarrollo, el mesonefros forma un órgano voluminoso a cada lado de la línea media, que protruye hacia la cavidad abdominal, al cual se une la gónada en desarrollo situada en el lado interno del mesodermo. El relieve formado por ambos órganos se denomina pliegue o cresta urogenital (Fig. 9.4. C y D).

El desarrollo de estas estructuras delimitan progresivamente el pliegue urogenital, y la zona de unión amplia de este con la pared dorsal del cuerpo embrionario se estrecha, hasta formar el mesourogenital, también conocido como ligamento del mesonefros.

Al tiempo que los túbulos mesonéfricos caudales están en diferenciación, los túbulos y glomérulos más craneales degeneran y, al final del periodo embrionario (segundo mes), gran parte del mesonefros ha desaparecido. En el varón, los túbulos mesonéfricos caudales y el conducto mesonéfrico persisten y participan en la formación del aparato genital; sin embargo, en el sexo femenino desaparecen completamente.

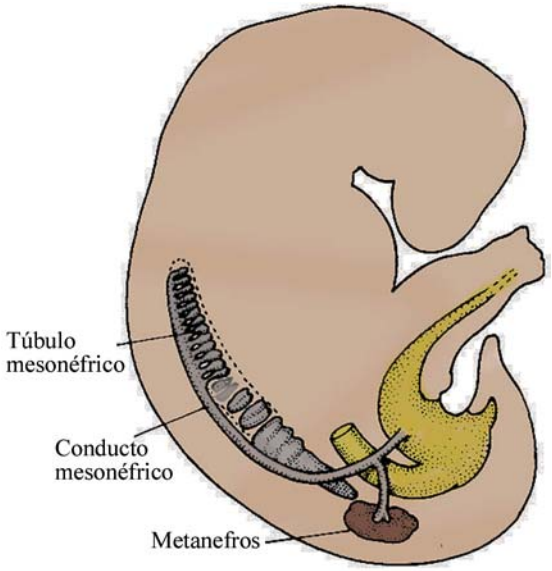

Fig. 9.3. Desarrollo del mesonefros en un embrión humano de 10 mm.

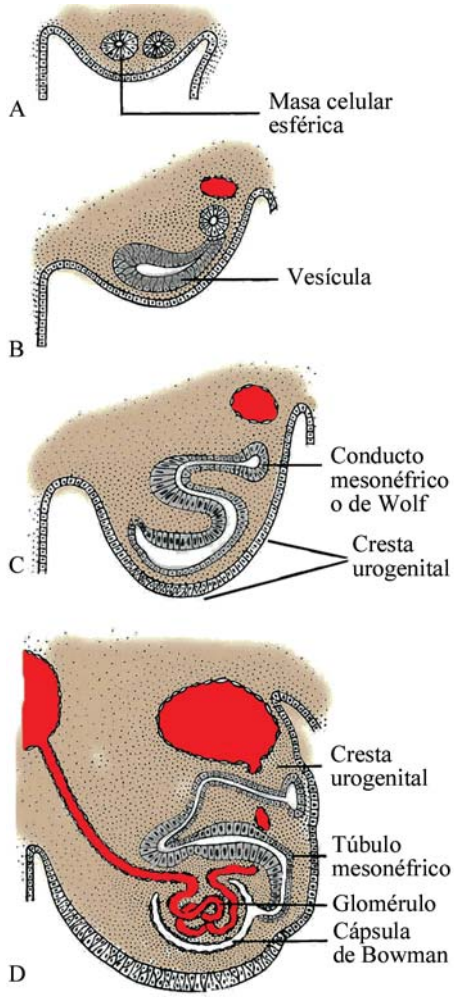

Fig. 9.4. Diferentes estadios del desarrollo de los túbulos mesonéfricos observados en cortes transversales en el pliegue urogenital.

Metanefros o riñón definitivo

El metanefros se encuentra solo en los reptiles, aves y mamíferos, se desarrolla como un divertículo o evaginación en la porción más caudal del conducto mesonéfrico, denominado brote o yema ureteral.

En los vertebrados superiores estos tres sistemas néfricos se superponen uno a otro durante el desarrollo, de modo que no se pueden considerar como estructuras completamente separadas, es decir, sin relación alguna.

En el humano, el metanefros o riñón definitivo aparece durante la quinta semana de desarrollo (Fig. 9.5). Está formado por dos partes que se originan por separado, la porción excretora a partir del mesodermo o blastema metanéfrico, mientras el sistema de conductos o colector proviene a partir del brote o yema ureteral.

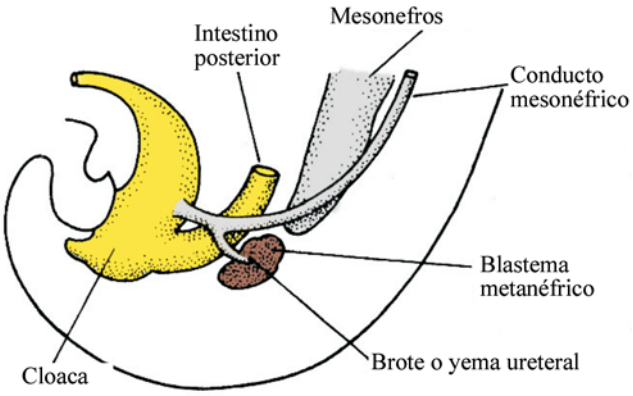

Fig. 9.5. Etapa inicial del desarrollo del sistema metanéfrico.

Sistema excretor

La yema ureteral crece y se ramifica a medida que crece, hasta originar finalmente los túbulos colectores que son cubiertos en el extremo distal por el de tejido o blastema metanéfrico (Fig. 9.6). Las células de este último, por influencia del túbulo colector, forman pequeñas cavidades denominadas vesículas renales, que se alargan y flexionan dando lugar a los túbulos de las nefronas. Estos túbulos, junto con los glomérulos, originan las nefronas o unidades funcionales excretoras, un extremo de estas presenta la cápsula de Bowman en la que está incluido profundamente el glomérulo. El otro extremo conecta con los túbulos colectores y se establece una continuidad de la cápsula de Bowman y la nefrona con la unidad colectora.

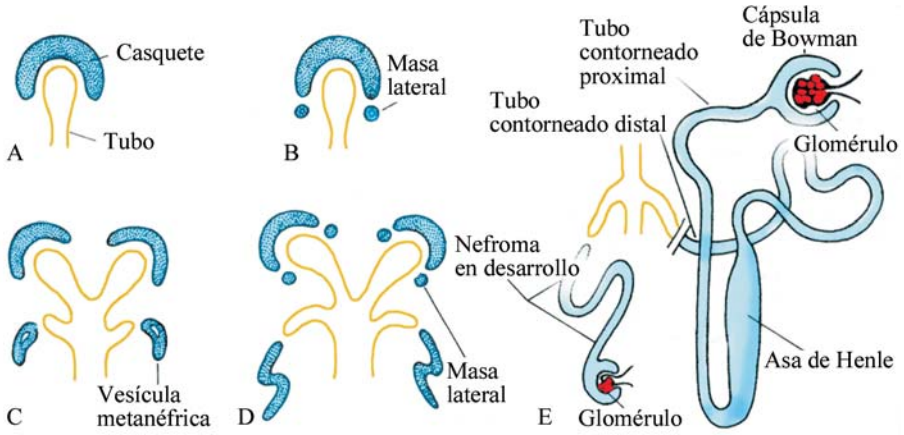

Fig. 9.6. Diferenciación de la porción excretota del metanefros, a partir del blastema metanéfrico.

El alargamiento continuo del túbulo de la nefrona resulta en la formación del túbulo contorneado proximal, el asa de Henle, y el túbulo contorneado distal. En la formación de cada nefrona durante el desarrollo del metanefros intervienen tres tipos de células mesodérmicas:

1. Células epiteliales derivadas del brote ureteral.
2. Células mesenquimatosas del blastema metanéfrico.
3. Células endoteliales vasculares de los glomérulos.

El riñón definitivo tiene un origen dual, el mesodermo o blastema metanéfrico, que origina las unidades excretoras, y el brote ureteral del que se deriva el sistema colector.

En el feto y durante un tiempo después del nacimiento, los riñones tienen un aspecto lobulado, el cual desaparece posteriormente como consecuencia del desarrollo de las nefronas.

El funcionamiento de los riñones y la producción de orina durante el desarrollo intrauterino pasa por diferentes estadios, relacionados con las diferentes estructuras que aparecen durante la formación del sistema urinario, hasta formar el metanefros o riñón definitivo. En algunos fetos de mamíferos y también en el embrión de pollo, el metanefros puede eliminar, a través del glomérulo, algunas sustancias de desecho pero de forma limitada. La orina de los fetos humanos cerca del nacimiento, tiene una osmolaridad muy baja, con concentración baja de potasio, urea y fosfato, pero con valores relativamente altos de sodio y cloruros.

El metanefros se hace funcional al final del primer trimestre del embarazo. La orina se deposita en la cavidad amniótica y se mezcla con el líquido amniótico, el cual es deglutido por el feto, pasa al intestino, el líquido es absorbido e incorporado a la sangre, desde donde llega a los riñones para depositarse de nuevo en el líquido amniótico.

Sistema colector o de conductos

El brote ureteral se alarga rápidamente y origina el uréter, y ejerce una acción inductora sobre el mesodermo metanéfrico. El extremo distal dilatado del brote se aplana y expande dentro del blastema y forma la pelvis renal primitiva (Fig. 9.7), la cual se bifurca en dos ramas, cefálica y caudal, que originan los cálices mayores, los que contactan con el tejido renal y provocan su lobulación.

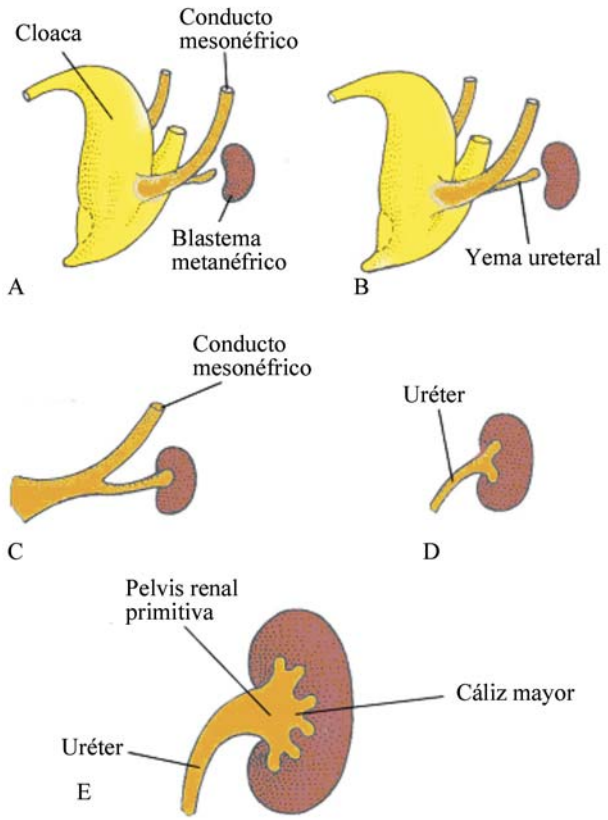

Fig. 9.7. Diferenciación de la porción colectora del metanefros, a partir del brote o yema ureteral.

Poco después, cerca de la porción media de la pelvis se forman dos cálices adicionales, los cuales, al introducirse en el tejido metanéfrico, forman dos nuevas yemas tubulares denominadas ramas secundarias, las que, a su vez, dan origen a ramas terciarias, y así sucesivamente se dividen hasta formar 12 o más generaciones de tubos. Mientras tanto, las ramas secundarias se agrandan e incluyen en sus paredes las ramas del tercer y cuarto órdenes, que originan los cálices menores de la pelvis renal (Fig. 9.8).

En consecuencia, las ramas de la quinta generación forman los primeros tubos colectores que desembocan en los cálices menores. Estos tubos y los de las generaciones sucesivas se alargan y convergen en el cáliz menor, originando las pirámides renales (Fig. 9.8). El total de conductos colectores que llegan a un cáliz menor puede variar de 10 a 25. Por tanto, el uréter, la pelvis renal, los cálices mayores y menores y los túbulos colectores se originan del brote ureteral.

Los brotes ureterales y, por tanto, la formación de los riñones tienen lugar al nivel de la pelvis, pero gradualmente se desplazan en dirección cefálica hacia las fosas lumbares en el abdomen. Este "ascenso" del riñón, se produce en realidad como resultado de una disminución de la curvatura corporal y por el crecimiento cefálico progresivo de la yema ureteral.

En un inicio, el sitio de conexión del uréter con el hilio del riñón se localiza en posición ventral del órgano; a medida que el riñón asciende gira hasta 90º, en sentido lateromedial, su borde dorsal se hace lateral y externo y el hilio hacia la línea media del cuerpo. Como consecuencia de esto, la pelvis renal y el uréter, antes en posición ventral, quedan situados medialmente.

El metanefros recibe irrigación de la rama ilíaca de la aorta, durante su estancia en la pelvis, pero durante su "ascenso" y ya al nivel abdominal, los riñones son irrigados finalmente por las arterias renales.

En algunos fetos de mamíferos y también en el embrión de pollo, el metanefros puede eliminar, a través del glomérulo, algunas sustancias. Más aún, si se liga el uréter en fetos de rata, se provoca la hidronefrosis, con dilatación de la pelvis renal. Durante la vida intrauterina, los riñones no tienen a su cargo la excreción de productos de desecho, ya que esta es función de la placenta.

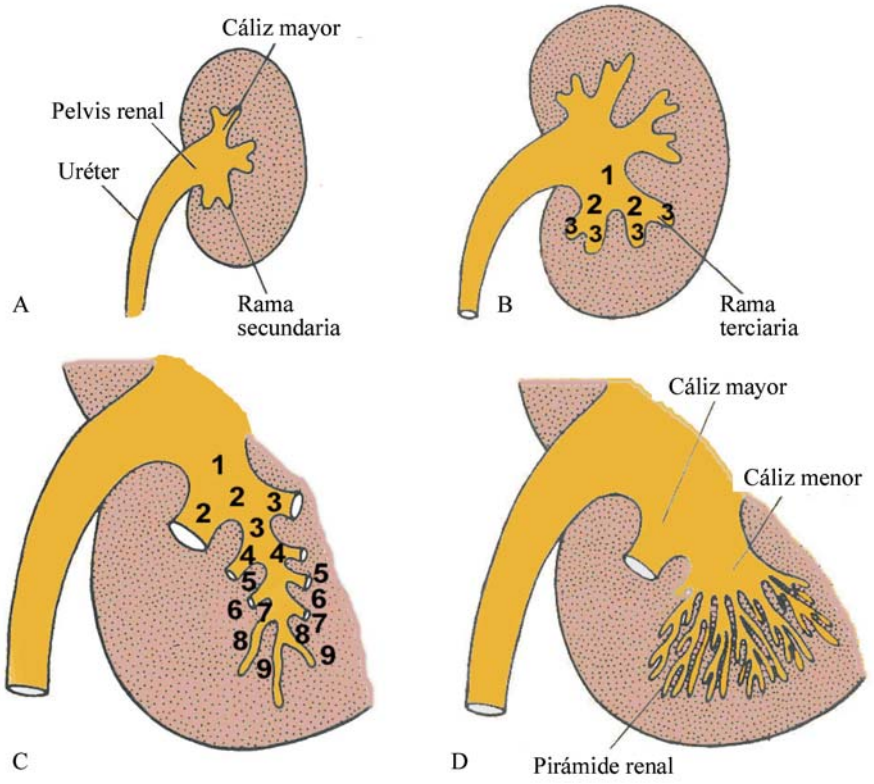

Fig. 9.8. Formación de las pirámides renales.

Incidencia geneticomolecular del desarrollo del sistema renal

Como en muchos otros órganos, durante la diferenciación del riñón tienen lugar las interacciones epitelio-mesénquima; así el epitelio del brote uretral del mesonefros interactúa con el mesénquima del blastema metanéfrico. El mesénquima expresa las moléculas WT1, un factor de transcripción que permite a este tejido responder a la inducción del brote ureteral. Este último es responsable de la producción del factor neurotrópico derivado de la glía (GDNF) y del factor de crecimiento de hepatocito (HGF, o factor *scatter*) por el mesénquima, que a su vez estimula el crecimiento de los brotes ureterales.

Los receptores tirosina kinasa C-Ret, son sintetizados por el epitelio de los brotes ureterales en estadios tempranos. A su vez, los brotes inducen al mesénquima por la vía factor de crecimiento fibroblástico-2 (FGF-2) y proteína morfogenética ósea-7 (BMP-7).

Estos factores de crecimiento bloquean la apoptosis y estimulan la proliferación en el mesénquima metanéfrico, así como la conversión del mesénquima en epitelio para la formación de la nefrona. El propio tejido metanéfrico produce una molécula de señal Wnt-4, necesaria para la transformación mesénquima-epitelio; otro aspecto importante para la transformación del mesénquima en epitelio es la modificación de la matriz extracelular. De tal manera que, en el mesénquima antes de la inducción, deben estar presentes las colágenas tipo I, III y fibronectina, características del espacio intercelular.

Cuando el mesénquima cercano a los brotes epiteliales se condensa alrededor de estos, los elementos mencionados desaparecen y son reemplazados por proteínas como: colágeno tipo IV, laminina, sindican-s, proteoglicanos heparin sulfato, los cuales finalmente se localizan en las membranas basales epiteliales. La transformación mesénquima-epitelio es esencial para la formación de la nefrona, incluyendo los podocitos que rodean al endotelio vascular de los glomérulos.

La transformación se caracteriza por la adquisición de polaridad de las células epiteliales en diferenciación, lo cual ocurre, según la disposición de la laminina en la matriz extracelular, a lo largo de la superficie basal de las células, y la concentración de la E-cadherina (molécula de adhesión celular) en la membrana citoplasmática, estas moléculas aparecen primero en toda la membrana celular pero luego solo quedan en las superficies laterales de las células epiteliales ayudando a la unión de las células entre sí.

Cloaca

Los vertebrados menos evolucionados en su estado adulto, presentan una cámara endodérmica común, denominada cloaca, que recibe los productos de excreción fecales y urinarios, así como los reproductores, por donde son expulsados al exterior. Estos vertebrados tienen subdividida la cloaca en dos porciones, fecal y urogenital, por lo que existen dos salidas separadas hacia la cloaca.

Antes de describir los procesos del desarrollo de la cloaca en el embrión humano se debe recordar que, el sitio del disco embrionario, donde el ectodermo y el endodermo se unen, sin la interposición del mesodermo, es la membrana cloacal.

Con la aparición del pliegue caudal tiene lugar la formación del intestino posterior, y su porción terminal rápidamente se dilata en forma no muy acentuada hasta formar la cloaca, separada del exterior por la membrana cloacal. Dicha membrana está situada en una depresión ectodérmica denominada proctodeo. La cloaca, en su extremo cefálico, presenta la alantoides, que por ambos lados recibe los conductos mesonéfricos.

Tabicamiento de la cloaca

Ya en la cuarta semana del desarrollo se puede observar un tabique mesenquimatoso denominado tabique urorrectal, en el ángulo formado por la alantoides y el intestino posterior al comunicarse con la cloaca. Este tabique crece y desciende, de forma gradual, hasta hacer contacto con la membrana cloacal, de esta manera la cloaca queda dividida en dos porciones, una ventral (el seno urogenital primitivo) y otra dorsal (el conducto anorrectal) (Fig. 9.9. B y C). El sitio de unión forma el periné primitivo y la membrana cloacal queda dividida en dos porciones: una dorsal, la membrana anal y otra ventral, la membrana urogenital. La división se completa durante la séptima semana y este es el momento en que el tabique llega a la membrana cloacal.

Seno urogenital primitivo

En este desembocan la alantoides y los conductos mesonéfricos. Se divide, con respecto a la desembocadura de los conductos mesonéfricos, en: una porción cefálica voluminosa, denominada canal vesicouretral y otra caudal más estrecha, el seno urogenital definitivo (Fig. 9.9. C).

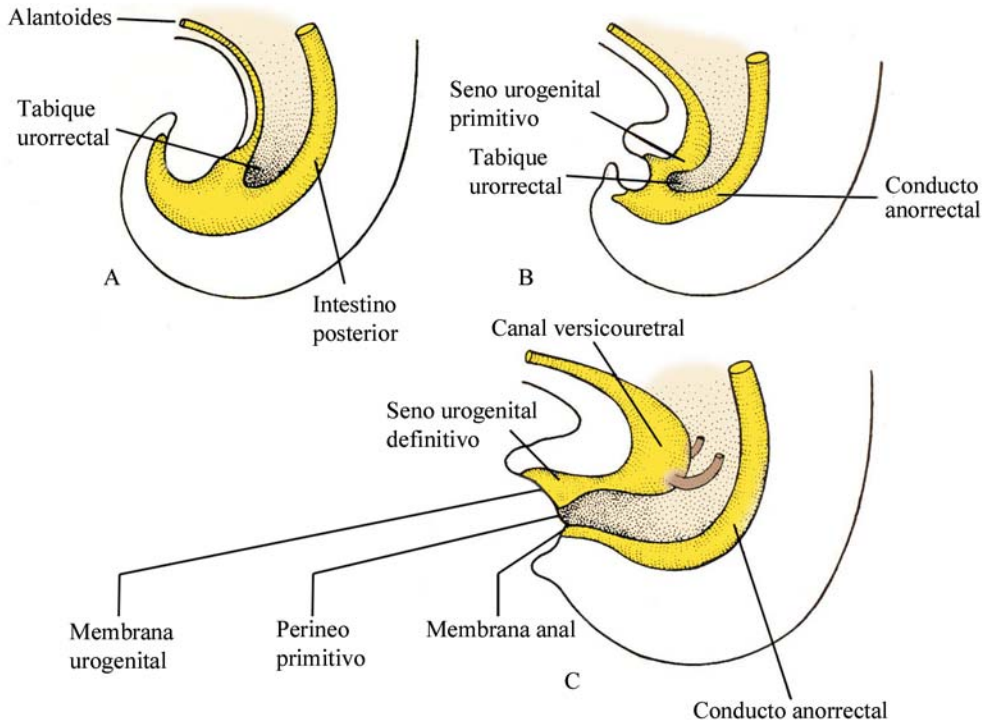

Fig. 9.9. Momentos del tabicamiento de la cloaca por el crecimiento del tabique urorrectal.

Canal vesicouretral

De este se derivan la vejiga urinaria y la uretra primaria. La vejiga se origina de la porción superior (cefálica) del canal vesicouretral, que se dilata mucho, y una porción de la alantoides, pero cuando esta última se oblitera, el vértice de la vejiga queda unido con el ombligo por un cordón fibroso grueso, el uraco o ligamento umbilical medio.

También, la porción inferior (caudal) del canal vesicouretral adopta una forma de conducto bastante estrecho que da origen, en el sexo femenino, a la totalidad de la uretra, mientras que en el masculino da lugar a la porción superior de la uretra prostática.

Durante la división de la cloaca y la formación de la vejiga, las porciones caudales de los conductos mesonéfricos se incorporan de manera gradual en la pared vesical (Fig. 9.10. A y B) hasta el sitio de salida de los uréteres, en consecuencia, los uréteres, que en un principio eran evaginaciones de los conductos mesonéfricos, entran en la vejiga directamente y por separado.

El ascenso de los riñones hace que los orificios de entrada de los uréteres se desplazan aún más en sentido craneal, y los de los conductos mesonéfricos se acercan entre sí para penetrar en la uretra prostática dando lugar en el varón a los conductos eyaculadores. Como los conductos mesonéfricos y los uréteres son de origen mesodérmico, la mucosa de la vejiga, en la porción formada por la incorporación de los conductos mesonéfricos (trígono vesical), es de origen mesodérmico.

Progresivamente, el revestimiento mesodérmico del trígono es reemplazado por el epitelio endodérmico, de manera que, en definitiva, el interior de la vejiga queda revestido en su totalidad por epitelio de origen endodérmico (Fig. 9.10. C y D).

Seno urogenital definitivo

El seno urogenital definitivo se divide en dos porciones:

1. Porción pélvica: es estrecha. En el sexo masculino se transforma en la porción inferior de la uretra prostática y en la uretra membranosa; en el femenino, participa en el origen de los conductos genitales.
2. Porción fálica: es más ancha y distal. En el sexo masculino se transforma en la uretra peneana; en el femenino origina el vestíbulo de la vagina.

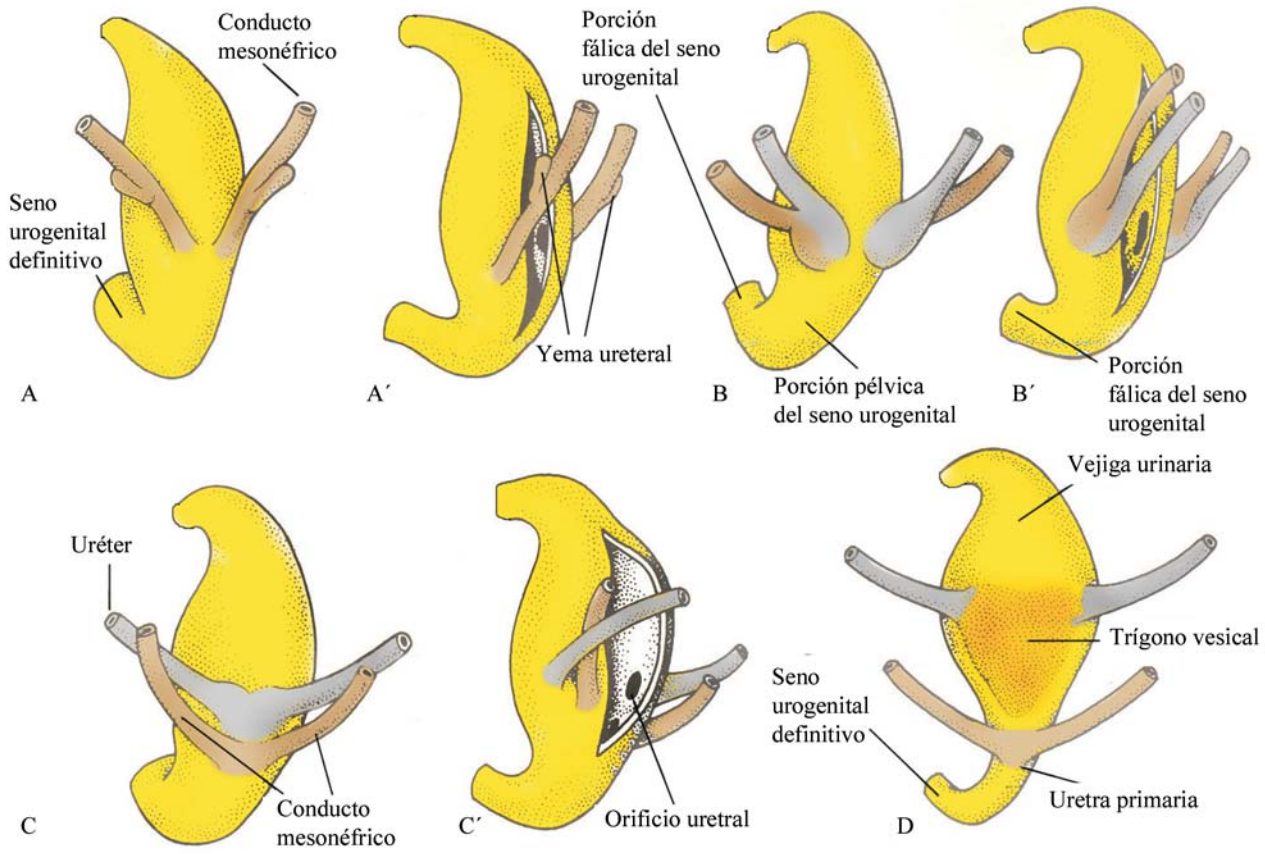

Fig. 9.10. Formación de la vejiga y de la uretra. A´ B´ y C´ representaciones de A, B y C, en las cuales se ha realizado un corte medial en la cara dorsal.

Uretra

Uretra masculina

El epitelio de la uretra prostática, en su porción superior, se deriva del endodermo del conducto vesicouretral. El del resto de la uretra prostática y la uretra membranosa se deriva del endodermo de la porción pélvica del seno urogenital.

El epitelio de la uretra peneana se forma a partir de la porción fálica del seno urogenital, excepto en su porción terminal o uretra balánica, cuyo epitelio se desarrolla por canalización de un cordón ectodérmico, que se extiende hacia el interior del glande, desde su superficie, y se conecta con el resto de la uretra peneana (Fig. 9.11).

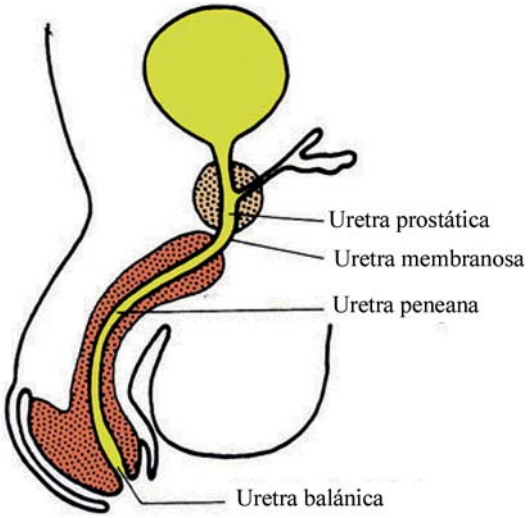

Fig. 9.11. Partes de la uretra masculina.

Uretra femenina

El epitelio de toda la uretra femenina es de origen endodérmico y se deriva de la uretra primaria o porción caudal del conducto vesicouretral.

Próstata

Al final del tercer mes, el epitelio de la uretra prostática comienza a proliferar y forma gran número de

proyecciones epiteliales que penetran en el mesénquima circundante, dando origen a la glándula prostática. Las vesículas seminales se forman por evaginación o brote epitelial de los conductos deferentes.

En la mujer, la parte craneal de la uretra da origen a las glándulas uretrales y parauretrales.

Anomalías congénitas del sistema urinario

Dentro de las anomalías congénitas del sistema urinario se encuentran las siguientes:

1. Riñón lobulado: se caracteriza por conservar la disposición lobulada fetal. No altera la función renal.
2. Enfermedades quísticas del riñón: este está sujeto a la formación de quistes, solitarios o múltiples, unilateral o bilaterales. Muchos son congénitos, pero sus causas son muy debatidas.
3. Enfermedad renal poliquística: es un trastorno hereditario que se caracteriza por numerosos quistes de origen epitelial, situados en el parénquima renal, llenos de líquido (orina), y que lleva a la pérdida de la función y a la insuficiencia renal; puede provocar la muerte de no ser trasplantado el riñón. Las mayores dificultades surgen durante el estudio de la enfermedad por:
   a) Variaciones en la terminología.
   b) La coexistencia de lesiones hepáticas.
   c) Variaciones en la expresión de la enfermedad: el tipo infantil es recesivo (un gen en el cromosoma 6), el tipo adulto es dominante (al menos dos genes, cromosomas 4 y 16).
   Los quistes están presentes en los riñones antes del final del primer trimestre, los cuales crecen lentamente hasta destruir el tejido funcional. La teoría de la no unión de las nefronas con los tubos colectores de la yema ureteral, y el agrandamiento quístico subsecuente de las nefronas ciegas es discutida, a causa de que la anormalidad surge después de la diferenciación del metanefros. Otras teorías incluyen la persistencia de nefronas rudimentarias, hiperplasia de los tubos colectores y desarrollo inadecuado de túbulos colectores.
4. Agenesia renal (Fig. 9.12. A): generalmente se produce por insuficiencia en la formación o, desaparición temprana de la yema ureteral. Otras propuestas incluyen insuficiencia del brote para hacer contacto con el blastema metanéfrico, ausencia del blastema o regresión del brote ureteral. Las malformaciones urogenitales congénitas, tales como la agenesia renal, se acompañan con frecuencia de malformaciones de los oídos externos. La agenesia renal bilateral se asocia con frecuencia a la disminución de líquido amniótico (oligohidramnios). En ocasiones, incluye la no separación de las extremidades inferiores. La agenesia bilateral es incompatible con la vida posnatal.
5. La duplicación parcial o completa del uréter: se produce por bifurcación tempana del brote ureteral. En este caso, el tejido metanéfrico se puede dividir en dos partes, cada una de las cuales posee pelvis renal y uréter propios. Sin embargo, lo más frecuente es que las dos porciones presenten varios lóbulos comunes, como consecuencia de que se entremezclan los túbulos colectores. En algunos casos, poco frecuentes, un uréter desemboca en la vejiga mientras que el otro es ectópico y penetra en la vagina, la uretra o el vestíbulo. Esta anomalía se explica por la formación de dos brotes ureterales; uno de estos suele tener posición normal; en tanto que el anormal se desplaza hacia abajo junto con el conducto mesonéfrico; y esa es la causa de su desembocadura baja anormal en la vejiga, la uretra o la región del epidídimo (Fig. 9.12. B).
6. Ectopia renal: se refiere a un riñón que no se encuentra en la fosa lumbar y que no es debido a tosis. Se produce a menudo por insuficiencia del ascenso y su modelo vascular corresponde al nivel de donde cesó este. Se describen dos formas frecuentes:
   a) Riñón pélvico: durante el ascenso, los riñones atraviesan la bifurcación formada por las arterias umbilicales pero, a veces, uno de estos no asciende, sino que permanece en la pelvis cerca de la arteria ilíaca primitiva (Fig. 9.12. C).
   b) Ectopia renal cruzada: se ha propuesto que un riñón se desplaza al lado contralateral y su uréter cruza el plano medio. A veces, el riñón ectópico y el normal se fusionan. La condición que provoca esta afección no está bien aclarada (Fig. 9.12. D).
7. Riñón en herradura: a veces, ambos riñones se sitúan muy juntos, alrededor de la quinta semana, de manera que, al pasar por la bifurcación arterial, sus polos inferiores se fusionan y adoptan la forma de herradura (Fig. 9.12. E).
8. Arterias renales accesorias: son comunes y representan la persistencia de vasos embrionarios que se formaron durante el ascenso de los riñones. Por lo general, estas arterias se originan en la aorta e ingresan en los polos superiores o inferiores del riñón; un vaso que pase, desde la aorta, al polo inferior del riñón, puede comprimir al uréter y causar distensión urinaria de la pelvis y los cálices (hidronefrosis). La hidronefrosis congénita, cualquiera que sea la causa, se puede tratar quirúrgicamente antes del nacimiento por drenaje, reintegrando al feto *in útero*.

9. Fístula uracal: es la persistencia de la permeabilidad de toda la porción intraembrionaria de la alantoides, puede fluir orina por el ombligo.
10. Quiste uracal: se produce cuando solo persiste una zona localizada de la alantoides, y la actividad secretora de su revestimiento da lugar a una dilatación quística.
11. Seno uracal: cuando persiste la luz, en la porción superior se forma el seno uracal, o puede ser en la porción inferior y comunicarse entonces con la vejiga, conocido como divertículo vesical.
12. Ureterocele: es una dilatación quística de la parte inferior del uréter, que se proyecta dentro de la cavidad vesical. Es secundaria a la obstrucción del orificio ureteral, la cual es probable sea causada por la persistencia de una membrana normalmente temporaria en la luz del uréter.
13. Hipospadias: se caracteriza por apertura de la uretra en la cara inferior del pene, el escroto o en el periné. Existe transmisión dominante en algunos casos y puede estar asociada con anormalidades cromosómicas. La hipospadia resulta de la insuficiencia de formación de los pliegues uretrales o de insuficiencia de su cierre distalmente. El surco resultante proviene del surco uretral primario (cutáneo ectodérmico), el cual no se ha profundizado todavía por el surco uretral secundario (endodermo de la placa uretral).
14. Epispadias: es una afección rara y más frecuente en varones. Se caracteriza por abertura de la uretra en el dorso del pene o a través de un clítoris bífido. En algunos casos, los huesos púbicos están separados y se produce incontinencia urinaria. Las epipasdias y la extrofia vesical forman un espectro variable de anomalías.
15. Extrofia de la vejiga: defecto de la pared abdominal ventral, en que la mucosa de la vejiga queda expuesta. La epispadias es una característica constante en este tipo de defecto congénito, ya que el tracto urinario abierto se extiende por la cara dorsal del pene, y pasa por la vejiga hasta el ombligo. El defecto es causado por la falta de migración mesodérmica hacia el sitio de cierre final de la pared del cuerpo, en la región, entre el ombligo y el tubérculo genital, seguido por la rotura de la capa delgada de ectodermo. Esta anomalía es poco frecuente.
16. La extrofia cloacal: es un defecto de la pared corporal ventral más grave, en el cual está inhibida la migración del mesodermo hacia la línea media y el pliegue caudal no avanza. Por esta razón la capa fina de ectodermo extendido se rompe. El defecto implica extrofia de la vejiga, defectos raquídeos con mielomeningocele o sin este, ano imperforado y, por lo común, onfalocele. La aparición de esta anomalía es rara y su causa no ha sido definida, aunque el defecto se relaciona con la rotura prematura de las membranas amnióticas.
17. Nefroblastoma (tumor de Wilms): es uno de los dos tumores más frecuentes en niños, el otro es el retinoblastoma. Contiene tipos mixtos de células y tejidos (incluye músculo estriado), aunque se piensa que todo esto surge de células madres embrionarias multipotenciales del riñón (el blastema néfrico mesodérmico). Además, las células diferenciadas (como músculo o cartílago) se encuentran algunas veces.

Muchos casos son esporádicos pero unos pocos son familiares. El tumor de Wilms se puede combinar con aniridia (ausencia bilateral de iris), anormalidades genitourinarias y retardo mental (síndrome WAGR). En los casos hereditarios el *locus* del tumor (WT1) se encuentra en el cromosoma 11p13 y un segundo *locus* (WT2 en el 11p15) un gen supresor de tumor (WT1), se piensa que detiene la proliferación celular del blastema e inicia la diferenciación epitelial en el riñón.

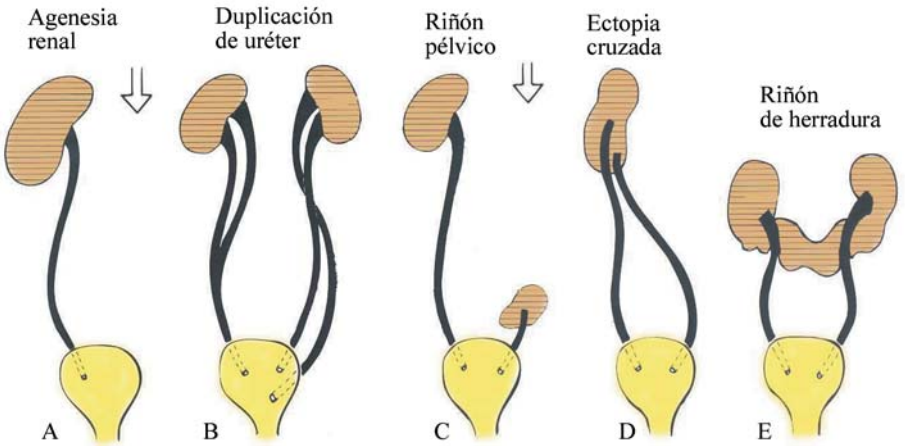

Fig. 9.12. Anomalías congénitas del sistema renal.

Sistema genital

Los órganos reproductivos están formados por las gónadas, un sistema de conductos internos y los genitales externos. Los componentes de la diferenciación sexual aparecen durante el periodo embrionario, el fetal, y aún en el posnatal. Si los embriones tienen un complemento cromosómico XX o XY, estos son capaces de originar un sistema reproductor femenino o masculino respectivamente. El desarrollo sexual de un individuo se puede dividir en varias fases, estas son:

1. Sexo genético: se puede detectar por la presencia de cromatina sexual (sexo cromosómico) en el núcleo de las células femeninas, primero de forma extraembrionaria y después dentro del disco embrionario.
2. Sexo gonadal: se refiere a las diferencias histológicas que se hacen evidentes, primero en los embriones masculinos a las seis semanas y después en los embriones femeninos a las siete semanas, al finalizar el periodo indiferente.
3. Sexo hormonal: se relaciona con los cambios que tienen lugar debido a la producción y acción de las hormonas específicas de cada sexo.
4. Sexo fenotípico: también conocido como sexo somático, se reconoce por el aspecto externo, se debe a la diferenciación sexual de sistema de conductos y de los genitales externos, la cual se inicia temprano en el periodo fetal (primer trimestre).
5. Sexo legal: certificado de nacimiento declarado por el médico.
6. Sexo psicológico: más tarde, otros aspectos se tornan importantes; el sexo asignado (primario) al nacimiento y el sexo adoptado, de acuerdo al desarrollo psicológico del individuo (generalmente el mismo del sexo asignado). En un individuo normal, si se expone a un medio psicosocial apropiado, coinciden todos estos sexos.

Por tanto, el sexo del individuo está determinado genéticamente en el momento de la fecundación; no obstante, durante cierta parte del desarrollo embriológico, no es posible conocer el sexo del embrión por el aspecto semejante que presenta el aparato genital en ambos sexos. A esa etapa del desarrollo genital se le denomina periodo indiferente, con características morfológicas específicas en cada una de las partes del sistema genital. Como es lógico pensar, el propósito final de la diferenciación sexual es producir un individuo femenino o masculino de cualquier especie, para permitir la procreación heterosexual.

La diferenciación sexual es un proceso complejo que incluye la interacción de muchos genes, algunos de estos autosómicos. La clave para el dimorfismo sexual es el cromosoma Y, el cual contiene el gen SrY (región determinante del sexo) en su brazo corto. Este gen es un factor de transcripción que inicia una cascada de genes, que determinan el destino de los órganos sexuales rudimentarios. La proteína SrY es el factor determinante del testículo; bajo su influencia ocurre el desarrollo masculino; en su ausencia se establece el femenino.

Gónadas

No existe un campo de la reproducción humana y animal donde se haya producido tan rápido avance en el conocimiento en los últimos años, como en el campo de la determinación y diferenciación sexual. Esto se ha logrado gracias a la participación de diferentes aportes de: endocrinología, genética, inmunología, biología, bioquímica molecular, embriología experimental y otras ciencias afines.

La genética y la embriología experimental ponen en claro que, en los animales superiores, las múltiples diferencias entre el macho y la hembra dependen en esencia de un solo cromosoma, el Y, y de un solo par de estructuras endocrinas, los testículos y los ovarios. La diferenciación de las gónadas primitivas en testículos y ovarios está genéticamente determinada en los humanos, sin embargo, la formación de los órganos genitales masculinos depende de la presencia de un testículo funcional secretor. Después del nacimiento, las gónadas permanecen con poca actividad hasta la adolescencia, cuando son activadas por las gonadotropinas de la hipófisis anterior. Las hormonas secretadas por las gónadas en este tiempo, causan la aparición de los caracteres secundarios y la aparición del ciclo sexual en la mujer. Las gónadas tienen dos funciones fundamentales:

1. Formación de células germinales (gametogénesis).
2. Endocrina (hormonas sexuales).

Ambas gónadas secretan los dos tipos de hormonas sexuales, produciéndose una mayor secreción de un solo tipo, estrógeno o testosterona, según el sexo. Andrógenos y estrógenos son secretados también por la corteza suprarrenal en ambos sexos. El ovario secreta progesterona, que tiene funciones especiales para preparar el útero para la gestación. Durante el embarazo, el ovario secreta la hormona relaxina que relaja los ligamentos de la sínfisis del pubis y ablanda el cuello uterino, facilitando la salida del feto. En ambos sexos las gónadas secretan un polipéptido, la inhibina.

La determinación y diferenciación sexual son procesos consecutivos que comprenden: el establecimiento de la gónada por control genético y la diferenciación del aparato genital, en concordancia con el sexo gonadal por control genético y hormonal. La determinación y diferenciación sexual están regulados por genes específicos localizados en los cromosomas sexuales y autosomas, que actúan de diferentes formas o mecanismos como:

1. Sustancias organizadoras.
2. Secreciones peptídicas y esteroides.
3. Receptores hísticos.

Como es conocido, el sexo del embrión se determina genéticamente durante la fecundación, sin embargo, las gónadas adquieren las características morfológicas masculinas o femeninas aproximadamente durante la séptima semana del desarrollo. En la formación de las gónadas intervienen tres componentes: las células germinativas primordiales o gonocitos, el epitelio celómico y el mesénquima subyacente.

Cresta o pliegue genital

Es el primer esbozo embrionario de las gónadas. Aparecen alrededor de la cuarta semana de desarrollo, en forma de un par de abultamientos longitudinales situados a cada lado de la línea media, entre el mesonefros y el mesenterio dorsal, ocupando parte de la cavidad abdominal. Estos engrosamientos están originados por la proliferación del epitelio celómico y la proliferación y condensación del mesénquima subyacente y reciben el nombre de crestas o pliegues genitales (Figs. 9.5 y 9.13).

Células germinativas primordiales o monocitos

Estas aparecen tempranamente en la tercera semana del desarrollo, entre las células endodérmicas de la pared del saco vitelino, cerca de la alantoides (Fig. 9.13. A), desde allí migran mediante movimientos ameboides a lo largo del mesenterio dorsal del intestino posterior. A los 30 días de la fecundación ya están al nivel de los riñones, hasta llegar a las gónadas primitivas al comienzo de la quinta semana, luego se asientan en las crestas genitales (gónadas primitivas) durante la sexta semana (Fig. 9.13. B y C). Otra vía de migración de estas células descrita en el humano es la sanguínea, pudiendo observarse células sexuales dentro de los vasos sanguíneos en cualquier parte del organismo (aorta, cerebro, etc.), durante la etapa de migración.

Se plantea que las crestas genitales producen una sustancia quimiotáxica denominada telóferon, que atrae las células germinales y no es específica de una especie. En las crestas genitales los gonocitos se sitúan en la zona cortical o medular, según el sexo genético del embrión, para formar ovario o testículo respectivamente.

Si los gonocitos no llegan a las crestas, las gónadas no se desarrollan, lo que indica la necesaria influencia inductora de estas células para el desarrollo de las gónadas, según el sexo. Se ha demostrado la necesaria interacción de los gonocitos con el epitelio celómico, antes de su asiento definitivo en las gónadas en desarrollo.

Periodo indiferente

En esta etapa no es posible reconocer el sexo por la estructura histológica de las gónadas, debido a que presentan estructura semejante en ambos sexos (gónadas no diferenciadas). Se observan los cordones sexuales que se mantienen unidos al epitelio celómico de la superficie (Fig. 9.14), por lo que resulta imposible establecer diferencias entre la gónada del varón y la hembra.

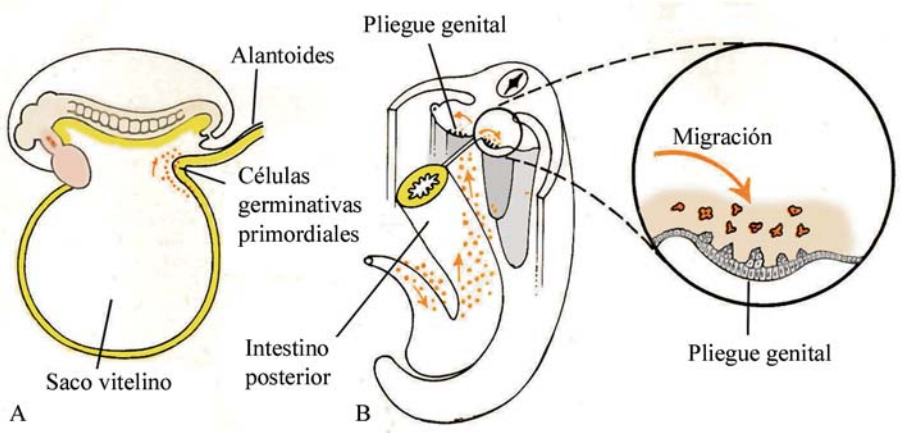

Fig. 9.13. Migración de las células germinativas primordiales.

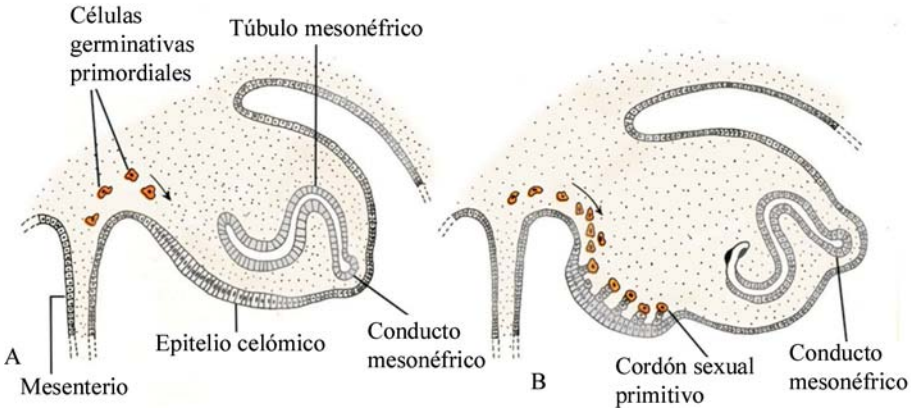

Fig. 9.14. Periodo indiferenciado en el desarrollo de las gónadas.

La gónada indiferente contiene los componentes necesarios para diferenciarse en ovario o testículo, de acuerdo a la constitución genética, como son:

1. Tejido medular: formación de cordones testiculares o sexuales.
2. Tejido cortical: forma la parte de la estructura del ovario, a partir del epitelio celómico.
3. Mesénquima: forma el estroma de las gónadas.
4. Gonocitos: forma ovogonias o espermatogonias.

Periodo diferenciado

Diferenciación del testículo

Las primeras espermatogonias aparecen en el testículo humano a los cinco meses de vida intrauterina y en otras especies después del nacimiento. Las células de Leydig provienen de células de origen fibroblástico (mesénquima) y se observan ya a los 60 días.

El periodo crítico de la diferenciación masculina coincide con la estimulación de secreción de testosterona en las células de Leydig, por la acción de la HCG trofoblástica, teniendo ambos un patrón de secreción coincidente. Posteriormente, las gonadotropinas hipofisiarias mantienen el crecimiento del testículo fetal. En el humano, el ciclo completo de la espermatogénesis dura un promedio de 74 días, más menos 5 días.

Cuando el embrión es genéticamente masculino, las células germinativas primordiales poseen una combinación cromosómica XY. Por influencia del gen SrY en el cromosoma Y, que codifica el factor determinante del testículo, los cordones sexuales primitivos proliferan y penetran hacia la médula para formar los cordones medulares.

Cordones medulares o testiculares. Se producen por proliferación del epitelio celómico hacia el interior del testículo en formación (Fig. 9.15). Al confluir en el hilio del testículo, los cordones macizos se disponen en forma de una red celular que luego origina los túbulos de la *rete testis*, cuando se canalizan en la pubertad. Al continuar el desarrollo, aparece una capa densa de tejido conectivo fibroso, la túnica albugínea, que separa los cordones testiculares del epitelio celómico superficial.

Ya en el cuarto mes, los extremos de los cordones testiculares se unen, formando un asa cerrada, por lo que ambos extremos de los cordones confluyen (tubos rectos) y se vacían en la *rete testis*. En esta etapa, los cordones testiculares están compuestos por los gonocitos y las células de Sertoli (sustentocitos) derivadas del epitelio celómico. Sertoli denominó a esta célula la "célula niñera o nodriza". Inicialmente no se conocía muy bien su función, y se pensaba que era el principal responsable de eliminar por fagocitosis los cuerpos residuales y las células germinales deterioradas, además de tener función de nutrición y protección, luego se demostraron estas y otras funciones importantes.

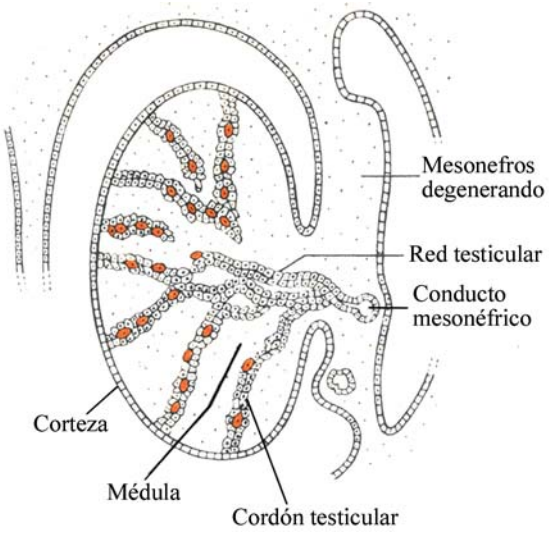

Fig. 9.15. Desarrollo de la gónada masculina.

Barrera hematotesticular. Por estudios fisiológicos se ha demostrado que, gran variedad de sustancias presentes en la sangre no se encuentran en el líquido de los túbulos seminíferos, lo que sugiere la presencia de una barrera hematotesticular similar a la barrera hematoencefálica. La base estructural de la barrera hematotesticular está dada por los complejos de unión Sertoli-Sertoli (uniones estrechas), aunque se pueden ver además uniones de nexo (*gap juntions*) y tipo desmosoma, que dividen al epitelio germinal en un compartimiento basal o externo, donde se encuentran las espermatogonias (2n), con las cuales mantiene una comunicación permanente, y otro interno (adluminal), donde se encuentran el resto de las células germinales (n) en diferentes fases de diferenciación.

Por esta razón, los sustentocitos se polarizan de tal modo que, los productos que regulan las mitosis son secretados basalmente, mientras que los correspondientes a la meiosis son secretados en la parte apical. Además, las células sustentaculares son la fuente de:

1. Una proteína inhibidora (factor antiparamesonéfrico) que es responsable de la regresión fetal de los conductos paramesonéfricos en el varón.
2. Inhibina, la cual inhibe la secreción de FSH.

La barrera hematotesticular se desarrolla, en el momento de la pubertad y justo antes del comienzo de la espermatogénesis. Esta barrera limita el transporte de algunos tipos de moléculas, desde el espacio intersticial, hacia la luz del túbulo. Se sugirió este mecanismo al observar que, algunos tipos de colorantes inyectados no se detectaban en los túbulos seminíferos. Luego se demostró que algunos iones, proteínas, hormonas y medicamentos, tienen un acceso limitado a la luz de los túbulos. Una posible función de dicha barrera es, proporcionar un medio único en el que se pueda producir el desarrollo y maduración del espermatozoide. Es significativo que las células germinales, que están por fuera de la barrera hematotesticular se dividen por mitosis y las de adentro por meiosis. Además, puede servir para mantener las células germinales en diferenciación en una situación inmunológicamente privilegiada, ya que los espermatozoides maduros son muy inmunogénicos, si se introducen en la circulación sanguínea.

Las células intersticiales de Leydig, derivadas del mesénquima de las crestas genitales del mesonefros, ya están presentes en el espacio intersticial entre los cordones testiculares y se pueden reconocer durante la octava semana, cuando comienza la producción de testosterona, de gran importancia para la diferenciación sexual, la espermatogénesis y la regulación de gonadotropina. La producción de testosterona es responsable además del desarrollo posterior del sistema ductal mesonéfrico.

Las células intersticiales comienzan a producir testosterona bajo la influencia de gonadotropina coriónica humana secretada por la placenta, la que luego es sustituida por las gonadotropinas hipofisiarias que mantienen el crecimiento del testículo fetal.

La testosterona es convertida por la enzima 5α reductasa a una forma reducida, la dihidrotestosterona, la cual es un andrógeno importante durante el desarrollo, esta causa diferenciación de estructuras formadas a partir del seno urogenital y del tubérculo genital (genitales externos). La testosterona y la dihidrotestosterona, son esenciales para el desarrollo del fenotipo masculino.

Los cordones testiculares, inicialmente, carecen de luz hasta la pubertad, momento en que adquieren una luz, formando los túbulos seminíferos. Después que los túbulos seminíferos se canalizan, se conectan mediante los tubos rectos a la *rete testis* que, a su vez, se unen a los conductillos eferentes (antes túbulos mesonéfricos). Estos conductos sirven de unión entre la *rete testis* y los conductos mesonéfricos, que finalmente se convierten en los conductos deferentes.

Diferenciación del ovario

El periodo indiferente en el ovario puede persistir hasta los 3 meses en el feto femenino, aunque desde las 7 u 8 semanas se ha identificado la secreción de estradiol por el ovario fetal, y la desaparición de los cordones sexuales. En los embriones del sexo femenino, los cordones sexuales primitivos se disponen en el mesénquima gonadal en forma de cúmulos celulares, que se sitúan principalmente en la porción medular del ovario. Luego, los cúmulos desaparecen y son sustituidos por estroma vascularizado, dando origen a la médula del ovario. Este último se hace identificable a las 7 semanas por la ausencia de los cordones testiculares. Durante esta semana, en la gónada femenina tiene lugar una segunda generación de cordones denominados cordones corticales (Fig. 9.16. A), los cuales se introducen en el mesénquima subyacente pero cerca de la superficie de la glándula.

Durante el cuarto mes, los cordones corticales forman cúmulos celulares, que se sitúan alrededor de las células germinativas primordiales (Fig. 9.16. B). Las células germinativas se diferencian en ovogonias, y las células epiteliales circundantes, provenientes del epitelio superficial, forman las células foliculares. El mesénquima que rodea a los folículos se diferencia en tejido conectivo, para formar el estroma ovárico.

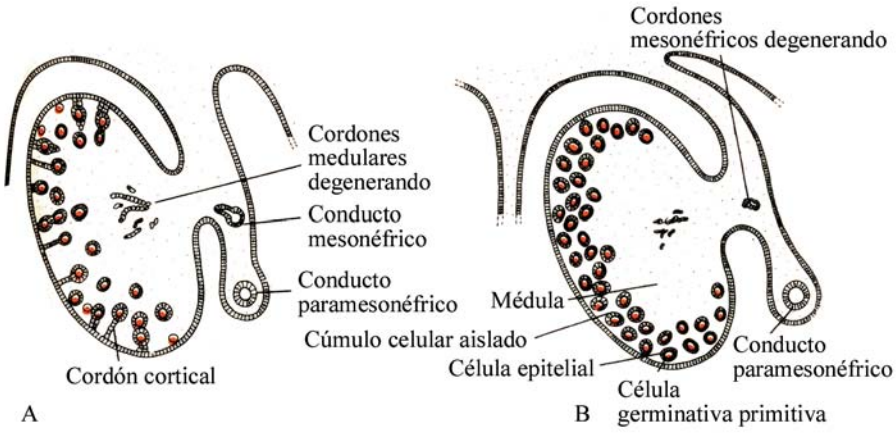

Fig. 9.16. Desarrollo de la gónada femenina.

En la novena semana se origina la *rete ovarii*. Alrededor de las semanas 11 y 12 las células germinales comienzan la profase meiótica para transformarse en ovocitos, fecha que marca el inicio de la diferenciación ovárica. Entre las 20 y 25 semanas de gestación se alcanza el máximo de formación de los folículos primordiales, coincidiendo con el pico máximo de producción de FSH hipofisiaria fetal y aparecen los primeros folículos primarios, alcanzando la gónada las características morfológicas de un ovario definitivo.

Conductos genitales

En la vida adulta, los conductos genitales masculinos son las vías, a través de las cuales los espermatozoides salen del testículo y llegan al órgano de la cópula. De igual forma, los conductos genitales femeninos representan el sitio de recepción y conducción del huevo fecundado y de asentamiento del embrión, hasta el final del desarrollo intrauterino.

Periodo indiferente

En ambos sexos se desarrollan dos pares de conductos genitales: los mesonéfricos o de Wolff, que inicialmente pertenecen al aparato urinario, y los paramesonéfricos o de Müller. En esta etapa y, hasta aproximadamente la séptima semana, no es posible reconocer el sexo, debido a la presencia de ambas estructuras en los fetos de ambos sexos, esta etapa se conoce como periodo indiferente.

Conductos paramesonéfricos

Se desarrollan a cada lado del pliegue urogenital, a partir de invaginaciones longitudinales del epitelio celómico. Su extremo cefálico comunica con la cavidad celómica o peritoneal, mientras que la mayor parte de cada conducto paramesonéfrico se sitúa por fuera del conducto mesonéfrico, para luego cruzarlo ventralmente y confluir en la línea media, donde continúa su trayecto en dirección caudal.

En la línea media, los conductos paramesonéfricos de ambos lados se fusionan, dando origen al conducto uterino, también denominado canal uterovaginal. Esta nueva estructura se conecta con la pared del seno urogenital, donde se forma una elevación conocida como tubérculo de Müller (Fig. 9.17). Así mismo, los conductos mesonéfricos se conectan también con el seno urogenital a ambos lados del tubérculo de Müller.

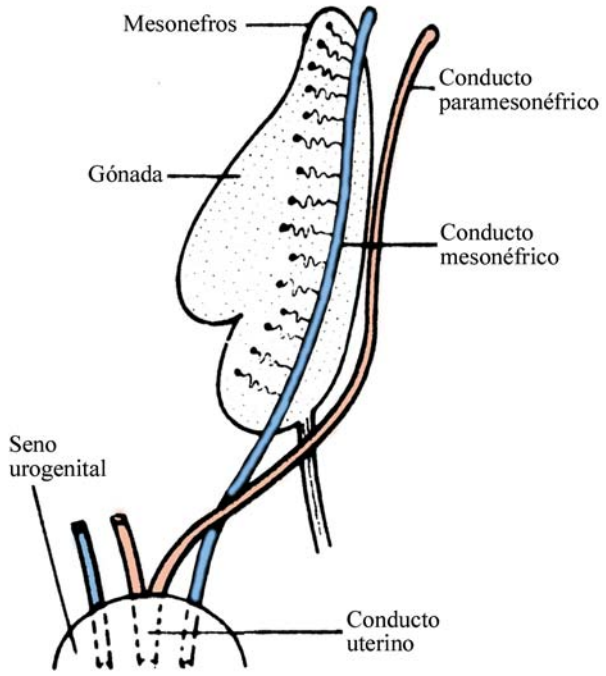

Fig. 9.17. Periodo indiferenciado de los conductos genitales.

Periodo diferenciado

Conductos genitales masculinos

Según el mesonefros va en regresión, unos pocos túbulos mesonéfricos establecen y mantienen contactos con los cordones de la *rete testis* dando origen a los conductillos eferentes del testículo (Fig. 9.18. A y B). Los túbulos mesonéfricos, en el polo caudal del testículo, no se unen a los cordones de la *rete testis* y originan lo que se conocen como paradídimo. Excepto en su porción más craneal (apéndice del epidídimo), los conductos mesonéfricos persisten y forman los conductos genitales principales del varón. Inmediatamente por debajo de la entrada de los conductillos eferentes, los conductos mesonéfricos se alargan, enrollan y forman el conducto del epidídimo. Desde la cola del epidídimo, al brote de la vesícula seminal, los conductos mesonéfricos adquieren una túnica gruesa de músculo liso y se convierten en los conductos deferentes. La región de los conductos, por detrás de las vesículas seminales, se convierte en los conductos eyaculadores. Los conductos paramesonéfricos en el varón degeneran, excepto en una pequeña porción de sus extremos craneales, los apéndices testiculares.

Conductos genitales femeninos

En el sexo femenino, los conductos mesonéfricos degeneran, y los paramesonéfricos se desarrollan hasta convertirse en la mayor parte de los conductos genitales femeninos (Fig. 9.19). Inicialmente se identifican en estas tres porciones:

1. Vertical craneal, que se abre en la cavidad abdominal.
2. Horizontal, que cruza ventralmente los conductos mesonéfricos.
3. Vertical caudal, que se fusiona con la del lado opuesto.

Con el descenso de los ovarios, las dos primeras porciones se diferencian en las trompas uterinas, y las porciones caudales se fusionan para formar el conducto o canal uterino o uterovaginal que, más tarde, forma el útero (Fig. 9.19. B).

Cuando la segunda porción de los conductos paramesonéfricos se mueve en dirección mediocaudal, las crestas urogenitales gradualmente se sitúan en un plano transverso (Fig. 9.20. A y B). Luego, los conductos se fusionan en la línea media y se establece un pliegue pélvico ancho transverso. Este pliegue, se extiende, desde los lados de los conductos paramesonéfricos fusionados, hacia la pared de la pelvis, y da lugar al ligamento ancho del útero. Las trompas uterinas descansan en su borde superior, y el ovario en su superficie posterior. El útero y los ligamentos anchos dividen a la cavidad pélvica en la bolsa uterorrectal (fondo de saco de Douglas) y la bolsa uterovesical. Los conductos paramesonéfricos fusionados originan al cuerpo y al cuello del útero, el mesénquima alrededor forma la túnica muscular del útero, el miometrio y su cubierta peritoneal, el perimetrio.

A continuación se describe la incidencia geneticomolecular del desarrollo de los conductos genitales.

La determinación del sexo masculino está controlada por el gen SrY, el factor determinante del testículo, en la posición Yp11 del brazo corto del cromosoma Y. Este producto genético es un factor de transcripción que induce la expresión de genes que llevan a la producción de la sustancia inhibidora mülleriana, una glicoproteina de la familia del factor α de crecimiento, que provoca la regresión de los conductos paramesonéfricos. La testosterona, producida por las células intersticiales de Leydig, se puede convertir, por la enzima 5α reductasa, en dihidrotestosterona. La testosterona y la dihidrotes-

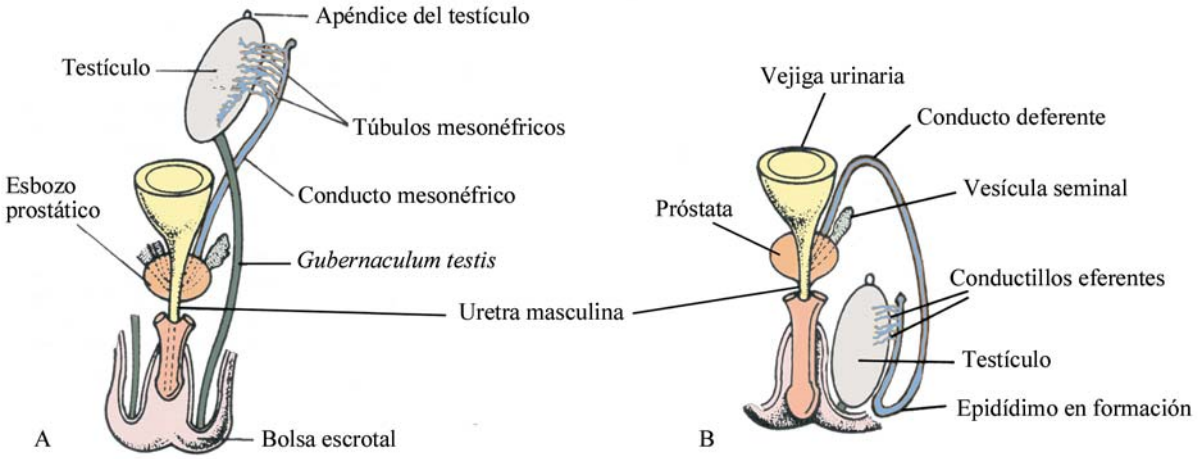

Fig. 9.18. Desarrollo de los conductos genitales masculinos.

tosterona se unen a una molécula de proteína receptora, situada dentro de la célula con una alta afinidad y especificidad y, finalmente, este complejo receptor hormonal se une al ADN para regular la transcripción de genes específicos y sus productos proteicos.

La virilización de los conductos mesonéfricos está mediada por los complejos receptor-testosterona, y de la diferenciación de los genitales externos masculinos se encargan los complejos receptor-dihidrotestosterona. En la hembra, el sistema ductal paramesonéfrico es retenido y desarrolla las trompas uterinas y el útero. Se plantea que los estrógenos producidos por el sistema materno, placenta y ovarios fetales pueden ser responsables de este desarrollo, y como además no existe la testosterona, el sistema ductal mesonéfrico no se desarrolla. En ausencia de andrógenos, los genitales externos indiferentes son estimulados por los estrógenos y se diferencian en labios mayores, labios menores, clítoris y parte de la vagina.

Vagina

La vagina es el órgano femenino de la cópula, tiene un origen dual y un proceso de formación complejo. En los extremos caudales fusionados de los conductos paramesonéfricos, en el sitio de unión con el seno urogenital (Fig. 9.21), aparecen dos abultamientos sólidos que crecen desde la parte pélvica del seno (Fig. 9.21. B y C). Estas estructuras, denominadas bulbos sinovaginales, proliferan y crecen progresivamente formando la lámina vaginal, que en un inicio es sólida. Al continuar el crecimiento, la lámina se alarga e incrementa la distancia, entre el útero y el seno urogenital. Hacia el quinto mes, la lámina vaginal ya se encuentra por completo canalizada, dando origen a la vagina.

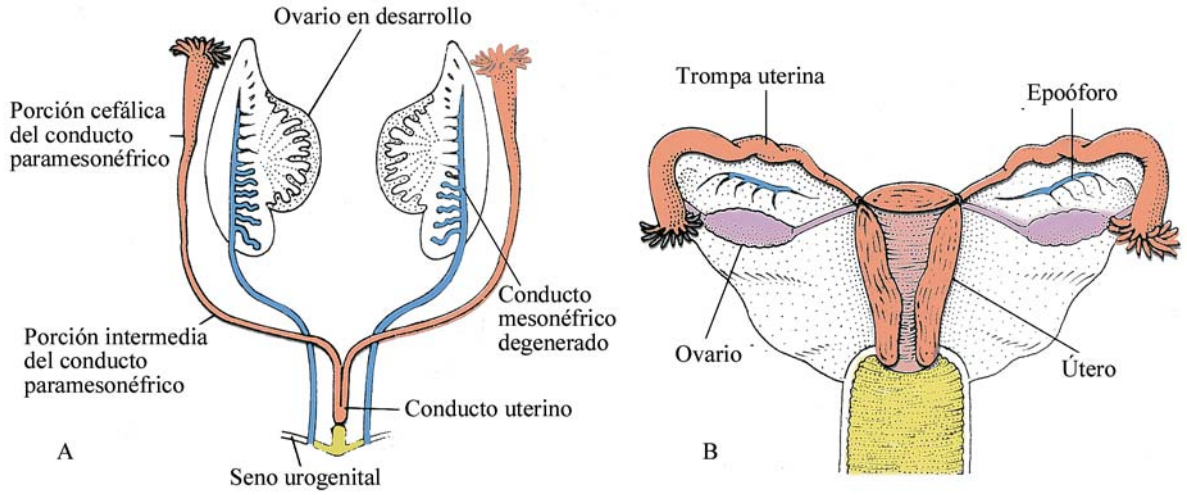

Fig. 9.19. Evolución de los conductos paramesonéficos en el embrión femenino.

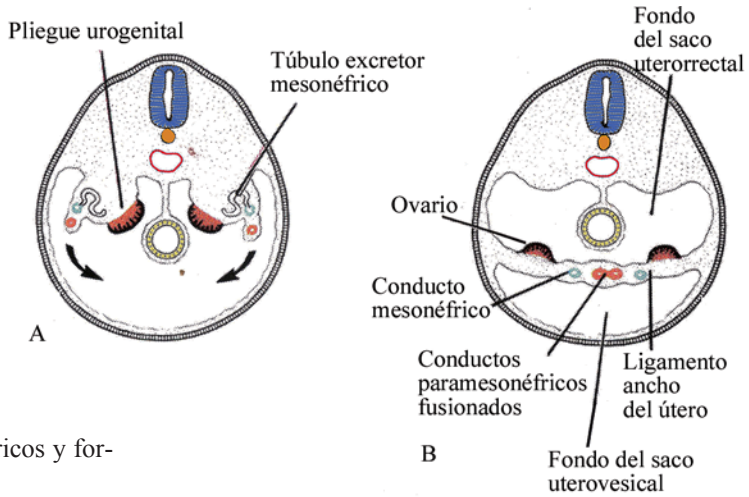

Fig. 9.20. Fusión de los conductos paramesonéfricos y formación del ligamento ancho del útero.

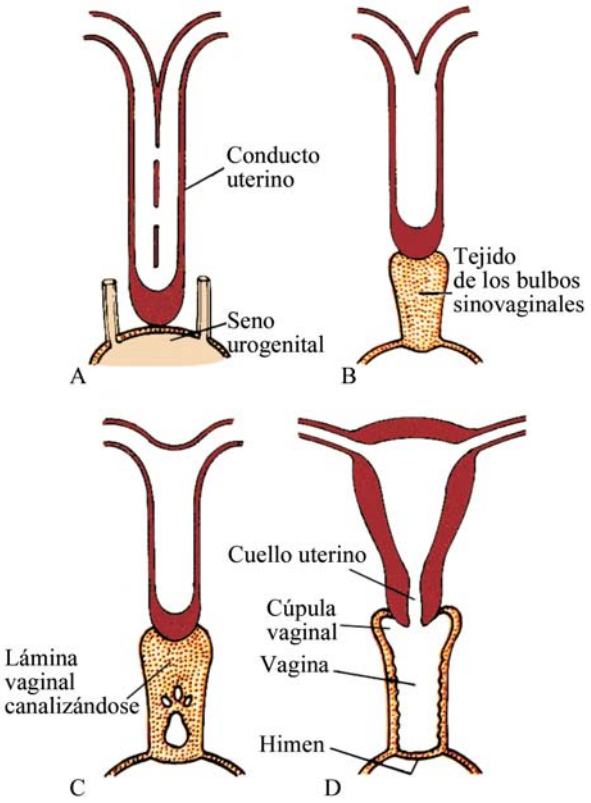

Fig. 9.21. Etapas en la formación del útero y la vagina.

La porción superior de la vagina, alrededor de la porción final del útero, se denomina fórnix o cúpula vaginal, y es de origen paramesonéfrico. Así, la vagina tiene un origen doble, la porción superior derivada del conducto de Müller y la inferior emanada del seno urogenital. La luz de la vagina está separada de la luz del seno urogenital por una lámina de tejido delgado que es el himen.

Durante la formación de los órganos sexuales femeninos se pueden retener algunos túbulos mesonéfricos craneales y caudales en el mesoovario, donde forman el epoóforo y el paroóforo, respectivamente. El conducto mesonéfrico desaparece, excepto en una pequeña porción craneal que se encuentra en el epoóforo, la hidátide de Morgagni y, en ocasiones, una pequeña porción caudal se puede encontrar en la pared del útero o de la vagina, que pueden formar los quistes de Gartner.

Genitales externos

Periodo indiferente

El desarrollo inicial de los genitales externos es similar en varones y hembras. En ellos confluyen las porciones distales de los aparatos urinario y genital, los cuales son además, los órganos de la copulación. Durante las primeras etapas de la diferenciación de los genitales externos no es posible reconocer el sexo, ya que están presentes estructuras comunes para ambos, a esta etapa se le denomina periodo indiferente.

La formación de estas estructuras tiene lugar a finales de la tercera semana, cuando aparecen un par de engrosamientos alrededor de la cloaca, los pliegues cloacales (Fig. 9.22. A). En posición ventral, con respecto a la membrana cloacal, se desarrolla el tubérculo genital (Fig. 9. 22. B). Estos engrosamientos se originan por proliferación del mesodermo subyacente, que rodea a la membrana cloacal y levantan el revestimiento ectodérmico, haciendo relieve sobre la superficie.

Durante la sexta semana, el tabique urorrectal se fusiona con la membrana cloacal, y esta queda dividida en dos membranas: la anal (dorsal) y la urogenital (ventral) (Fig. 9.22. C). Los pliegues también se dividen en urogenitales hacia la porción ventral, y anales, hacia la porción dorsal. Simultáneamente, a cada lado de los pliegues urogenitales, aparecen un par de elevaciones: los pliegues labioescrotales.

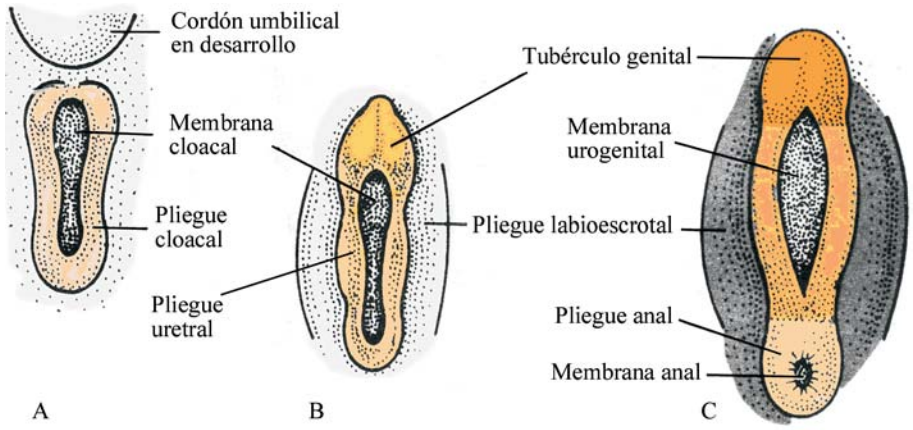

Fig. 9.22. Periodo indiferenciado de los genitales externos.

El tubérculo genital se alarga y se denomina falo. Las membranas anal y urogenital se rompen, y por debajo del falo se forma un surco continuo con la abertura urogenital, el surco uretral. Se debe insistir en que, los genitales externos masculinos y femeninos se ven muy semejantes hasta el final de la novena semana.

En resumen, durante el periodo indiferente se encuentran presentes: los pliegues urogenitales o uretrales, los pliegues labioescrotales y el tubérculo genital o falo.

Periodo diferenciado

Genitales externos masculinos

A medida que el tubérculo genital o falo se alarga y va formando el pene, tira de los pliegues urogenitales hacia delante, los cuales forman las paredes laterales del surco uretral, que se encuentran en la superficie inferior del pene en desarrollo (Fig. 9.23). Los pliegues urogenitales se fusionan de atrás hacia delante, a lo largo de la superficie inferior del pene en desarrollo, y en su interior se desliza la porción fálica del seno urogenital definitivo que da origen al epitelio de la uretra peneana. En el cuarto mes se forma la porción más distal de la uretra balánica de origen ectodérmico, que se fusiona con la peneana y completa la uretra en su totalidad.

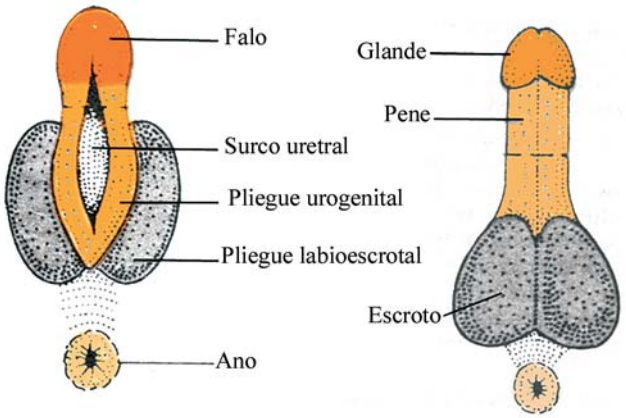

Fig. 9.23. Desarrollo de los genitales externos masculinos.

Los pliegues labioescrotales se desplazan en sentido dorsal, crecen uno hacia el otro, se fusionan y forman el escroto. La línea de unión entre los pliegues es notoria, y recibe el nombre de rafe escrotal o rafe medio. A ambos lados se forman las bolsas escrotales por evaginación del peritoneo, en cuyo interior se sitúan posteriormente los testículos.

Descenso del testículo

El desplazamiento del testículo, desde el abdomen al escroto, se denomina descenso del testículo. Sin embargo, en la actualidad se admite que no existe realmente descenso en la cavidad abdominal sino que el descenso es básicamente inguinoescrotal.

En el periodo fetal temprano, los testículos se encuentran en la fosa ilíaca (Fig. 9.24), que es un órgano abdominal durante la primera mitad de la vida prenatal y penetra en la región inguinal durante la última parte del segundo trimestre.

Finalmente, hacia la semana 26 del desarrollo, el descenso del testículo progresa y alcanza las bolsas escrotales (Fig. 9.24. B). Sin embargo, el descenso se puede retardar, hasta el primer año posnatal. En la actualidad se admite que, en el descenso testicular interviene una combinación de procesos del crecimiento. El control hormonal se debe a secreción andrógena fetal (estimulada por gonadotropinas maternas) y por la placenta o por factores hipofisiarios fetales.

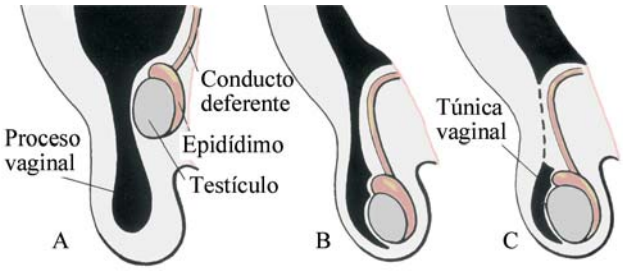

Fig. 9.24. Etapas del descenso del testículo.

La parte terminal caudal del testículo y del epidídimo están unidos al *gubernaculum testis* (Ver figura 9.18), el cual se extiende a la región inguinal. El *gubernaculum* (del latín: timón) es un cilindro gelatinoso de mesénquima indiferenciado, que está ligado en su extremo cefálico al testículo y al epidídimo. Se desarrolla propiamente durante el periodo embrionario, mientras el testículo está en el abdomen, el extremo caudal del *gubernaculum* está muy atado a la región del canal inguinal; los testículos descienden con rapidez a través de este canal preformado. Los vasos testiculares se alargan y el escroto se dilata. En su descenso, el testículo está acompañado por: el conducto mesonéfrico (conducto deferente), fibras musculares (el cremáster) y un divertículo peritoneal (el proceso vaginal). A medida que el testículo se desliza, el proceso vaginal se invagina, y su parte superior se oblitera al nacimiento o poco después, mientras que su porción más baja persiste como la túnica vaginal testicular.

El descenso testicular se ha explicado por varias teorías. Antes del descenso, la tumefacción del *gubernaculum* y su aumento de tamaño puede ser un factor mecánico importante en el trayecto del testículo,

como guía a través del canal inguinal, se deben añadir los factores hormonales, el andrógeno fetal y el factor de inhibición paramesonéfrico, así como un eje hipotálamo-hipófisis-gonadal intacto, para la secreción de gonadotropina hipofisiaria fetal.

Genitales externos femeninos

En la hembra, las apariencias de los genitales externos son similares a las del varón hasta la novena o décima semanas (50 mm). El tubérculo genital se alarga con rapidez al principio, pero detiene su crecimiento de manera gradual y se convierte en el clítoris, relativamente pequeño. Los pliegues urogenitales solo se fusionan por delante del ano y las porciones no fusionadas originan los labios menores (Fig. 9.25).

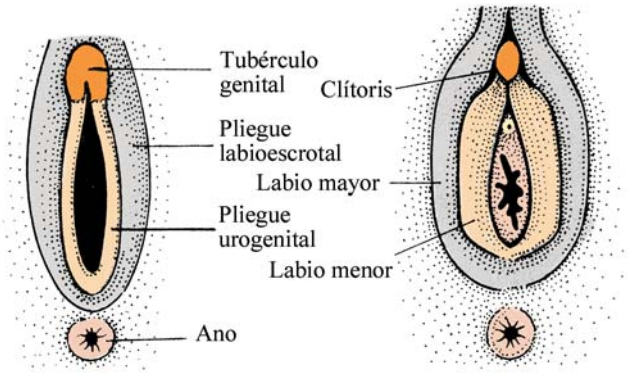

Fig. 9.25. Desarrollo de los genitales externos femeninos.

Los pliegues labioescrotales se unen por detrás del tubérculo genital y forman la comisura labial posterior, por delante del monte de Venus. La porción restante de los pliegues labioescrotales no se fusiona y representan los labios mayores. El surco urogenital permanece abierto y forma el vestíbulo de la vagina. Los factores que controlan el desarrollo de los genitales externos femeninos no están claros, pero no cabe duda de que los estrógenos desempeñen una función importante.

Aunque el tubérculo genital no se alarga extensamente en la hembra, es más largo que en el varón durante los estadios tempranos del desarrollo. Por eso, usar la longitud del tubérculo como criterio de determinación del sexo, en los estudios ultrasonográficos, puede conducir a errores durante el tercer y cuarto mes del embarazo.

Descenso del ovario

El descenso de las gónadas es bastante menor en la hembra que en el varón, y los ovarios se sitúan finalmente bajo el borde de la pelvis verdadera. El ligamento genital craneal forma el ligamento suspensorio del ovario, mientras que el ligamento genital caudal forma el ligamento propio del ovario y el ligamento redondo del útero. Este último se extiende hasta los labios mayores.

Observaciones clínicas del sistema genital

Dentro de estas se encuentran las anomalías: de los conductos genitales femeninos; del descenso testicular y de la región inguinal; de los genitales externos masculinos y de la diferenciación sexual.

En cuanto a las anomalías de los conductos genitales femeninos, estos pueden presentar:

1. Aplasia uterina: resulta del progreso caudal insuficiente de los conductos paramesonéfricos.
2. Hipoplasia uterina: resulta de un órgano poco desarrollado.
3. *Uterus unicornis*: presenta un cuerno único y se observa, cuando uno de los conductos paramesonéfricos no se desarrolla adecuadamente (Fig. 9.26. A).
4. *Uterus bicornis bicollis*: también denominado útero didelfo (griego; *delfus*, útero), se produce cuando ambos conductos paramesonéfricos mantienen su dualidad (Fig. 9.26. B).
5. *Uterus bicornis unicollis*: semejante al anterior pero con un solo cuello uterino (Fig. 9.26. C).
6. *Uterus subseptus unicollis*: contiene solo una pequeña parte del tabique (Fig. 9.27. D).
7. *Uterus septus bicollis*: se caracteriza por la retención del tabique medio interno entre los conductos paramesonéfricos fusionados (Fig. 9.26. E).
8. *Uterus arcuatus*: se presenta con frecuencia y comprende un defecto de fusión externo en la región del fondo uterino (Fig. 9.26. F).
9. Endometriosis: es la presencia de tejido endometrial ectópico que posee la estructura histológica (glándulas endometriales, estroma o ambos) y la función de la mucosa uterina. Los sitios principales de endometrio extrauterino son: los ovarios (80 %), ligamentos del útero, tabique rectovaginal, peritoneo pélvico, región umbilical y cicatrices quirúrgicas; lugares poco frecuentes que incluye los pulmones (embolismo endometrial). Los focos son afectados por hormonas ováricas, de aquí que presenten cambios

cíclicos. Se han planteado varios mecanismos que la provocan, los cuales son:

a) Implantación retrógrada: endometrio proveniente de las trompas uterinas se implantan en cualquier lugar.
b) Metaplasia serosa: diferenciación anormal del epitelio celómico.
c) Implantación accidental durante una intervención quirúrgica.
d) Diseminación hematógena o linfática: se ha sugerido la posibilidad de la acción de toxinas medioambientales por un estudio en monos Rhesus expuestos a dioxina.

10. Agenesia de la vagina: con frecuencia se acompaña de anormalidades uterinas o urinarias.
11. Ausencias o atresia de la luz vaginal: se debe a insuficiencia en la canalización que ocurre normalmente durante el periodo fetal.
12. Tabique vaginal y estenosis vaginal: se producen por igual mecanismo.
13. Adenosis vaginal pospuberal: se caracteriza por presencia de epitelio glandular en la pared vaginal que puede estar asociado con administración materna de dietiestilbestrol, el que fue utilizado en el tratamiento del aborto espontáneo y del alumbramiento prematuro. Esta hormona sintética se considera un teratógeno transplacentario, que puede incrementar ligeramente la posibilidad de carcinoma cervical y vaginal en la descendencia que han sido expuestas *in útero*.
14. Himen imperforado: como resultado se acumula líquido dentro de los órganos reproductivos hidro (metro) colpos, y después de la menarquia, sangre remato (metro) colpos.

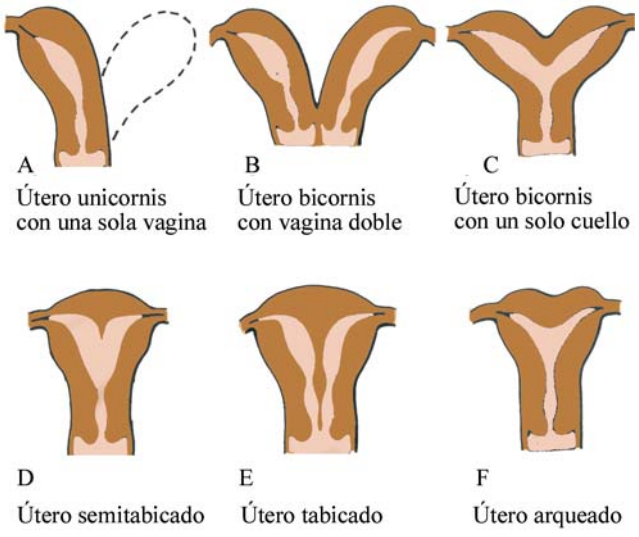

Fig. 9.26. Anomalías del útero y de la vagina.

Las anomalías del descenso testicular y de la región inguinal pueden ser las siguientes:

1. Hernia inguinal congénita: la conexión entre la cavidad abdominal y el proceso vaginal en el saco escrotal se cierra normalmente en el primer año, después del nacimiento. Si esta vía permanece abierta, las asas intestinales descienden hacia el escroto, dando lugar a la hernia inguinal congénita.
2. Hidrocele: está formado por una colección de líquido dentro de un proceso vaginal manifiesto. La hidrocele enquistada es una variedad de hidrocele asociada con el cordón espermático; el proceso vaginal se cierra por encima y por debajo de la tumefacción. En la mujer la hidrocele está asociada con el ligamento redondo del útero en el canal inguinal.
3. Criptorquidia (griego: testículo oculto): cerca del momento del nacimiento, aunque con variaciones amplias, los testículos descienden a las bolsas escrotales. En ocasiones, uno o ambos testículos no descienden y permanecen en la cavidad abdominal o, con mayor frecuencia, en el canal inguinal. Esta afección puede ser componente de muchos síndromes congénitos. Un testículo sin descender pierde la capacidad de producir espermatozoides maduros, debido a una mayor temperatura fuera del escroto. La criptorquidia se puede deber a disgenesia o agenesia testicular, crecimiento insuficiente de los vasos de los testículos o del conducto deferente, descenso retardado por prematuridad, o daño del sistema nervioso central que causa supresión de gonadotropinas hipofisiarias. La producción insuficiente de andrógenos es la causa más frecuente del no descenso testicular. Los peligros potenciales de criptorquidia incluyen la probabilidad de formación de tumores y de infertilidad. Si es posible, la intervención quirúrgica (orquidopexia) en etapas tempranas de la niñez, puede ser un método factible de solución (Fig. 9.27. A-I).
4. Ectopia *testis*: el órgano desciende a un sitio anormal fuera de la ruta normal de descenso, tales como, la región del pubis, el muslo o el periné. Se plantea que la fibrosis local es el factor más importante en el bloqueo del descenso normal, al provocar que el mesénquima que rodea al *gubernaculum*, evita que la porción del proceso vaginal y del músculo cremáster prosiga su crecimiento (Fig. 9.27. L).

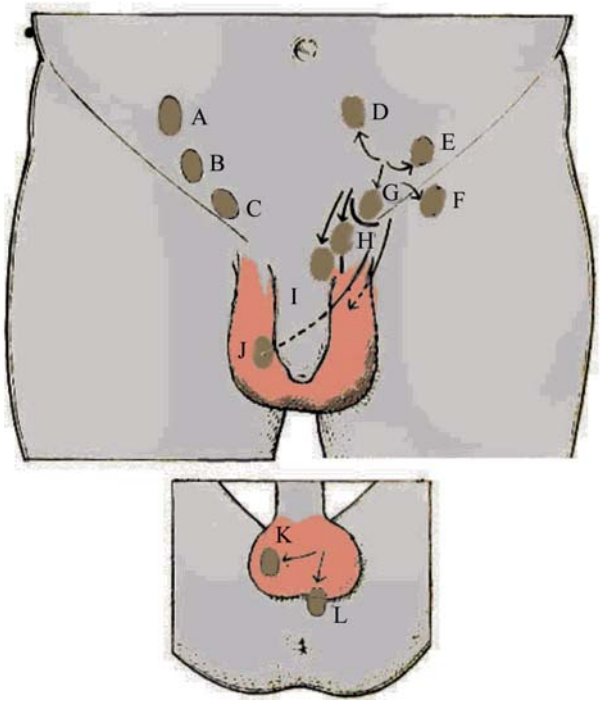

Fig. 9.27. Diferentes posiciones anormales del testículo, por defectos en su descenso.

3. Micropene: se presenta cuando la estimulación androgénica para el crecimiento de los genitales externos es insuficiente. La causa principal es el hipogonadismo primario o disfunción hipotalámica.
4. Pene bífido o doble: se debe a que el tubérculo genital se divide.

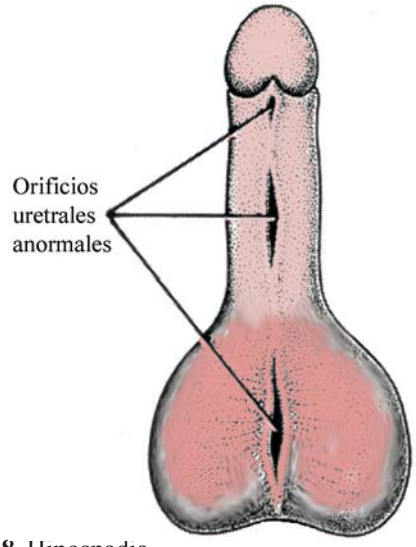

Fig. 9.28. Hipospadia.

Las anomalías de los genitales externos masculinos son las siguientes:

1. Hipospadias: en esta afección existe fusión incompleta de los pliegues uretrales, razón por la cual produce aberturas anormales de la uretra a lo largo de la cara inferior del pene, casi siempre cerca del glande, a lo largo del rafe o, cerca de la base del pene (Fig. 9.28). En casos raros y más graves, el meato uretral se extiende a lo largo del rafe escrotal. Cuando falta completamente la fusión de los pliegues uretrales, una hendidura sagital ancha se encuentra a lo largo de la longitud completa del pene y el escroto; entonces, las dos tumefacciones escrotales se asemejan marcadamente a los labios mayores.
2. Epispadias: es una anormalidad rara, en la cual el meato uretral se encuentra al dorso del pene. En vez de desarrollarse en el margen craneal de la membrana cloacal, el tubérculo genital parece formarse en la región del tabique urorrectal. Por esto, una porción de la membrana cloacal se encuentra craneal al tubérculo y, cuando esta se rompe, la salida del seno urogenital se efectúa en la cara dorsal del pene. A menudo la epispadias se puede asociar con extrofia de la vejiga.

En cuanto a las anomalías en la diferenciación sexual, el desarrollo sexual anormal puede ser producido por: factores medioambientales, no disyunción cromosómica, o mutaciones genéticas. Muchas anomalías de los genitales externos aparecen como detenciones del desarrollo. A fin de evitar complicaciones en el momento de la pubertad, los niños con genitales ambiguos se deben estudiar muy temprano después del nacimiento.

Entre las anomalías se encuentran:

1. Síndrome ovárico poliquístico: es un trastorno frecuente de la función ovárica. Corresponde a un subfenotipo de resistencia insulínica y se caracteriza por hiperinsulinemia, lo que resulta en producción excesiva de andrógenos, anovulación crónica, obesidad e hirsutismo.
2. Disgenesia gonadal: se refiere a gónadas "en estrías o rayas" en una mujer fenotípica (genitales femeninos). Muchas de estas personas tienen cuadros clínicos típicos de 45 XO (síndrome de Turner), pero algunos muestran un cariotipo 46 XX o un 46 XY. En la fórmula 46 XY, un gen idéntico o similar a la región determinante del sexo se piensa que está presente en un cromosoma X. El cariotipo 46 XY (síndrome de Swyer) puede surgir de la deleción del cromosoma Y correspondiente al gen Sry. El término de gónada "en estrías" se utiliza por la presencia de rayas blan-

quecinas, debido a la presencia de tejido conectivo en las gónadas y por la ausencia de ovocitos. Este aspecto rayado se observa también en el síndrome de Turner (XO). En la disgenesia gonadal, las pacientes parecen ser mujeres normales pero no presentan menstruación y no desarrollan características sexuales secundarias en la pubertad.

3. Síndrome de Turner o monosomía cromosómica X (45 XO): se refiere a una mujer fenotípica con defectos de los ovarios, suele diagnosticarse en la adolescencia. Sus características son estatura corta (de 140 a 150 cm), disgenesia ovárica con hipoplasia o ausencia de las células germinales, ambas alteraciones son casi constantes. La micrognatia y anomalías cardiovasculares están presentes en la mitad de los casos, y son frecuentes las afecciones siguientes: cúbitos valgo, la línea posterior del cabello baja, cuello corto y alado, tórax ancho ("en escudo"), anomalías renales, paladar arqueado, linfedema de manos y pies, metacarpos cortos, y genu valgo (Fig. 9.29. A y B). Estos cuadros clínicos, varían considerablemente, y pueden estar correlacionados con las diferentes formas del cariotipo. La prevalencia es de 1/10 000 nacimientos del sexo femenino, pero lo más frecuente es que se produzca aborto espontáneo. La letalidad severa relacionada con linfedema severo. El X presente es por lo general de origen materno, no hay cuerpo de cromatina sexual ni el cuerpo Y fluorescente es detectable. En el primer trimestre los ovarios se desarrollan normal, pero más tarde presentan aspecto "rayado o estriado". Algunos pacientes pueden presentar mosaicismo, siendo el más frecuente 45 XO/46 XX.
4. Síndrome de Klinefelter: se refiere a un varón fenotípico con defectos testiculares y cuya fórmula cromosómica es 47 XXY, la condición se diagnostica principalmente en la adolescencia. Es la anormalidad de mayor frecuencia en la diferenciación sexual. Sus características son hipogonadismo masculino con hialinización de los túbulos seminíferos e infertilidad, ausencia de espermatogénesis, estatura alta, extremidades largas, ginecomastia, retraso mental, y problemas de comportamiento (Fig. 9.29. C y D). La anormalidad cromosómica es secundaria a la no disyunción meiótica o mitótica de los cromosomas sexuales maternos o paternos. La cromatina sexual y los cuerpos Y fluorescentes son detectables. Aunque el genotipo es 47 XXY, algunos pacientes muestran mosaicismo, por ejemplo 47 XXY/46 XY.
5. Seudohermafroditismo: en estos casos, el sexo genotípico está enmascarado por una apariencia fenotípica que se asemeja muy fuertemente al sexo contrario. Cuando en el seudohermafrodita masculino está presente un ovario, el paciente se denomina seudohermafrodita femenino.
6. Seudohermafroditismo femenino: posee la fórmula cromosómica 46 XX. Es la presencia de genitales externos masculinos o ambiguos, resultado de la exposición a andrógenos, con la presencia de ovarios, trompas uterinas y útero. La exposición a los andrógenos durante el primer trimestre es causada, con frecuencia, por hiperplasia suprarrenal congénita (síndrome adrenogenital), la cual produce secreción excesiva de andrógenos.

   La condición comienza alrededor de las 17 semanas del desarrollo prenatal, en la pubertad o, a veces, más tarde. Esta excesiva producción de andrógenos masculiniza los genitales externos que varían, desde un agrandamiento del clítoris, hasta muy semejantes a genitales masculinos. Se puede encontrar hipertrofia del clítoris y fusión parcial de los labios mayores, dando la apariencia de un escroto, así como un seno urogenital persistente.
7. Seudohermafroditismo masculino: posee la fórmula cromosómica 46 XY, con cromatina negativa en la mayoría de los casos. Se caracteriza por la presencia de genitales externos femeninos o ambiguos, con o sin vagina y de testículos histológicamente distinguibles. La condición comienza en el primer trimestre, después de la diferenciación sexual primaria. Los testículos no logran ejercer una influencia adecuada en la diferenciación de los órganos sexuales secundarios, por ejemplo, hay secreción insuficiente de andrógenos testiculares o una falta de sensibilidad a los andrógenos. Un útero se puede desarrollar, debido a la insuficiente regresión de los conductos paramesonéfricos. Las causas de esta condición incluyen, defectos de biosíntesis de testosterona o de su metabolismo (deficiencias enzimáticas).
8. Síndrome de conducto paramesonéfrico persistente: es un trastorno recesivo autosómico raro en varones, causado probablemente por producción deficiente del factor inhibidor paramesonéfrico o resistencia a su acción, por ausencia de receptores en los órganos reproductivos masculinos o femeninos que están presentes. La criptorquidia es frecuente y los testículos ocupan la posición normal del ovario.

9. Síndrome de feminización testicular: es una condición de resistencia a los andrógenos, que presenta una forma de seudohermafroditismo masculino encontrado en mujeres fenotípicas (genitales externos femeninos), quienes son masculinos gonadalmente (testículos bilaterales) y cromosómicamente. Con frecuencia se presenta criptorquidia y el genotipo es generalmente 46 XY, pero no son sensibles a los andrógenos. Un error genético provoca que los testículos no organicen un fenotipo masculino. Estos pacientes no tienen estructuras paramesonéfricas (útero) ni folículos ováricos (en los testículos anormales), y son cromatina sexual negativa. Los estrógenos son producidos por los testículos y se hacen activos en la pubertad.

10. Hermafroditismo verdadero: esta afección es muy rara, requiere de la presencia de tejidos ováricos y testiculares en un individuo. El tejido ovárico se puede encontrar en un lado y el testicular en el otro o, una o ambas gónadas pueden formar una ovotestis. Los genitales externos masculinos o femeninos pueden estar poco desarrollados. La mayoría de los hermafroditas son cromatina sexual positiva y presentan un genotipo 46 XX. Otros genotipos encontrados son 46 XY y cuadros clínicos de mosaicismo tales como 46 XX/46 XY. Con frecuencia hay presencia de útero, alrededor de las dos terceras partes menstrúan y se han reportado casos de embarazo.

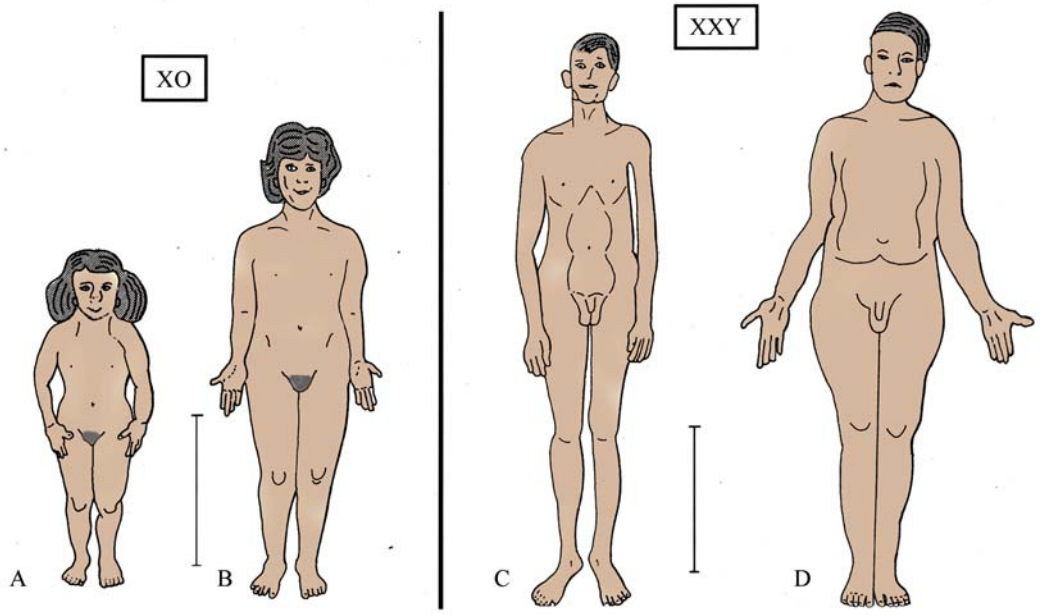

Fig. 9.29. A y B. Síndrome de Turner. C y D. Síndrome de Klinefelter.

Capítulo 10

Desarrollo de la cabeza y el cuello

Filogenia

Los vertebrados surgieron de un grupo de organismos simples que filtraban los alimentos del agua, llamados protocordados. Una estructura prominente de los protocordados es la cámara faríngea expandida y utilizada en la filtración alimentaria; esta cámara está apoyada en una cesta branquial cartilaginosa. El agua y las partículas alimenticias son llevadas hacia la faringe por medio de la boca, el agua es expelida a través de las barras branquiales localizadas a cada lado de la faringe, y las partículas sólidas comestibles prosiguen hacia el intestino.

Algunas otras características de los vertebrados son, la presencia de una notocorda, de musculatura axial segmentada y de una cabeza probablemente desarrollada en respuesta de la vida activa de los protocordados larvarios.

Muchos protorcordados son sésiles (permanecen fijos en un sitio) como adultos, pero las larvas parecen tener una vida libre. Una notocorda flanqueada por músculos hace posible la natación en los vertebrados, y la concentración de los órganos de los sentidos y los centros del sistema nervioso central en el extremo principal del animal, originan así la porción cefálica.

Los vertebrados más primitivos (peces sin mandíbulas, agnotos), no poseen una mandíbula movible. Muchas de las formas extintas parecen haber tenido una alimentación filtrada, aunque otros como la lamprea, absorben la sangre y realizan barrido de alimentos para su nutrición. El cerebro de los agnotos (más grande comparado con los protocordados), está protegido por un hueso o cartílago denominado condrocráneo, el cual está conectado con la notocorda persistente, así como a la nueva columna vertebral en desarrollo. El esqueleto branquial sostiene las barras branquiales entre las hendiduras y está también fijada al condrocráneo. Las barras branquiales permiten que la sangre sea oxigenada y, cada una a su vez, es irrigada por una arteria del arco branquial.

En una línea ya extinta de peces, la primera barra branquial se transformó en un par de mandíbulas, superior e inferior. Esta nueva condición hizo posible la persecución y captura de presas vivas. Los progresos del aparato sensitivo y propulsivo, necesitados para este nuevo modo de vida adicional, demandan del cerebro, por lo que este crece progresivamente. Todo este grupo de transformaciones juntas sentaron las bases para la evolución de la cabeza y el cuello en la especie humana.

El esqueleto craneal de los peces está compuesto por:

1. El condrocráneo, que comprende el cerebro y ayuda a formar las cápsulas sensitivas que soportan los órganos olfatorios, los ojos y a los oídos internos.
2. Una armazón externa de huesos membranosos (dérmico).
3. El esqueleto visceral o viscerocráneo que soporta las barras branquiales y las mandíbulas, las que intervienen en la formación de la cara. Estos componentes se pueden distinguir durante la formación del cráneo humano.

Características generales en la formación de la región cefálica

La región cefálica es una zona compleja, tanto por las estructuras que la forman, como por su contenido. En su formación intervienen varias estructuras embrionarias:

1. El mesénquima derivado del mesodermo paraaxial y lateral.
2. Las crestas neurales.

3. Las regiones engrosadas del ectodermo conocidas como placodas ectodérmicas.
4. El mesodermo paraaxial (primeras somitas y somitómeros) forma el piso de la bóveda del cráneo y una porción de la región occipital, además de todos los músculos voluntarios de la región dorsal de la cabeza y las meninges caudales al prosencéfalo. El mesodermo lateral da origen a los cartílagos laríngeos aritenoides y al tejido conectivo de esta región (Ver Capítulos 7 y 8).

Las células de la cresta neural, de origen neuroectodérmico, de la región cefálica migran ventralmente en el interior de los arcos faríngeos y rostralmente alrededor del cerebro anterior y de la cúpula óptica, originando estructuras esqueléticas faciales y de los arcos faríngeos, además del resto de los tejidos de estas regiones, incluyendo tejido cartilaginoso y óseo, dentina, tendón, dermis, piamadre, neuronas sensitivas, etc.

Durante el desarrollo de la cabeza y el cuello, en la cuarta y quinta semana se observan estructuras muy características denominadas arcos faríngeos o branquiales que participan en la formación de la cara del embrión en esa etapa. Los arcos faríngeos están formados por barras de tejido mesenquimatoso separados por surcos ectodérmicos profundos conocidos como hendiduras faríngeas o branquiales (Fig. 10.1), similares a las que se observan en los tiburones.

En la medida que se forman los arcos y las hendiduras, un número de evaginaciones, denominadas bolsas faríngeas, aparecen relacionadas con cada hendidura pero desde el endodermo, dispuestas a lo largo de las paredes laterales e internas del intestino faríngeo (Fig. 10.2). Estas bolsas penetran desde el interior al mesénquima circundante sin establecer comunicación abierta con las hendiduras externas.

Los arcos faríngeos representan las estructuras principales e imprescindibles para la formación del cuello y de la cara. Al finalizar el primer mes del desarrollo y observarse el embrión en posición frontal, no es posible reconocer la cara, en su lugar solo se encuentra el estomodeo o boca primitiva formada por una depresión, en cuyo fondo se encuentra la membrana bucofaríngea. El estomodeo en esta etapa está rodeado por el primer par de arcos faríngeos (Fig. 10.3).

Ya en la quinta semana de desarrollo, se pueden reconocer cinco prominencias mesenquimatosas en el sitio de la futura cara y que son los primeros esbozos embrionarios de la cara, dispuestas alrededor del estomodeo, estas son:

1. Las prominencias mandibulares pares, que corresponden a la porción inferior del primer arco faríngeo, caudal al estomodeo.
2. Las prominencias maxilares pares que corresponden a la porción superior del primer arco faríngeo, dispuestas lateralmente al estomodeo.
3. La prominencia frontonasal, una elevación cefálica al estomodeo.

El desarrollo de la cara es complementado, más tarde, por la formación de las prominencias nasales.

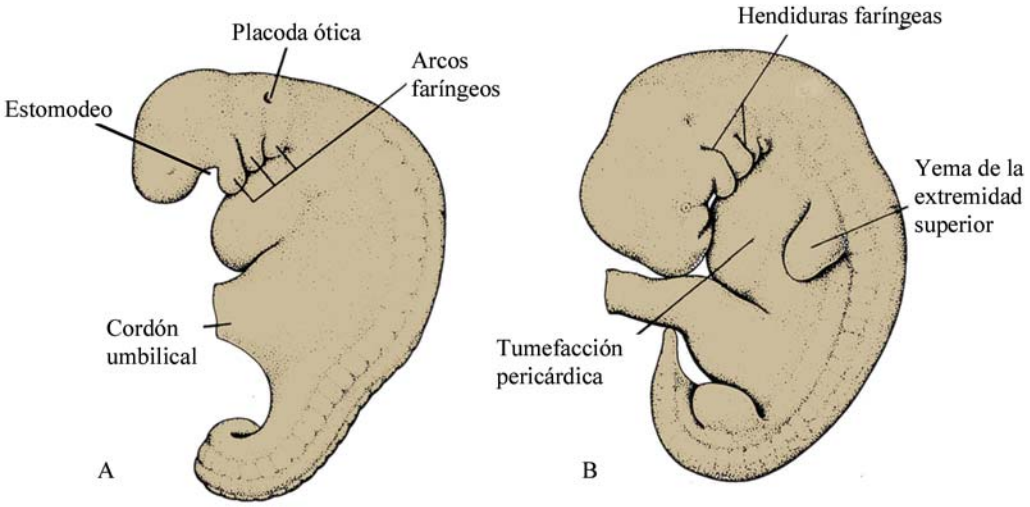

Fig. 10.1. Vista lateral de la cara de un embrión a mediados de la cuarta semana.

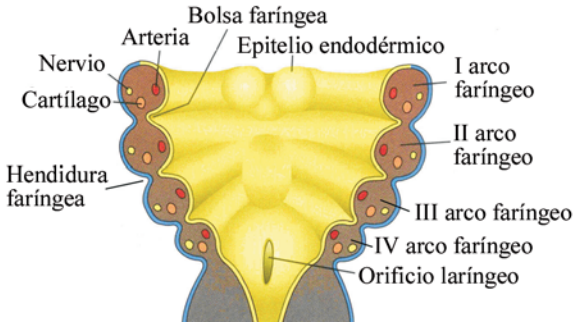

Fig. 10.2. Vista interna y ventral de la faringe.

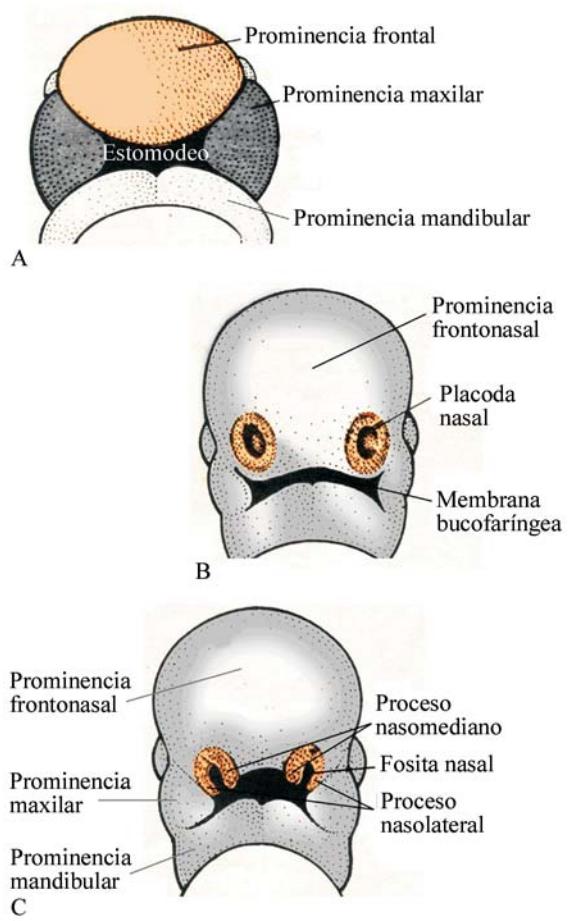

Fig. 10.3. Modificaciones del aspecto externo de la cara en una vista frontal. A y B. Cuarta semana. C. Quinta semana.

Arcos faríngeos

Son barras de mesénquima separadas por las hendiduras faríngeas, las cuales aparecen de manera lateroventral en la región de la cabeza y el cuello, entre las cuarta y quinta semanas (Fig. 10.2). Cuatro pares son visibles externamente a las cuatro semanas y están separadas unas de otras por tres hendiduras. Más caudal, la disposición no está bien definida pero, desde el punto de vista de la estructura interna, es costumbre señalar un quinto y aún un sexto arco faríngeo. Es característico que cada arco origina su grupo muscular y sus huesos propios, además de acompañarse de un nervio, arterias y venas, formando un verdadero paquete vasculonervioso. Las hendiduras externas se relacionan internamente con las bolsas faríngeas correspondientes. El ectodermo de cada hendidura se pone en contacto con el endodermo de cada bolsa, formando una membrana faríngea, las cuales en los vertebrados acuáticos se rompen para formar las branquias.

El primer arco faríngeo o arco mandibular se divide a cada lado en un proceso maxilar y uno mandibular, que forman los maxilares superior e inferior, respectivamente; estos delimitan el estomodeo o boca primitiva (Fig. 10.4. A y B). El proceso mandibular contiene el cartílago de Meckel en su interior, el cual, durante el desarrollo posterior desaparece excepto en su extremo dorsal que persisten y forman el yunque y el martillo (por osificación cartilaginosa). El mesénquima del proceso maxilar da lugar a los huesos maxilar, cigomático y parte del temporal, por medio de la osificación membranosa, al igual que la mandíbula, pero esta última tiene osificación membranosa y cartilaginosa.

Los músculos del primer arco branquial incluyen los músculos de la masticación: temporal, masetero y pterigoideo, además el vientre anterior del digástrico, milohioideo, el tensor del tímpano y el tensor del velo del paladar. El primer arco está inervado por la rama mandibular del nervio trigémino.

Los músculos de los arcos no siempre se insertan a los componentes óseos o cartilaginosos de sus mismos arcos, sino que pueden migrar a otras regiones, aunque por lo general el origen de estos músculos puede ser determinado por su inervación, ya que se corresponden con los arcos de donde se originaron.

El segundo arco faríngeo, también denominado arco hioideo, contiene al cartílago de Reicher (Fig. 10.4), que forma el estribo, el proceso estilohioideo del hueso temporal y el ligamento estilohioideo en su porción ventral, al cuerno menor y la parte superior del cuerpo del hueso hioides. Los músculos del arco hioides son el estapedio o del estribo, el estilohioideo, el vientre posterior del digástrico, el auricular y los músculos de la expresión facial. El nervio correspondiente a este arco es el facial.

El tercer arco faríngeo o arco glosofaríngeo presenta el cartílago en la porción ventral, que origina la parte inferior del cuerpo y el cuerno mayor del hueso hioides. A partir de aquí, la porción dorsal de los arcos faríngeos degeneran o no se forman. La musculatura corresponde solo a los músculos estilofaríngeos, inervados por el nervio glosofaríngeo (Fig. 10.4).

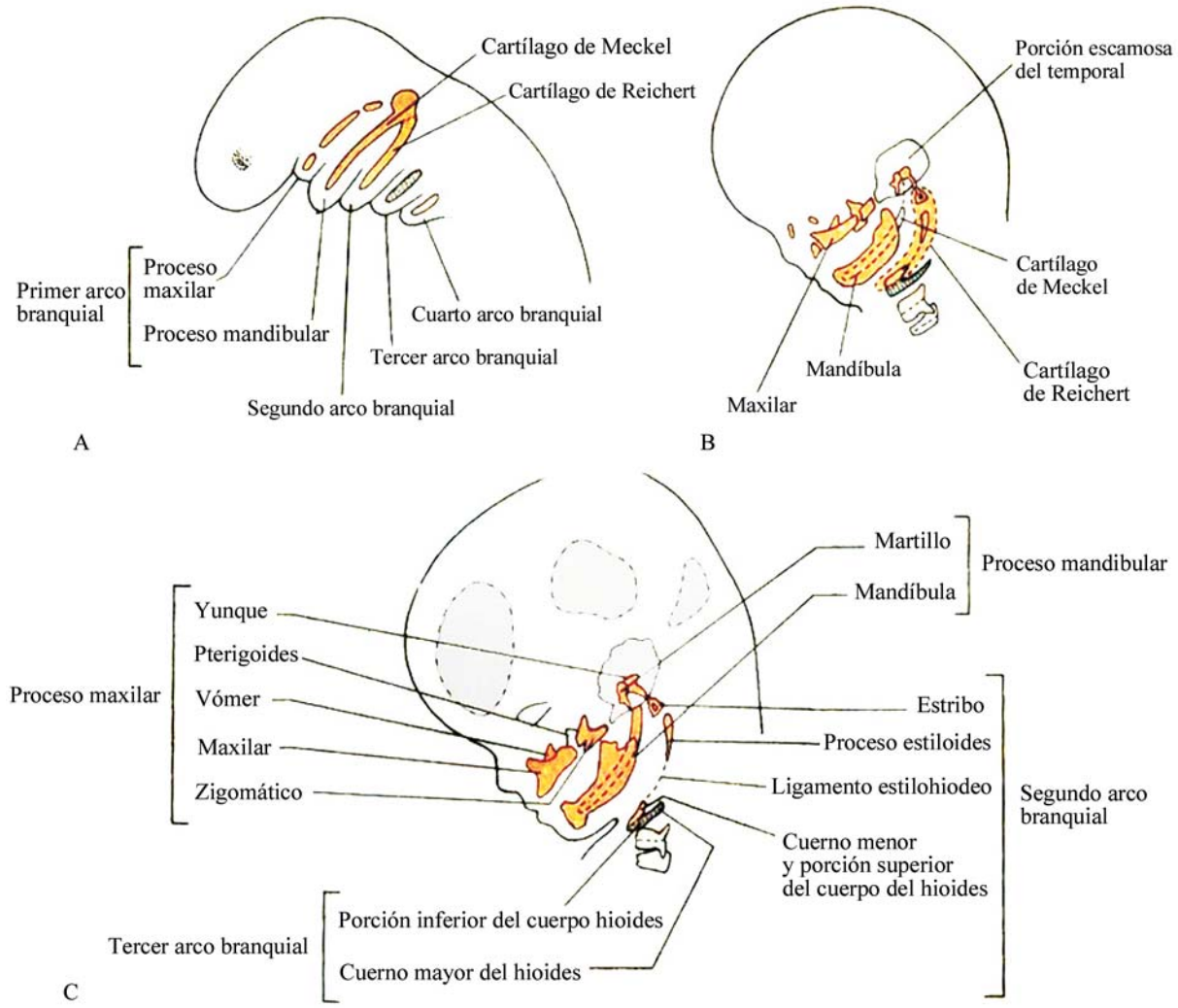

Fig. 10.4. Diferentes estadios de la diferenciación de los arcos branquiales.

Ya que existe el criterio de que el quinto arco en el humano no se forma o lo hace muy ambiguamente o desaparece muy rápido, no se acostumbra a describirlo. En tal caso, los componentes cartilaginosos del cuarto y sexto arcos faríngeos se fusionan y originan los cartílagos tiroides, cricoides, aritenoides, corniculado y cuneiforme de la laringe. Los músculos del cuarto arco (cricotiroideo), elevador del paladar y constrictores de la faringe son inervados por el nervio laríngeo superior, rama del nervio vago. Los músculos de la laringe están inervados por la rama laríngea recurrente del nervio vago, por lo que el X par craneal o vago inerva las estructuras originadas en estos arcos.

Bolsas faríngeas

El piso y las paredes laterales del intestino faríngeo se modifican por la aparición de evaginaciones endodérmicas (bolsas faríngeas), situadas entre los arcos faríngeos (Fig. 10.5).

Estas evaginaciones endodérmicas transitorias representan un paso importante, común y funcional en el desarrollo de los vertebrados. Los peces desarrollan sus bolsas faríngeas como branquias, mientras que en los reptiles, pájaros y mamíferos se desarrollan en otras estructuras, como las glándulas paratiroides y el timo.

En el embrión humano se observan cinco pares de bolsas faríngeas. El revestimiento endodérmico epitelial de estas da lugar a un número de órganos importantes.

La primera bolsa faríngea, situada entre el primer y segundo arcos faríngeos da lugar al receso tubotimpánico endodérmico, en forma de un divertículo, el cual se pone en contacto con el revestimiento epitelial ectodérmico de la primera hendidura faríngea, que es, a

su vez, el futuro conducto auditivo externo (Figs. 10.5 y 10.6). La porción distal del receso tubotimpánico se ensancha y origina la cavidad timpánica primitiva o cavidad del oído medio, y la parte proximal permanece estrecha formando el conducto auditivo interno o trompa de Eustaquio. El revestimiento de la cavidad timpánica ayuda, más tarde, a la formación de la membrana timpánica.

Situada entre el segundo y tercer arcos faríngeos, la segunda bolsa faríngea da origen a las amígdalas palatinas por proliferación de su revestimiento epitelial endodérmico (Fig. 10.5). Durante el tercer y hasta el quinto mes, las amígdalas son infiltradas por tejido linfoide, formando parte de la barrera de defensa del organismo contra la entrada de microorganismos patógenos.

La tercera bolsa faríngea está situada entre el tercer y cuarto arcos faríngeos, se divide en su extremo distal en una porción dorsal y una ventral, que crecen y sus paredes se engrosan. Durante la quinta semana, la porción dorsal de la tercera bolsa se diferencia en la glándula paratiroidea inferior, mientras que la ventral forma el timo (Fig. 10.5). Al separarse los esbozos glandulares de la pared faríngea, el timo emigra en dirección caudal y arrastra consigo a la paratiroides, y se desplaza hasta alcanzar el sitio definitivo en el tórax, fusionándose con el esbozo tímico del lado opuesto. El timo continúa su crecimiento y desarrollo hasta la pubertad; en el adulto se atrofia y es reemplazado por tejido graso. El tejido paratiroideo se sitúa sobre la cara dorsal de la glándula tiroides y da origen a la glándula paratiroides inferior.

La cuarta bolsa faríngea también presenta una porción dorsal y otra ventral. Producto de su crecimiento acelerado se separa de la faringe, y su porción dorsal se convierte en tejido paratiroideo de la cuarta bolsa, que se fija al tiroides que emigra en dirección caudal. Las paratiroides se sitúan en la cara dorsocraneal de esta glándula, por encima de la paratiroides III, convirtiéndose en paratiroides IV o superior (Fig. 10.5). La porción ventral de la cuarta bolsa, posiblemente evolucione fundiéndose con la quinta bolsa faríngea.

Y la quinta bolsa faríngea origina el cuerpo último branquial, que forma parte de la glándula tiroides. El cuerpo último branquial origina las células parafoliculares o células C de la glándula tiroides que producen calcitonina, el cual regula la concentración de calcio en la sangre.

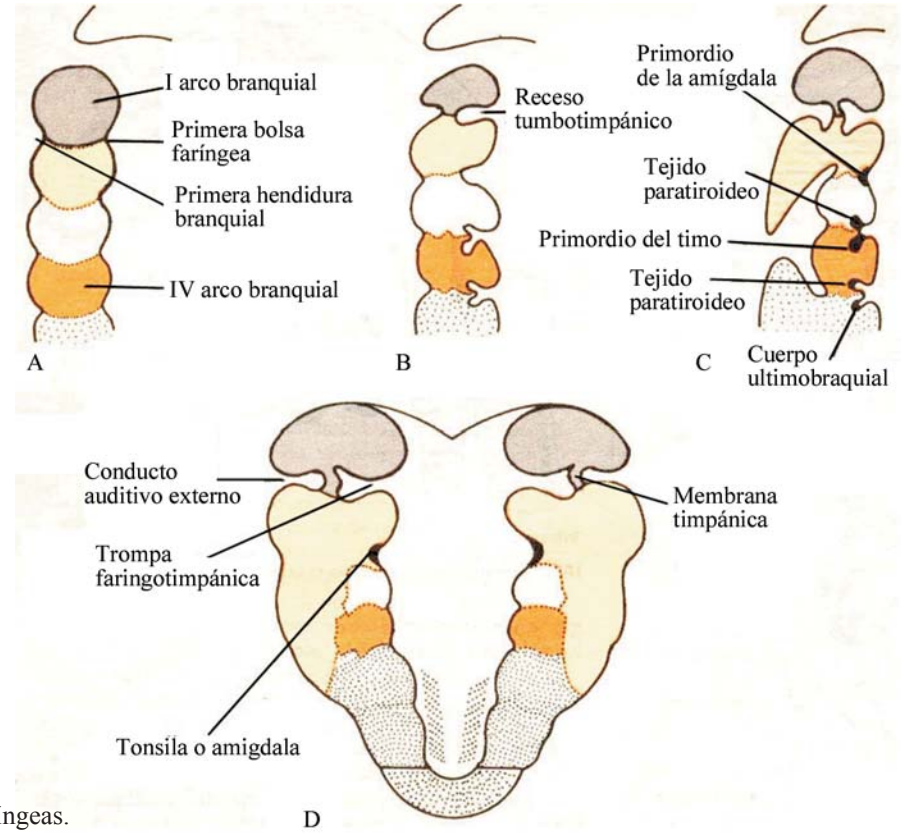

Fig. 10.5. Evolución de las bolsas faríngeas.

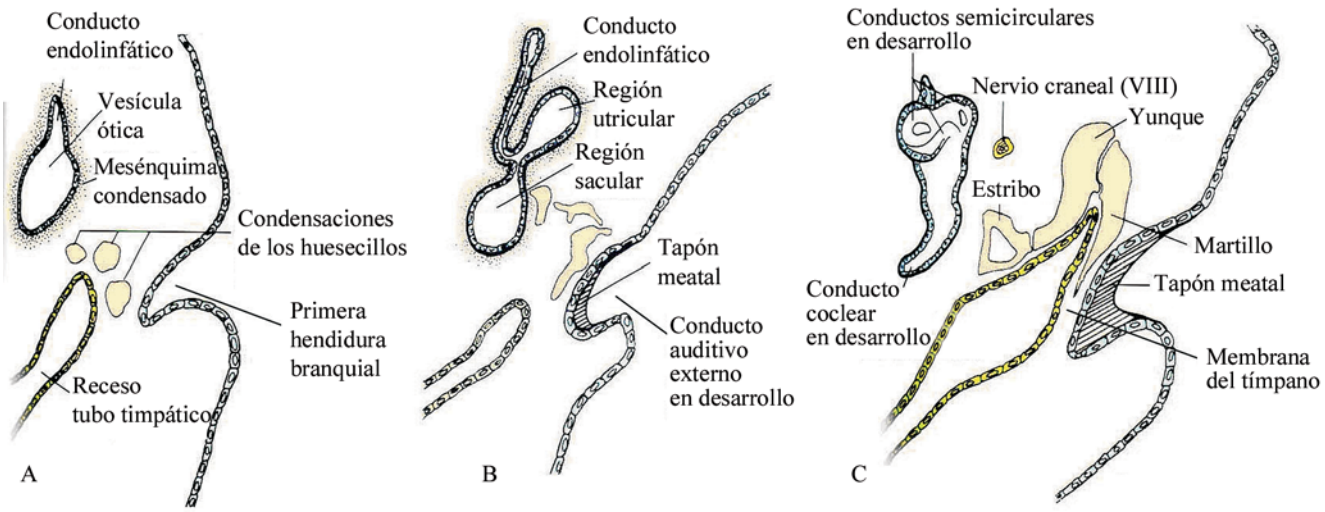

Fig. 10.6. Evolución y relación de la primera bolsa faríngea y primera hendidura branquial.

Hendiduras faríngeas

Ya en embriones de cinco semanas se puede observar la presencia de cuatro hendiduras faríngeas ectodérmicas. La primera profundiza en el mesénquima subyacente y forma el conducto auditivo externo (Figs. 10.5 y 10.6), el cual, en su extremo, contacta con la pared endodérmica de la primera bolsa faríngea y participa en la formación de la membrana timpánica.

El crecimiento activo del segundo arco, causa que este cubra al tercero y al cuarto, y se una con la cresta cervical en la parte inferior del cuello, por lo que las hendiduras segunda, tercera y cuarta quedan cubiertas y pierden contacto con el exterior. En este momento, las hendiduras cubiertas por el segundo arco forman una cavidad revestida con epitelio ectodérmico denominada seno cervical, que más tarde desaparece.

Incidencia geneticomolecular del desarrollo de la cabeza

Los genes HOX están involucrados en la regulación molecular del desarrollo de los arcos. Estos genes establecen el código arco faríngeo, en la región de los arcos, a través de las células de las crestas neurales que migran desde segmentos del cerebro posterior, denominados rombómeras.

Reguladores corrientes arriba como el *Sonic hedgehog* (Shh), han demostrado que controlan la expresión de los genes HOX, igualmente lo hacen los retinoides (ácido retinoico) teniendo en cuenta su nivel de concentración. Además del HOX, el gen OTX 2 también puede participar en la morfogénesis del primer arco. Sus deficiencias o excesos pueden producir serios defectos craneofaciales.

Cara

La futura cara es, al principio, una coexistencia de la superficie rostroventral del telencéfalo. Según el paladar primario se está desarrollando, lo que ocurre en asociación con la aparición de los surcos nasales, sacos y tabique, la cantidad de mesénquima se incrementa entre el piso del telencéfalo y el techo de la cavidad bucal. La elongación vertical de esta masa mesenquimatosa resulta en la separación del cerebro de la parte inferior de la cara.

Por la intensa proliferación de este mesénquima se forman elevaciones que levantan el ectodermo que rodea a la membrana bucofaríngea, de manera que esta queda en el fondo de una depresión ectodérmica denominada estomodeo. Después, la membrana bucofaríngea se rompe y queda establecida la comunicación entre la cavidad bucal primitiva o estomodeo y la faringe embrionaria. En el techo del estomodeo se forma la bolsa de Rathke, la cual interviene posteriormente en la formación de la glándula hipofisiaria. Debido al crecimiento del extremo cefálico del tubo neural se produce, en parte, un desplazamiento hacia la línea media de los esbozos mesenquimatosos que intervienen en el remodelamiento de la estructura facial.

Al final de la cuarta semana, se observan las prominencias faciales que consisten primero del mesénquima derivado de las crestas neurales y formadas principalmente por el primer par de arcos faríngeos. Las prominencias maxilares se disponen de manera lateral al

estomodeo y las prominencias mandibulares se disponen caudalmente (Fig. 10.3). La prominencia frontonasal, originada por proliferación de mesénquima ventral a las vesículas cerebrales, conforman el límite superior del estomodeo. A ambos lados de la prominencia frontonasal aparecen engrosamientos de la superficie ectodérmica, denominadas placodas olfatorias, engendradas bajo la influencia inductiva de la porción ventral del cerebro anterior.

Ya en la quinta semana, las placodas olfatorias se invaginan y forman las fosas nasales. Mientras esto sucede, el mesodermo que rodea cada fosa se eleva por proliferación y originan las prominencias nasales, las situadas en el borde externo de las fosas reciben el nombre de prominencias nasales laterales y las que se encuentran en el borde interno, las prominencias nasales mediales (Fig. 10.7).

Durante la sexta y séptima semanas, las prominencias maxilares continúan creciendo y aumentando de tamaño, así como se desplazan medialmente, al tiempo que la hendidura, entre la prominencia nasal medial y la prominencia maxilar, desaparece y estas dos se fusionan (Fig. 10.7. D y E). De esta manera, el labio superior se forma por las dos prominencias nasales mediales y las dos prominencias maxilares, sin la participación de las prominencias nasales laterales. El labio inferior y la mandíbula se forman de las prominencias mandibulares que se unen en la línea media, el sitio de unión se puede observar en el adulto.

Las prominencias maxilares y nasales laterales en un inicio están separadas por un surco profundo conocido como surco nasolagrimal, el que finalmente se cierra dejando formado el conducto nasolagrimal, su extremo superior es más ancho y forma el saco lagrimal. Las prominencias maxilares forman las mejillas y los maxilares.

La nariz, al igual que la cara, presenta un proceso de formación complejo, ya que intervienen en su desarrollo cinco prominencias mesenquimatosas o procesos faciales (Fig. 10.7). La prominencia frontal da lugar al puente; las prominencias nasales mediales fusionadas forman la porción media o cresta y la punta de la nariz y las prominencias nasales laterales forman las alas de la nariz.

Al ocurrir el crecimiento de las prominencias maxilares hacia la línea media, las dos prominencias nasales mediales se fusionan dando lugar al segmento intermaxilar (Fig. 10.8), el cual está integrado por tres componentes, estos son:

1. Labial: que origina el *filtrum* en la línea media del labio superior.
2. Maxilar superior: donde se desarrollarán los cuatro incisivos superiores.
3. Palatino: el cual formará el paladar primario triangular.

El segmento intermaxilar se continúa con la porción rostral del tabique nasal, el cual se forma a partir de la prominencia frontal.

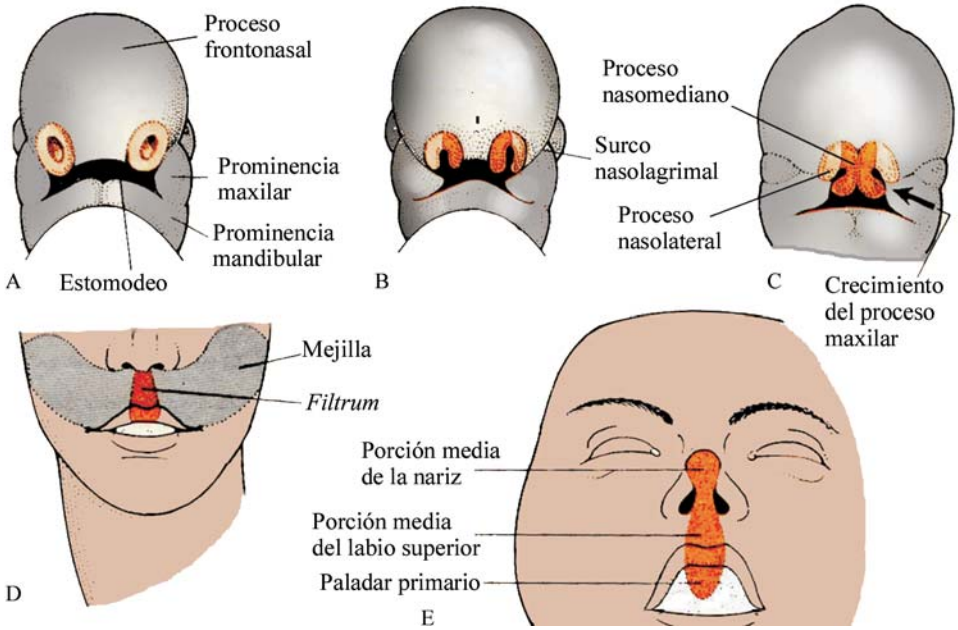

Fig. 10.7. Evolución de los procesos faciales.

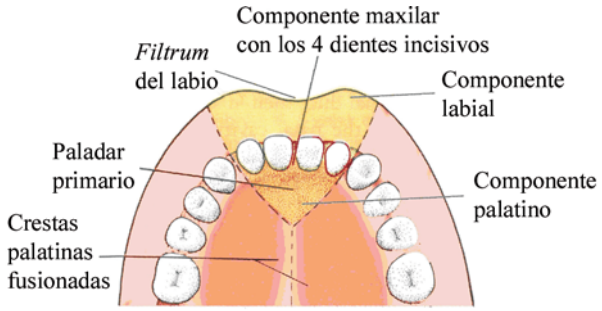

Fig. 10.8. Evolución del segmento intermaxilar.

Paladar secundario o definitivo

El paladar primario es derivado del segmento intermaxilar (Fig. 10.8), aunque la parte principal del paladar definitivo se forma a partir del crecimiento de dos láminas laterales en las prominencias maxilares, denominadas crestas o procesos palatinos, que crecen hacia la línea media. Inicialmente crecen en forma oblicua hacia abajo, a cada lado de la lengua, que en estos momentos es estrecha pero voluminosa y ocupa la mayor parte de la cavidad bucal en desarrollo (Fig. 10.9).

Ya en la séptima semana, la lengua se aplana, disminuye su volumen por crecimiento de la mandíbula en longitud y anchura, al tiempo que las crestas palatinas ascienden y adoptan una posición horizontal por encima de la lengua, crecen y se fusionan hacia la línea media, para dar lugar al paladar secundario (Figs. 10.9 y 10.10. B y C). En la octava semana, las crestas palatinas están totalmente fusionadas entre sí y con el tabique nasal que forma las cavidades nasales derecha e izquierda y se completa la separación de la cavidad bucal de la nasal.

El paladar secundario se fusiona con el paladar primario triangular, formando el paladar definitivo y el agujero incisivo es la marca en la línea media, entre el paladar primario y el secundario (Fig. 10.10. C).

Al concluir la formación del paladar definitivo, el estomodeo o boca primitiva, compuesta por una cavidad única, se divide en fosas nasales y cavidad bucal definitiva. El techo de la cavidad bucal es el paladar y en el piso se desarrollan la mandíbula y la lengua.

El paladar queda separado del labio por un surco poco marcado, en cuya porción profunda se originan la lámina externa o vestibular y la interna o dental.

El proceso alveolar se forma del mesodermo, situado entre las dos láminas, la lámina vestibular origina el vestíbulo bucal y la dental inicia el desarrollo de los dientes. La papila palatina se desarrolla tempranamente como una prominencia redondeada en la parte anterior del paladar. Las rugosidades palatinas cruzan la parte anterior del paladar como pliegues transversales irregulares.

El labio muestra una superficie lisa, externa, y otra interna unida al principio a la papila palatina pero que, en etapas posteriores se separa de esta y forma el frenillo labial, que conecta el borde alveolar con el labio superior.

La profundización del surco alveolar, por el crecimiento progresivo del proceso alveolar, origina el vestíbulo bucal, que se extiende hacia atrás hasta las regiones limitadas por las mejillas (Fig. 10.11).

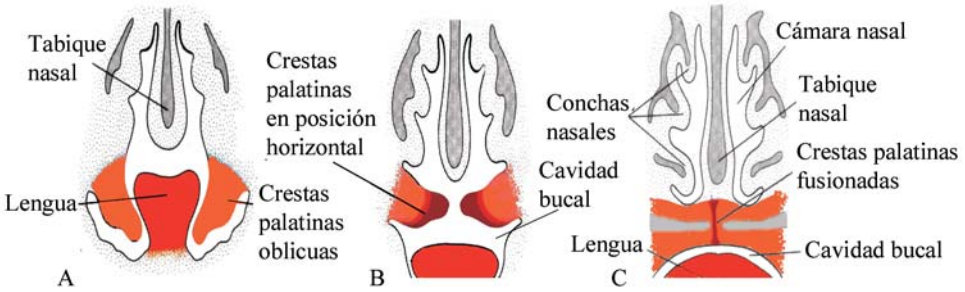

Fig. 10.9. Desarrollo de las crestas palatinas en un corte frontal. A. Durante la sexta semana. B. Durante la séptima semana. C. Durante la novena semana.

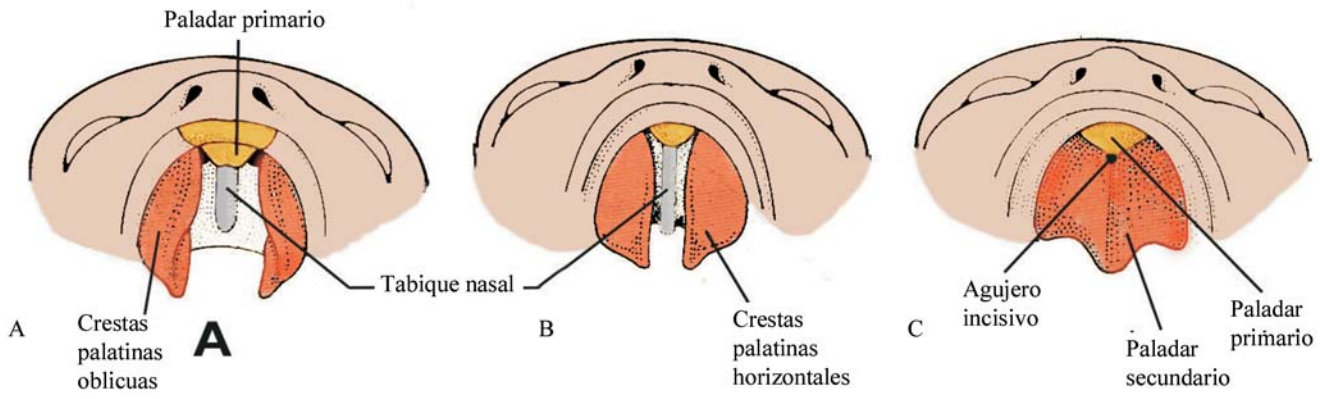

Fig. 10.10. Etapas en la formación del paladar definitivo.

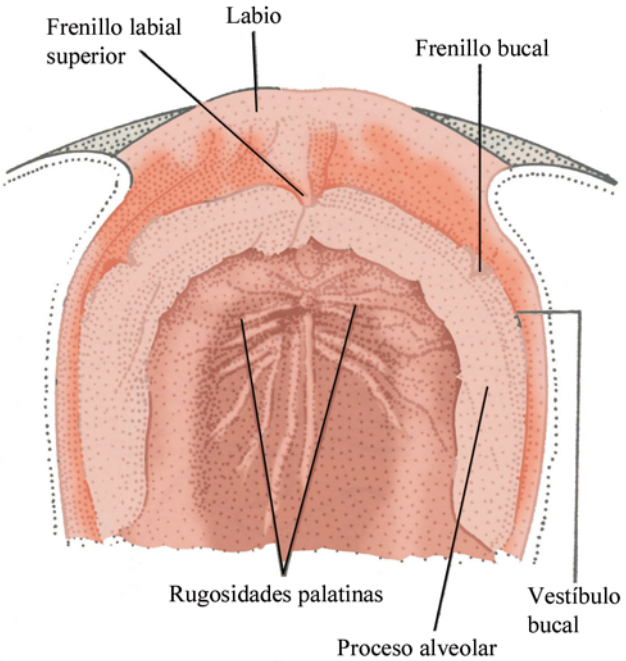

Fig. 10.11. Aspecto del techo de la cavidad bucal.

Cavidades nasales

En el embrión de seis semanas, las fosas nasales se encuentran muy profundas, por causa del crecimiento de las prominencias nasales que las rodean y por su penetración en el mesénquima subyacente formando el fondo del saco olfatorio que da lugar después a las fosas nasales (Fig. 10.12. A). En un inicio, la membrana buconasal separa las fosas nasales de la cavidad bucal primitiva, pero luego quedan comunicadas por unos agujeros neoformados, las coanas primitivas (Fig. 10.12. B).

Con la formación del paladar secundario y el desarrollo posterior de las cámaras nasales primitivas, las coanas definitivas se sitúan al nivel de la unión de la cavidad nasal y la faringe. Los senos paranasales aparecen a partir del tercer mes como divertículos de las paredes nasales laterales y en los huesos maxilares, etmoides, frontal y esfenoides; alcanzan su máximo desarrollo en la pubertad y además contribuyen a la forma definitiva de la cara.

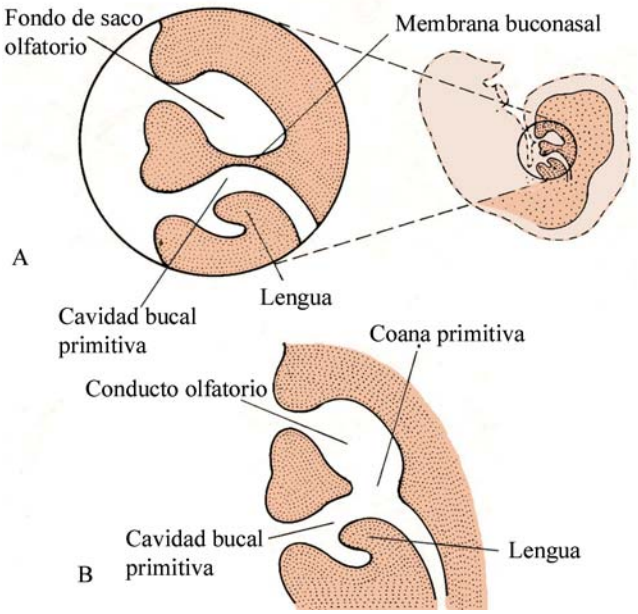

Fig. 10.12. Formación de las coanas primitivas y el conducto olfatorio.

Anomalías congénitas de la cara y el cuello

Dentro de las anomalías congénitas de la cara y el cuello se encuentran: las de la región faríngea, defectos craneofaciales y las hendiduras faciales.

Región faríngea

Las anomalías que se pueden presentar en la región faríngea son:

1. Tejido tímico y paratiroideo ectópico: por presentar esta zona un proceso de migración muy activo, es posible encontrar con frecuencia glándulas accesorias o remanentes de tejido glandular originado en las bolsas faríngeas, a lo largo de la trayectoria de migración, por lo que se puede observar tejido tímico en el cuello, y las paratiroides inferiores pueden llegar inclusive a la bifurcación de la arteria carótida común.
2. Hendidura faríngea 1: la parte terminal dorsal de esta hendidura está representada por el conducto auditivo externo, mientras su porción ventral se oblitera. Sin embargo, si persiste, puede formar un seno, quiste o fístula (Fig. 10.13). Esta última se puede extender, desde una apertura en el cuello por debajo de la oreja, atravesar la glándula parótida con una relación variable con el nervio facial y abrirse en el conducto auditivo externo.
3. Hendidura faríngea 2: la parte ventral de esta hendidura puede persistir, formando una fístula que se extiende, desde la piel del cuello por debajo de la mandíbula, pasar sobre los nervios hipogloso y glosofaríngeo, continuar entre las arterias carótidas externa e interna, y abrirse en la faringe cerca de la amígdala palatina. Las relaciones profundas de la fístula, más que el sitio de apertura externa, suministra los datos para la asignación numérica correcta a las hendiduras 2; 3 o 4.
4. Hendidura faríngea 3: una fístula se puede extender, desde la parte baja del borde anterior del músculo esternocleidomastoideo, cruzar el nervio hipogloso superficialmente, pasar profundo a las arterias carótidas, atravesar la membrana tirohioidea y abrirse en el receso piriforme de la faringe.
5. Hendidura faríngea 4: muy rara, esta fístula se puede extender, desde la parte inferior del borde anterior del músculo esternocleidomastoideo, derivarse alrededor de la arteria subclavia derecha o el arco de la aorta en el izquierdo, ascender en el cuello, pasar sobre el nervio hipogloso y profundo a la arteria carótida y abrirse en la parte inferior de la faringe.
6. Quistes cervicales: los quistes cervicales laterales han sido asumidos con asiduidad y de forma incorrecta como que surgen del sistema de arcos faríngeos. Parecen ser de origen linfoepitelial y, con mayor frecuencia pueden ser adquiridos que congénitos. Los quistes cervicales medianos son fundamentalmente de origen tirogloso.
7. Síndrome del primer arco: es un término empleado para una colección variable de anormalidades congénitas que afectan la cara, el labio superior, el paladar y el oído; existe un componente hereditario. Se ha propuesto que la arteria estapedia desempeñe una función importante en el desarrollo de esta anomalía.

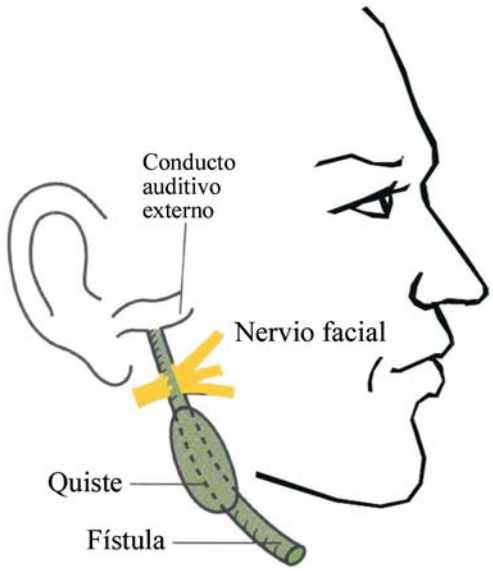

Fig. 10.13. Quiste y fístula faríngeas.

Defectos craneofaciales

Dentro de estos se encuentran:

1. Disostosis mandibulofacial (síndrome de Treacher Collins): se caracteriza por hendiduras, afecta principalmente estructuras formadas del primer arco faríngeo, aunque es variable en sus manifestaciones. Puede afectar el ojo, con fisura palpebral y hendidura del párpado inferior; también al oído externo y medio, con pérdida de la audición conductiva; los huesos faciales, hueso cigomático hendido y mandíbula pequeña o micrognatia, y el paladar (paladar hendido). Se pueden observar malformaciones del cerebro posterior y de los nervios asociados, en una parte de los casos. La herencia dominante es frecuente, el gen mutante ha sido mapeado en 5q32-33.1. Se sugiere que sea provocado en algunos casos por teratógenos.
2. Secuencia de Robin: incluye micrognatia, que interfiere con el descenso de la lengua, que a su vez interfiere con la fusión de las crestas palatinas, lo que da lugar a un paladar hendido en forma de U. Después del nacimiento, la lengua se puede prolapsar en la faringe (glosoptosis) y causar obstrucción en las vías aéreas. El defecto está asociado, en ocasiones, con malformaciones troncoconales cardiacas.

3. Secuencias de DiGeorge (síndrome de la tercera y cuarta bolsa faríngea): se caracteriza por hipoplasia o ausencia del timo o las glándulas paratiroides, con defectos o sin defectos cardiovasculares (tronco arterioso persistente, arco aórtico interrumpido), anormalidades del oído externo, micrognatia e hipertelorismo (separación marcada de los ojos). Los pacientes con esta afección presentan problemas inmunológicos y un pronóstico reservado.
4. Síndrome de Goldenhar (microsomía hemifacial): se caracteriza por anormalidades craneofaciales que afectan a los huesos maxilares, temporales y zigomáticos, que se vuelven pequeños y de aspecto aplanado. Se pueden observar además anormalidades de los oídos (anotia y microtia), en las vértebras (fusionadas, hemivértebras y espina bífida). También la asimetría está presente en más de 50 % de los casos. Otras malformaciones que pueden aparecer son anormalidades como tetralogía de Fallot y defectos septales ventriculares.

Hendiduras faciales

Dentro de estas se encuentran las siguientes:

1. El labio hendido (leporino) y el paladar hendido: son defectos frecuentes de la cara que influyen en la apariencia facial normal y se acompañan de dificultades en el habla. Estos defectos incluyen labio hendido lateral, hendidura del maxilar superior y hendidura entre los paladares primario y secundario (Fig. 10.14. A y B). Estas anormalidades se producen por una falta parcial o completa de fusión de las prominencias maxilares con la prominencia nasal medial, en uno o ambos lados. Otros defectos incluyen paladar (secundario) hendido y úvula hendida. El paladar hendido resulta de una falta de fusión de las crestas palatinas (Fig. 10.14. C).
2. Hendidura facial oblicua: es originada por insuficiencia de la prominencia maxilar al unirse con la prominencia nasal lateral correspondiente, por lo que el conducto nasolagrimal queda frecuentemente expuesto.
3. Labio hendido mediano: se debe a la unión incompleta de las dos prominencias nasales mediales en la línea media. Generalmente las causas de labio y paladar hendido son multifactoriales.

Desarrollo y crecimiento dentario

Entre la tercera y cuarta semanas de vida intrauterina, el revestimiento bucal está compuesto por un epitelio plano estratificado que descansa sobre una lámina basal que lo separa del mesénquima subyacente. Al comenzar la ruptura de la membrana bucofaríngea, durante la sexta semana, inicia la proliferación de la capa basal del epitelio en la región de los futuros arcos dentarios, y se produce una condensación de células ectodérmicas que originan la lámina dental o listón dentario, en forma de un cordón macizo, que sigue el trayecto de los futuros rodetes gingivales (Fig. 10.15. A). Esta formación epitelial profundiza en el mesénquima subyacente, sigue la curva del maxilar y la mandíbula dando lugar al primer signo del desarrollo dentario. Esta lámina dental tiene una localización más vestibular en el maxilar superior que en el inferior y se encuentran primero interrumpidas en la línea media del maxilar. En el mesénquima subyacente a la lámina dental se condensan células ectomesenquimatosas, originadas de las crestas neurales que migran hacia esa zona.

Etapas del desarrollo dentario

En el desarrollo dentario se describen cuatro etapas, teniendo presente que su desarrollo es un proceso continuo, estas son:

1. Etapa de yema, botón o brote dentario.
2. Etapa de caperuza o casquete.
3. Etapa de campana.
4. Etapa de campana tardía o folículo dental.

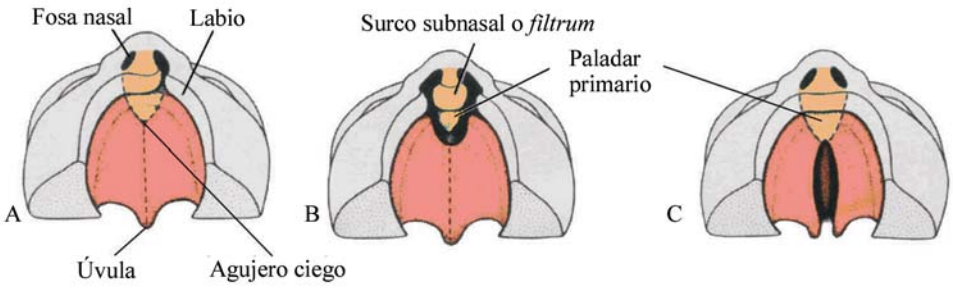

Fig. 10.14. A. Labio leporino unilateral. B. Fisura bilateral del labio y el maxilar. C. Paladar hendido.

Etapa de yema, brote o botón epitelial

Aproximadamente a los 50 días del desarrollo embrionario, en las zonas correspondientes a la posición futura de los dientes temporales, la proliferación de la lámina dental es más intensa y se forman 20 brotes o salientes epiteliales redondos (10 para cada maxilar); estos mamelones epiteliales le confieren un aspecto ondulado a la lámina dental y son los primeros esbozos de los futuros órganos dentales.

Estos brotes crecen hacia el interior del mesénquima, aumentan su espesor y forman las yemas epiteliales que crecen hacia el borde y la zona vestibular; las células del ectomesénquima subyacente que están en contacto con cada yema dentaria se condensan, siendo esta etapa del desarrollo muy rápida (Figs. 10.15. B y 10.16).

Las yemas de los dientes deciduales aparecen en el periodo embrionario y, las de los dientes permanentes, en el fetal; sin embargo, las yemas del primer molar aparece al cuarto mes del desarrollo prenatal, mientras que las yemas del segundo y tercer molar, entre el primer año y el cuarto después del nacimiento respectivamente.

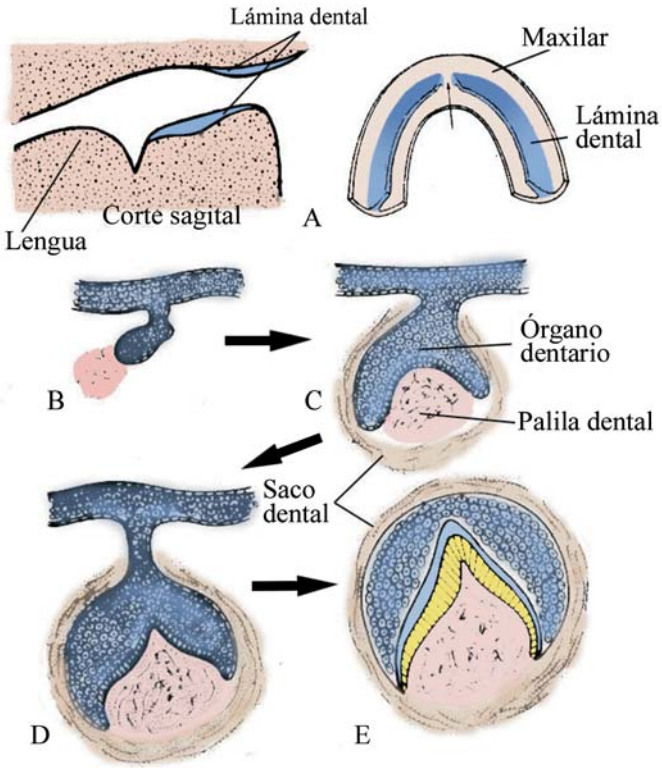

Fig. 10.15. Desarrollo de los dientes. A. Formación de la lámina dental. B. Yema dentaria. C. Etapa de casquete. D. Etapa de campana. E. Etapa de folículo.

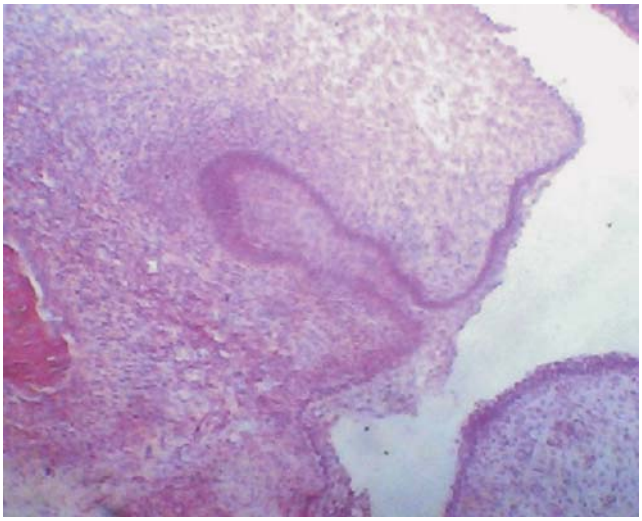

Fig. 10.16. Microfotografía de un embrión humano de ocho semanas, donde se observa la formación de la yema dentaria y la lámina dental.

Etapa de casquete o caperuza

Durante este estadio, la yema o brote epitelial continúa su crecimiento, pero la proliferación es más activa en las porciones laterales, así la formación epitelial adquiere aspecto de casco sobre las células del ectomesénquima. Esta estructura epitelial en forma de casco forma los órganos dentario, dental epitelial y del esmalte; y las células del ectomesénquima se condensan mucho más formando una estructura esférica que se acomoda en la concavidad del casco epitelial, originando la papila dentaria. El mesénquima local que rodea al órgano dentario y la papila se condensa y forma una estructura fibrosa a su alrededor denominada saco dental (Fig. 10.15. C).

Durante esta etapa comienza la histodiferenciación del órgano dentario, donde las células epiteliales de la parte cóncava del casquete adyacente al ectomesénquima se hacen cilíndricas para formar el epitelio adamantino interno. Las células periféricas de la porción convexa del casquete permanecen cuboides y representan el epitelio adamantino externo, ambos epitelios se ponen en contacto en los bordes del órgano dentario, la denominada curva cervical.

Las células centrales del órgano dentario son poliédricas y comienzan a segregar glicosaminoglicanos, que al depositarse entre estas las separa, el citoplasma se comprime y las células toman aspecto estrellado, formando el retículo estrellado adamantino. A estas células se le atribuyen funciones de nutrición y mecánica, ya que priorizan el espacio para el desarrollo de la corona del diente, mantienen la forma esférica del germen dentario y protegen al diente contra disturbios mecánicos (Fig. 10.17).

El órgano dental epitelial, la papila dental y el saco dental, conforman el germen dentario y son las estructuras

responsables de la formación de todos los tejidos dentarios y periodontales, así:

1. El órgano dental origina el esmalte.
2. La papila dental origina la dentina y la pulpa.
3. El saco dental forma el cemento, ligamento periodontal y el hueso alveolar propio, es decir, el periodonto.

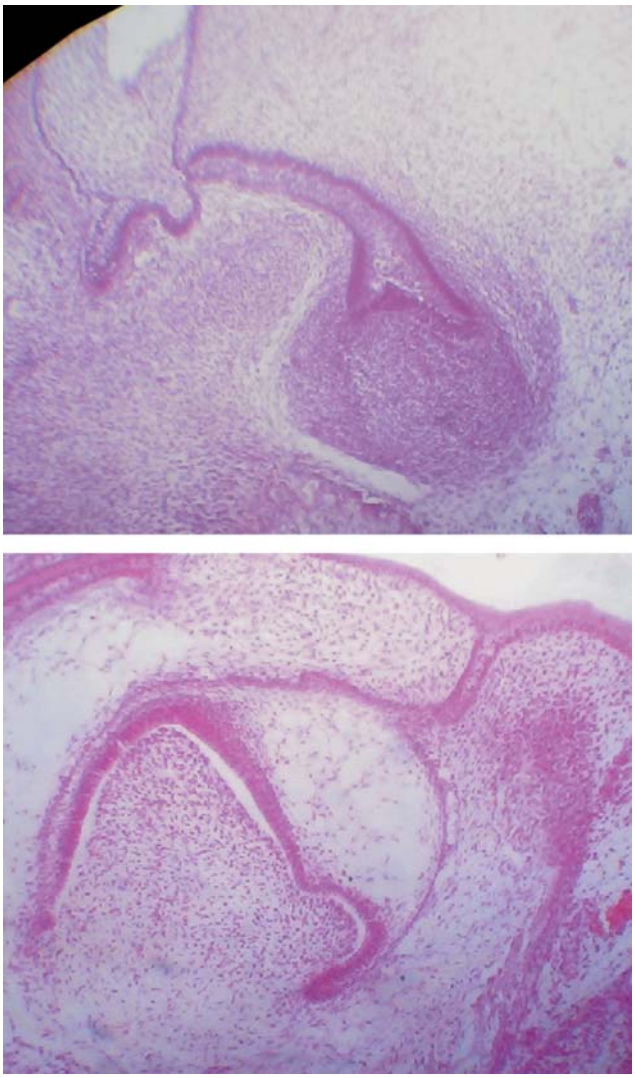

Fig. 10.17. Microfotografías de embriones humanos de 10 y 12 semanas, donde se observa la formación del germen dentario.

Etapa de campana

En este estadio, la continuación de la proliferación celular intensa de los bordes del casquete hace que se profundice la concavidad central ocupada por la papila dental, el ahondamiento de la invaginación del órgano epitelial y el crecimiento de sus márgenes hacen que el casquete adopte la apariencia de una campana (Figs. 10.15. D y 10.18).

El órgano dental aparece como una masa epitelial que toma paulatinamente la forma de la corona del diente correspondiente, comenzando por las cúspides y los bordes incisales. Durante esta etapa, se establecen los patrones coronarios de cúspides, bordes y fisuras. También aparece, por lo general, la formación de las yemas dentarias permanente o sucesora.

Las células del epitelio adamantino interno inducen la diferenciación de las células periféricas de la papila en odontoblastos, células formadoras de dentina. El resto de las células de la papila forman la pulpa; más tarde, las primeras capas de dentina originadas hacen que las células cilíndricas del epitelio adamantino interno se diferencien en ameloblastos, que son las células formadoras del esmalte.

Fig. 10.18. Estadio de campana en microfotografía de un embrión humano de 15 semanas.

Etapa del folículo dental o etapa de campana tardía

Este término se utiliza para designar la etapa donde el germen dentario inicia la formación de los tejidos mineralizados del diente, por medio de los procesos de amelogénesis, formación de esmalte; dentinogénesis, formación de la dentina y cementogénesis cuando se forma el cemento, y con esto la raíz dentaria comenzando la erupción (Figs. 10.19 y 10.20).

En general, todos estos procesos histogenéticos tienen dos etapas comunes:

1. Producción de una matriz orgánica formada por sustancias intercelular fibrosa y amorfa, producida por células especializadas.
2. Deposición de sales minerales en la sustancia intercelular, como sales de fosfato y de calcio (mineralización o calcificación).

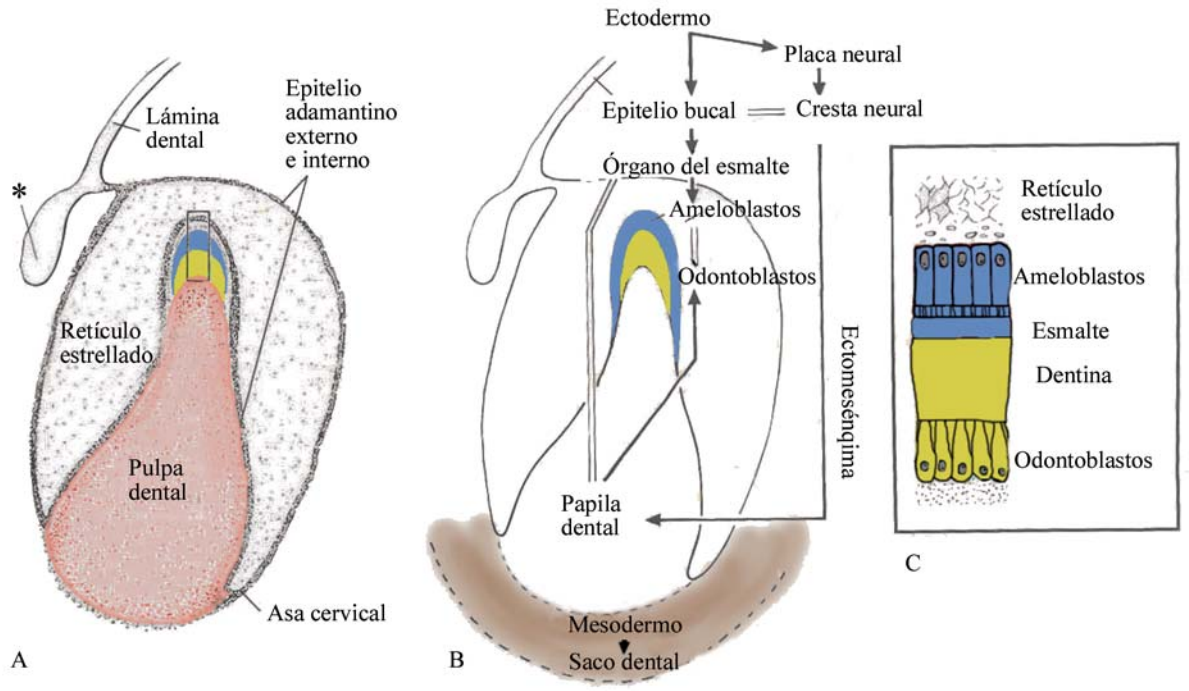

Fig. 10.19. Diferenciación de los ameloblastos y los odontoblastos.

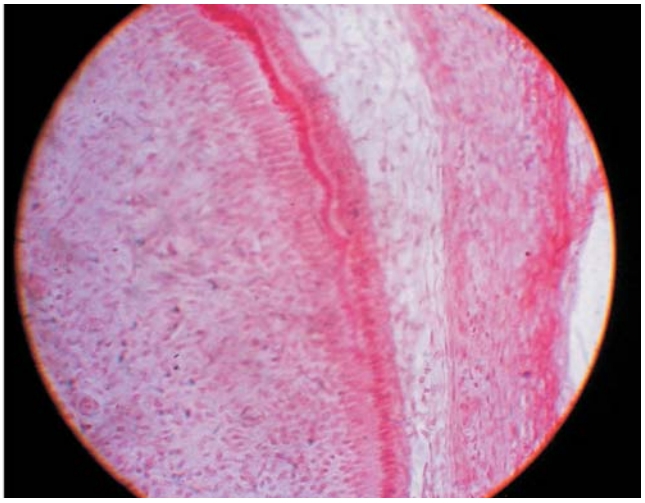

Fig. 10.20. Estadio de folículo dental en microfotografía de un embrión humano de 19 semanas.

Odontomorfogénesis

Formación de la corona

Como se explicó, durante la etapa de campana ocurre una interacción entre el epitelio adamantino interno y las células periféricas de la papila, lo que induce la formación de la primera capa de dentina, desde la periferia de la dentina hacia el interior, y luego la formación de capas de esmalte, desde el epitelio adamantino interno, hacia fuera (Fig. 10.21). La repetición de estos procesos, que comienzan por las cúspides y los bordes incisales, conducen a la formación de dentina y esmalte en todo su espesor dando lugar a la corona del diente, cuya anatomía se establece al inicio de la interacción entre el epitelio adamantino interno y la papila dental (interacción epitelio-mesénquima), al proyectarse las células del primero en dirección al epitelio adamantino externo.

Formación de la raíz

La formación de la raíz comienza por una proliferación celular a partir de la curva cervical del órgano dentario epitelial, la cual va a originar la vaina de

Hertwig, formada por los epitelios adamantinos externos e internos. Esta vaina epitelial modela la forma de la raíz e inicia la formación de la dentina. Microscópicamente la vaina de Hertwing está compuesta por dos o tres hileras de células cúbicas o poliédricas, que inducen la diferenciación de las células de la papila en odontoblastos y la formación de la dentina.

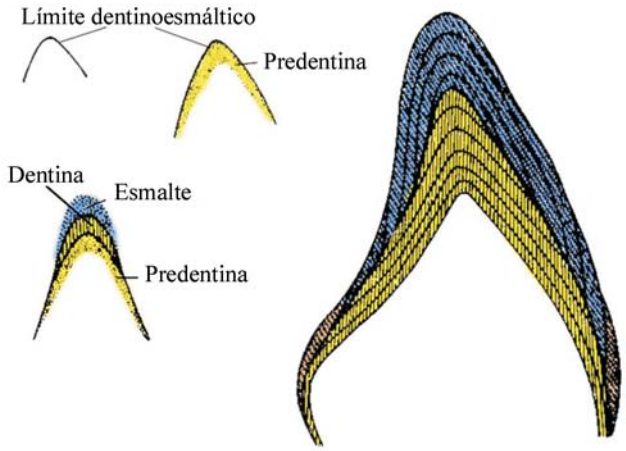

Fig. 10.21. Esquema del crecimiento en estratos de los tejidos mineralizados de la corona del diente.

Después de formada la primera capa de dentina, la vaina pierde su continuidad y estrecha vinculación con la superficie del diente, hasta que finalmente desaparece, quedando solo algunos elementos dispersos de esta, conocidos como restos epiteliales de Malassez, localizados en el ligamento periodontal. La formación de la vaina de Hertwing se inicia después que la formación del esmalte y la dentina alcanzan la región del futuro cuello del diente.

En los dientes monorradiculares, después de formada la vaina, esta se dobla al nivel de la futura unión cementoesmáltica, con lo cual disminuye la abertura cervical y se forma el diafragma epitelial, que prolifera y hace que se alargue la vaina (Fig. 10.22). A esto sigue la diferenciación de los odontoblastos y la formación de dentina radicular y, posteriormente, la proliferación del saco dental, la que provoca la fragmentación de la vaina de Hertwing.

Los cementoblastos se diferencian y producen cemento, mientras la vaina sigue proliferando. Por consiguiente, la repetición de esos procesos lleva al desarrollo de la raíz hasta la formación del ápice, lo que explica por qué la vaina no se puede observar como una estructura continua sobre la superficie radicular.

En los dientes multirradiculares, el diafragma epitelial experimenta un crecimiento diferencial que provoca la aparición de lengüetas o prolongaciones, las cuales crecen hacia el interior de la abertura cervical, hasta que se fusionan y la dividen en dos o tres aberturas, a partir de las cuales ocurre el desarrollo de la raíz de manera semejante a como ocurre en los dientes monorradiculares (Fig. 10.23). En la superficie pulpar de las lengüetas fusionadas se forma la dentina, por lo que queda establecida la cámara pulpar.

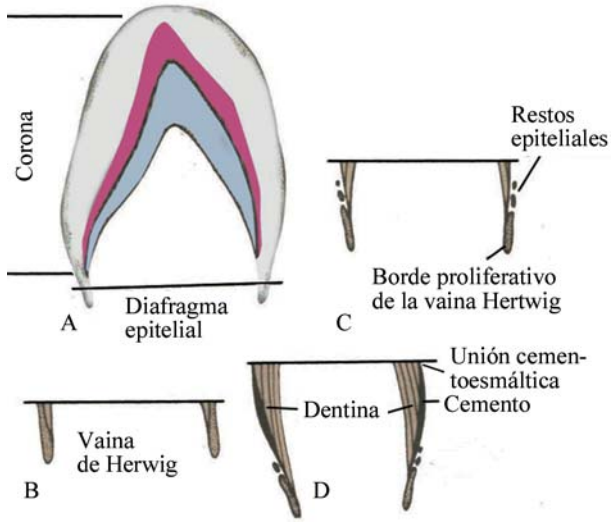

Fig. 10.22. Formación de la vaina de Hertwig, en dientes monorradiculares.

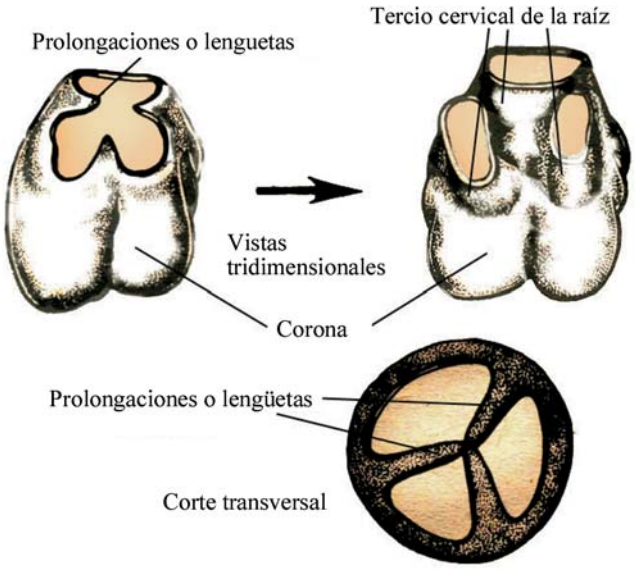

Fig. 10.23. Formación de las vainas de Hertwig, en dientes multirradiculares.

Incidencia geneticomolecular en el desarrollo dentario

Las células ectodérmicas de la lámina dental expresan el factor de trascripción, Lef-1 (*Lymphoid enhancer* factor-1), el cual aún se desconoce la manera

en que influye en las células ectodérmicas para que produzcan las moléculas de señales BMP-4, FGF-8 y Shh. Estas moléculas actúan sobre el mesénquima subyacente de origen neural y hace que este intervenga en el desarrollo de los dientes. La determinación de las células del mesénquima dentario se refleja en la expresión de un número de moléculas características en que influyen los factores de trascripción Max-1, Max-2 y Egr-1 (*Early growth response*-1), las moléculas de la matriz celular *tenascin* y *syndecan*, las cuales intervienen en la cohesión de las células mesenquimatosas y BMP-4.

Si el ectodermo de la lámina dentaria se separa del mesénquima subyacente, este no se determina y no participa en la formación de los dientes. El papel del BMP-4 en la inducción inicial del mesénquima dentario ha sido demostrado, añadiendo pequeña cantidad de BMP-4 a células mesenquimatosas en cultivo. Bajo la influencia del BMP-4, estas comienzan a expresar Msx-1, Max-2, Rgr-1 y BMP-4. Sin embargo, dichas células no producen *tenascin o syndecan*, lo cual demuestra que, además de BMP-4, se requieren de otros tipos de moléculas para que se produzca la respuesta inductiva.

Con la inducción inicial del mesénquima dental este, a su vez, actúa sobre el ectodermo de los brotes o yemas de la lámina dental, desde el estadio de brote o yemas de lámina dental tardía, hasta el de casquete o caperuza temprano.

Se ha demostrado que el mesénquima subyacente determina la forma específica del diente. Cuando el mesénquima molar se combina *in vitro* con el epitelio de los incisivos, se forma un diente molar, lo mismo ocurre al realizar la experiencia a la inversa. Este fenómeno indica el alto grado de especificidad en la interacción epitelio-mesénquima durante la formación de cada tipo de diente.

Bajo la influencia del mesénquima dental, ahora denominado papila dental, se origina en el ectodermo suprayacente una nueva estructura emisora de moléculas de señales conocida como nudo del esmalte, cuyas células producen diferentes tipos de moléculas de señales como: Shh, FGF-4, BMP-2, BMP-4 y BMP-7. Estas señales son trasmitidas lateralmente al epitelio del casquete dentario e, incluso al propio mesénquima de la papila. Estas moléculas estimulan la proliferación del epitelio ameloblástico y odontoblástico.

Erupción dentaria

Se le considera, como el conjunto de movimientos que realizan los dientes desde que comienza su calcificación y que dura toda la vida. Existen dos tipos de erupción, la activa y la pasiva.

En la activa, el diente se mueve con respecto al hueso que lo contiene; y en la pasiva, aparentemente el diente se mueve, pero más bien lo que ocurre es una migración o desplazamiento de los tejidos gingivales en sentido apical, lo que se traduce en mayor cantidad de tejido coronario expuesto al medio bucal.

Fases de la erupción dentaria

Este proceso ocurre de forma continua, aunque algunos autores plantean que existen momentos en que el diente se encuentra estacionario. Para su mejor estudio se ha dividido en tres fases:

1. Preeruptiva.
2. Eruptiva prefuncional (eruptiva).
3. Eruptiva funcional (poseruptiva).

Preeruptiva

En esta, el diente se desarrolla hasta obtener el tamaño normal de su corona, así como la madurez de la calcificación. Los gérmenes dentarios y folículos se encuentran en el interior del maxilar y la mandíbula, rodeados por tubérculos óseos que conforman los alveolos primarios que se forman mediante osificación intramembranosa.

Durante la migración, los dientes anteriores se mueven en dirección mesial, los posteriores en dirección distal y todos hacia la oclusal y bucal. Para esto existen dos tipos de movimientos: corporal o de traslación, donde todo el germen se desplaza, y excéntrico o del folículo, donde la parte coronaria permanece estacionaria. Estos tipos de movimientos son acompañados de remodelación ósea, es decir, en el hueso se produce resorción hacia donde se desplaza el germen dentario, y aposición ósea en las zonas opuestas a la dirección del movimiento.

Eruptiva prefuncional (eruptiva)

Esta fase comienza con la formación radicular y comprende los movimientos del diente, desde su posición en el maxilar y la mandíbula, hasta que alcanza el plano oclusal.

Durante este proceso, el diente se acerca al epitelio bucal lo que provoca la supresión del tejido conectivo situado entre dicho epitelio y el epitelio reducido del esmalte, que no es más que una capa que protege al esmalte luego de culminada su formación y que está compuesta por: ameloblastos reducidos, el estrato intermedio y el epitelio adamantino externo.

Después de suprimido el tejido conectivo entre los epitelios dentario reducido y el bucal, estos se ponen en contacto y la punta de la corona o el borde incisal (parte del diente que primero brota), atraviesan esta masa epitelial para aflorar a la cavidad bucal. Durante la salida gradual de la corona al medio bucal ocurre erupción activa y pasiva, además de la diferenciación del periodonto

a partir del saco dental. Las células más internas del saco dental se diferencian en cementoblastos, la más externa en osteoblastos para dar lugar al hueso alveolar y los intermedios en fibroblastos para formar las fibras colágenas del ligamento periodontal.

También, durante la fase prefuncional se diferencian la encía y la unión dentogingival, al aparecer la punta de la cúspide o el borde incisal en la cavidad bucal. El epitelio reducido del esmalte se denomina epitelio de unión primario, el cual disminuye en la zona de unión de la corona y la mucosa bucal apareciendo el surco gingival, así se diferencia la encía cuando el epitelio de unión primario es sustituido por el epitelio de unión secundario.

Eruptiva funcional (poseruptiva)

Consiste en los movimientos oclusomesiales de todos los dientes desde que llegan al plano oclusal y que persisten durante toda la vida, con el objetivo de mantener su posición en los maxilares, así como mantener la distancia entre los maxilares y compensar el desgaste oclusal y proximal.

La unión dentogingival se puede modificar durante esta etapa; es decir, la atrofia de la encía con la edad, con un desplazamiento apical de dicha unión dentogingival (retracción gingival) que es un proceso fisiológico relacionado, tanto con el desgaste oclusal, como con la erupción compensadora pasiva.

Reemplazo dentario

Es la sustitución de la dentición temporal de los dientes (20 dientes) por la dentición permanente de 32. Los incisivos y caninos temporales son reemplazados por sus homólogos permanentes, mientras que los molares temporales son sucedidos por los premolares. Los molares permanentes no sustituyen piezas dentarias, aunque se forman de la lámina dentaria que origina los temporales.

En los alvéolos primarios de los dientes permanentes existe un conducto óseo denominado *gubernaculum dentis* o canal gubernacular, que contiene los restos del brote epitelial que originó el germen dentario, ahora formando la cuerda gubernacular que se supone tenga función de guía en la erupción del permanente.

Topográficamente, los gérmenes dentarios de los dientes permanentes guardan estrecha relación con sus respectivos dientes temporales predecesores. Los dientes permanentes anteriores se colocan primero lingualmente y después apicalmente y los premolares, en el espacio interradicular de sus molares temporales predecesores (Fig. 10.24).

El factor fundamental en la caída de los dientes temporales es la resorción progresiva de sus raíces, realizada por células especializadas denominadas odontoclastos. Esta resorción se produce por la presión generada por el diente permanente en erupción y por el impacto masticatorio.

Aunque no está aún comprobado, se supone que el mecanismo de resorción del diente temporal lleva remoción previa de las sales minerales y luego disolución de la matriz orgánica.

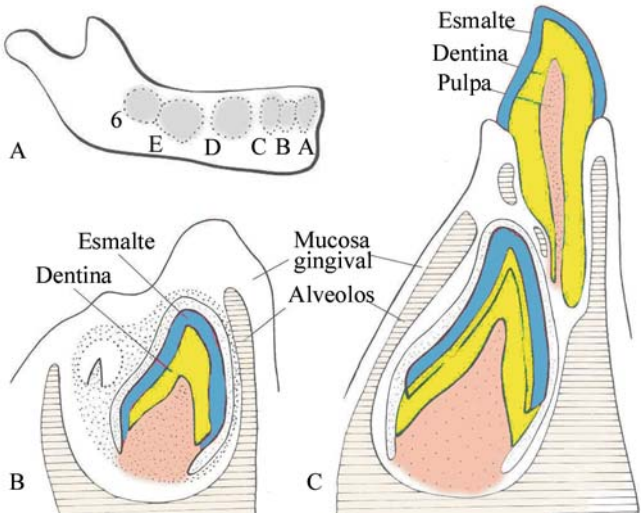

Fig. 10.24. Erupción del diente decidual y desarrollo del permanente.

Anomalías dentarias

Las anomalías más comunes son (Fig. 10.25):

1. En cuanto a número:
   a) Anodoncia: ausencia total de dientes al faltar la formación de la lámina dental o listón dentario.
   b) Hipodoncia: oligodoncia o falta de formación de algunos dientes.
   c) Hiperdoncia: dientes que sobrepasan la cantidad de la fórmula dentaria normal (dientes supernumerarios).
2. En cuanto al tamaño:
   a) Macrodoncia: dientes más grandes de lo normal en toda su composición anatómica.
   b) Microdoncia: dientes más pequeños de lo normal en toda su composición anatómica.
4. De posición:
   a) Diente ectópico: diente situado en zonas y posiciones anormales, ejemplo, tercer molar inferior situado en la rama de la mandíbula y un tercer molar superior situado en la tuberosidad del maxilar.

5. De erupción:
   a) Diente retenido: aquel que no puede erupcionar y se encuentra en posición intraósea.
   b) Erupción precoz: brote de un diente antes de la fecha normal.
   c) Erupción tardía: brote de un diente después de la fecha normal.
6. De forma:
   a) Diente conoide: presenta la corona pequeña y cónica por falta de desarrollo de los mamelones mesial y distal.
   b) Dilaceración: es la presencia de raíces marcadamente curvas.
   c) Concrescencia: unión del cemento de raíces de dientes contiguos ya calcificados.
   d) Hipercementosis: desarrollo exagerado del cemento radicular, en especial en la zona apical.
   e) Sinostosis: fusión de las raíces de un mismo diente.
   f) Geminación: tendencia de división de un mismo germen dentario.
   g) Fusión: unión de dos gérmenes dentarios en todo su longitud antes de su calcificación.
   h) *Dens in dens*: es un diente dentro de otro diente o diente invaginado, su importancia clínica radica en la retención de materia orgánica y la consecuente susceptibilidad a caries.
7. De estructura:
   a) Hipoplasia del esmalte: defecto de la formación de la matriz del esmalte.
   b) Amelogénesis imperfecta: formación anormal de la matriz del esmalte. Se plantea que se pueden observar de tres tipos:
      – Hipoplásica: por defecto de la matriz, el esmalte se forma después de la erupción.
      – Hipocalcificación o hipomineralización: esmalte blando, removible con instrumentos.
      – Hipomaduro: los prismas permanecen inmaduros, el esmalte se pierde con el raspado.
   c) Dentinogénesis imperfecta: formación anormal de la dentina. Existen tres tipos:
      – Tipo I: asociada a osteogénesis imperfecta.
      – Tipo II: sin osteogénesis imperfecta.
      – Tipo III: con exposición pulpar de dientes temporales.
8. *Mesiodems*: es un diente que reúne cuatro tipos de anomalías a la vez: microdóntico, tiene corona cónica, supernumerario y puede estar ectópico o incluido. Su situación más frecuente es en la línea media del maxilar superior. Si brota, se localiza entre los dos incisivos centrales superiores.
9. Perlas epiteliales: es una evaginación del esmalte, se pueden presentar como una cúspide completa o como un tubérculo.

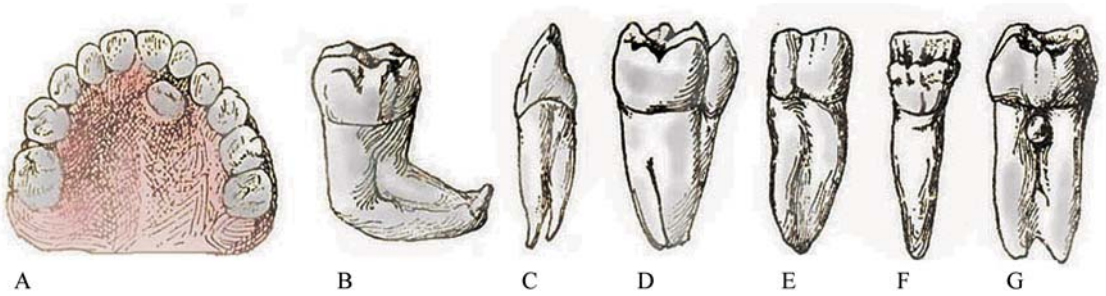

Fig. 10.25. A. Dientes supernumerarios. B. Raíz curva. C. Raíz ramificada. D. Doble corona. E. Dientes fusionados. F. Depósito defectuoso del esmalte. G. Perla del esmalte.

Capítulo 11

Celoma, mesenterio y pared anterior del cuerpo

Al inicio de la cuarta semana, entre las hojas somática y visceral del mesodermo lateral, se observa un espacio denominado celoma intraembrionario (futura cavidad corporal), que temporalmente se comunica con el celoma extraembrionario que se había formado una semana antes. Las hojas somáticas y esplácnicas revisten a la cavidad en formación.

Durante el breve lapso de la cuarta semana, en el embrión ocurre un proceso complejo de plegamiento embrionario, que cambia su forma de disco germinativo plano a una estructura cilíndrica tridimensional. Debido a que el límite externo del endodermo embrionario está ligado al saco vitelino, el disco en expansión se ve forzado a encorvarse y adopta una forma convexa. El plegamiento comienza en las regiones cefálica y lateral en el día 22 y en la región caudal en el 23.

Como resultado del plegamiento, los bordes cefálico, lateral y caudal del disco germinativo son traídos hacia la línea media ventral. Las capas ectodérmica, mesodérmica y endodérmica del disco embrionario se funden cada una con la capa correspondiente del lado opuesto, de manera que toma una forma corporal cilíndrica.

El proceso de fusión transforma al endodermo intraembrionario en el tubo intestinal, formado inicialmente por un tubo craneal y otro caudal, que terminan en fondo de saco ciego, el intestino anterior y el posterior respectivamente, ambos comunican con el futuro intestino medio que permanece abierto al saco vitelino. Como los bordes laterales de las distintas capas germinativas del disco embrionario continúan cerrándose juntas a lo largo de la línea media ventral, el intestino medio se va convirtiendo progresivamente en un tubo, y el sitio de comunicación con el saco vitelino se reduce a un conducto cada vez más estrecho, denominado conducto vitelino u onfalomesentérico.

Cuando los bordes del ectodermo se fusionan a lo largo de la línea media, el espacio formado dentro de las hojas somática y esplácnica del mesodermo lateral, queda encerrado dentro del embrión y se convierte en el celoma intraembrionario.

La hoja esplácnica del mesodermo intraembrionario, que está en contacto con el endodermo de los sistemas digestivo y respiratorio, se modifica mucho. Dichas modificaciones originan las capas media y externa de la pared de estos órganos, así como unos tabiques mesenquimatosos que las conectan con la pared abdominal, denominados mesenterios.

Celoma

El celoma intraembrionario origina todas las cavidades definitivas del cuerpo, compuestas por cavidades serosas que, durante su desarrollo, dan lugar a las cavidades pleurales, pericárdica y la peritoneal.

Cavidad celómica primitiva

El desarrollo de esta cavidad se inicia con la separación del mesodermo lateral en dos capas u hojas: una externa somática y otra interna esplácnica (Fig. 11.1). Cuando la hoja somática se une al ectodermo origina la somatopleura; la esplácnica o visceral se une con el endodermo y forma la esplacnopleura.

La cavidad celómica inicialmente es solo un espacio estrecho, pero después se amplía hasta convertirse en dos cavidades simétricas: derecha e izquierda, que comunican ampliamente con el celoma extraembrionario (Fig. 11.1). Durante el plegamiento aparecen los pliegues cefalicocaudal y lateral, así como el propio plegamiento del embrión en sentido ventral, de tal manera que el celoma intraembrionario comienza de manera progresiva a separarse del celoma extraembrionario. En este proceso, el amnios desempeña una función importante al estrechar el saco vitelino y cubrir el pedículo de fijación, que formará después el cordón umbilical.

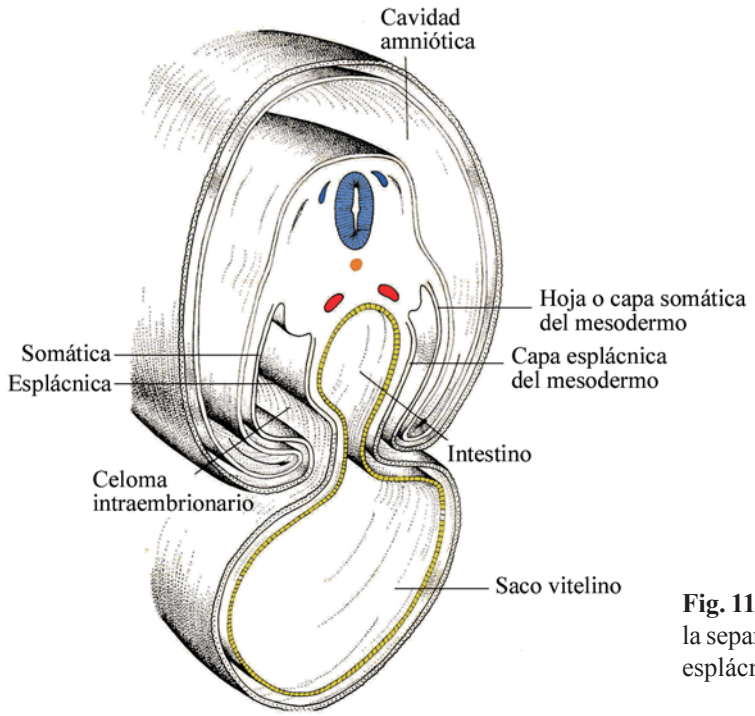

Fig. 11.1. Plegamiento lateral del embrión, donde se observa la separación del mesodermo lateral en dos capas: somática y esplácnica, entre estas el celoma intraembrionario.

La somatopleura evoluciona y forma la pared del cuerpo, al tiempo que las esplacnopleuras de cada lado se aproximan hacia la línea media hasta fusionarse, originando el intestino primitivo (Figs. 11.1 y 11.2). Como se observa, la formación del intestino primitivo es consecuencia del plegamiento del cuerpo embrionario y de las modificaciones que lo acompañan.

En esta etapa es característico que los tubos endocárdicos primitivos desarrollados en el mesodermo esplácnico, del área cardiogénica, se fusionan en la línea media durante el proceso de plegamiento. En este sitio, el celoma intraembrionario es más ancho y recibe el nombre de cavidad pericárdica primitiva, cuya evolución se explica en el Capítulo del sistema cardiovascular.

La cavidad celómica caudal a la cavidad pericárdica primitiva, se extiende hasta la región pélvica, en la región torácica da origen a las cavidades pleurales y en la región abdominal a la cavidad peritoneal. Estas dos cavidades se mantienen en comunicación durante algún tiempo por los canales pleurales. No hay cavidad celómica al nivel de los arcos branquiales, el límite cefálico del celoma es la cuarta hendidura branquial.

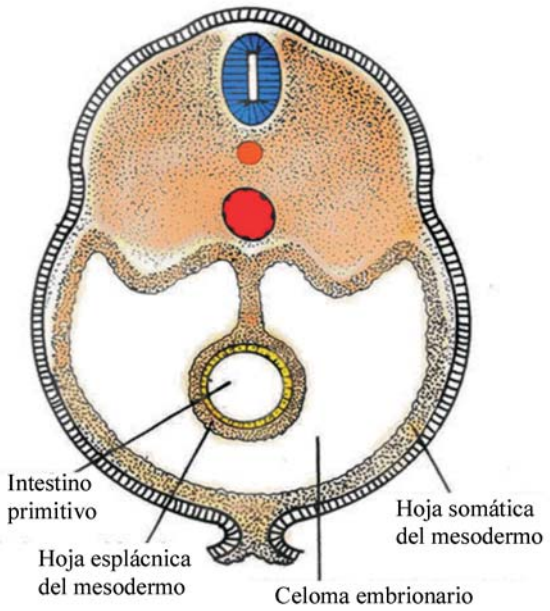

Fig. 11.2. Corte transversal de un embrión, donde se aprecia la cavidad celómica, el intestino primitivo unido a la pared abdominal posterior por el mesenterio dorsal y las dos hojas del mesodermo lateral.

Cavidades pericárdica, pleurales y el diafragma

La formación de estas cavidades, así como del diafragma, están muy relacionadas, por lo que deben ser estudiadas en conjunto.

La cavidad pericárdica primitiva aparece muy pronto en la tercera semana, y se encuentra separada caudal y parcialmente del resto de la cavidad celómica por el tabique o *septum* transverso situado al nivel cervical, que consiste en una condensación del mesodermo

situado muy próximo por debajo de la cavidad pericárdica. En este sitio forma dos pliegues laterales que se proyectan sobre la cavidad celómica, contribuyendo a la formación del tabique transverso. En este proceso también participa el mesodermo de las paredes del cuerpo embrionario.

El tabique transverso desempeña una función importante en la creación y modificación de diferentes estructuras, que culminan en la separación total de las cavidades torácica y peritoneal. En este tabique quedan incluidas las venas umbilicales, que penetran en el cuerpo más caudalmente que las vitelinas, en dirección al seno venoso. El tabique transverso forma así, el suelo de la cavidad pericárdica definitiva, mientras por su parte caudal se continúa con el mesenterio ventral que se extiende, desde el estómago y el duodeno, hasta la pared ventral del embrión (Figs. 11.3. A y 11.4).

La cavidad pericárdica, queda ahora en comunicación con la peritoneal por dos espacios estrechos denominados canales pleurales o conductos pleuropericárdicos (Fig. 11.3. A y B), los cuales quedan limitados en dirección caudal por la aparición de unos pliegues semilunares de la pared corporal, los pliegues pleuroperitoneales.

Hacia la séptima semana, los pliegues pleuroperitoneales se fusionan con el mesenterio del esófago y con el tabique transverso (Fig. 11.3. B y C). Posteriormente migran mioblastos desde la pared corporal y forman la porción muscular del diafragma. El descenso del diafragma se produce progresivamente a medida que el embrión crece en longitud, esta es la causa de que la inervación diafragmática se produzca por el nervio frénico, originado entre el tercer y el quinto segmento cervical.

En resumen, en la formación del diafragma intervienen:

1. El tabique transverso, que da origen a la porción tendinosa central del diafragma.
2. Los pliegues pleuroperitoneales.
3. Los elementos musculares provenientes de las paredes laterales y dorsal del cuerpo del embrión.
4. El mesenterio del esófago, donde se desarrollan los pilares del diafragma.

La separación entre las cavidades pleurales y la cavidad pericárdica depende del desarrollo de dos pliegues laterales, los pliegues pleuropericárdicos originados del mesodermo somático que incluye la vena cardinal común (Fig. 11.5. A). Estos pliegues se dirigen transversalmente al mesocardio dorsal, al cual se unen, de esta manera se cierra la cavidad pericárdica y queda separada de los canales pleurales, que forman ahora las cavidades pleurales primitivas (Fig. 11.5. B), que se comunican por algún tiempo con la cavidad peritoneal, por detrás del tabique transverso (Fig. 11.3. A), hasta que ocurra el cierre definitivo del diafragma.

Mientras tanto, los pulmones crecen en dirección ventrocaudal por delante del esófago, empujan la membrana serosa del mesocardio dorsal donde se desarrollan y se proyectan dentro de la cavidad pleural del lado correspondiente (Fig. 11.5. B). De esta forma, los pulmones adquieren una cubierta serosa, la pleura visceral, mientras que la serosa que recubre las paredes de las cavidades pleurales se denomina pleura parietal. Durante el crecimiento en sentido ventral, los pulmones se van situando a ambos lados de la cavidad pericárdica con lo cual la separan gradualmente de la pared lateral del cuerpo, desplazándola hacia delante, hasta su posición definitiva.

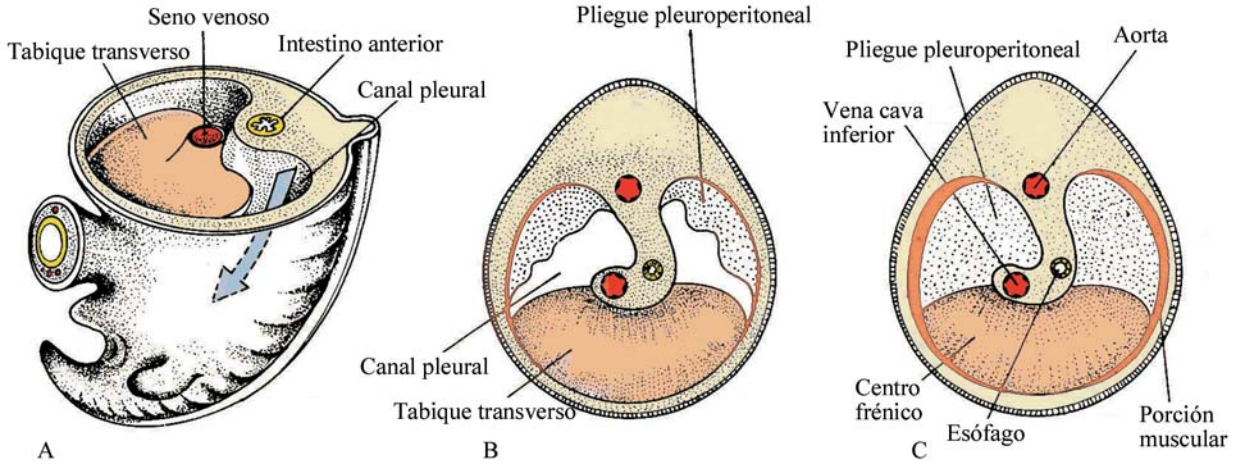

Fig. 11.3. Formación del diafragma en cortes transversales.

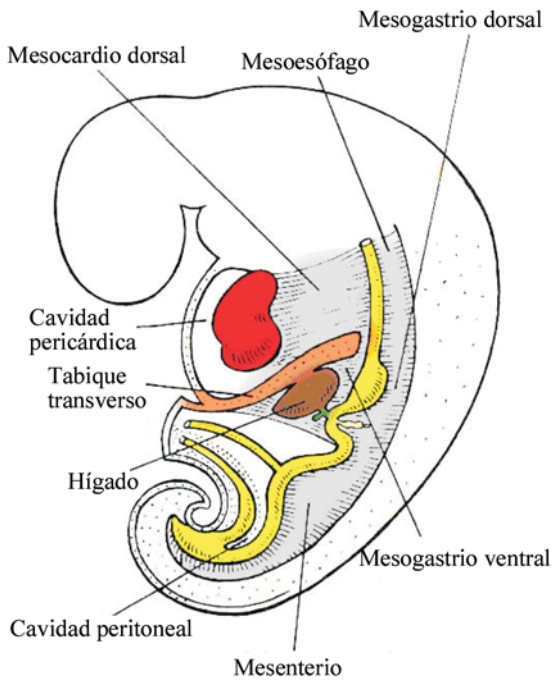

Fig. 11.4. Situación de las cavidades celómicas y los mesos, en un corte parasagital de un embrión humano en etapa temprana.

Mesenterios

Durante el proceso de evolución de la esplacnopleura y formación del intestino primitivo, aparecen los mesenterios dorsal y ventral, de los cuales el de mayor importancia es el dorsal.

Mesenterio dorsal

Al formarse el intestino primitivo, este queda unido a la pared dorsal del embrión por un tabique mesenquimatoso situado en la línea media y en un plano sagital, que origina el mesenterio dorsal, con un aspecto membranoso en la etapa embrionaria y con un espesor de 8 mm. Se extiende, desde el esófago, hasta la región final del intestino posterior; sin embargo la porción ventral se reabsorbe casi en su totalidad y pronto queda formado el intestino primitivo; excepto al nivel de la porción terminal del esófago, el estómago y la primera porción del duodeno. A causa del desarrollo del hígado, el aumento de tamaño del estómago y el crecimiento propio del intestino en longitud, se producen grandes cambios en el mesenterio.

La porción del mesenterio dorsal que se inserta en el estómago recibe el nombre de mesogastrio dorsal (Fig. 11.4), el cual cambia de posición siguiendo los movimientos de rotación del estómago, descritos en el Capítulo del sistema digestivo.

Al estar el mesogastrio dorsal insertado en la curvatura mayor del estómago, sigue a este en su rotación y, como consecuencia, se repliega y crece, formando una bolsa en posición dorsal a la izquierda del estómago, denominada bolsa epiploica o trascavidad de los epiplones (Fig. 11.6).

El mesogastrio dorsal sigue creciendo en dirección a la pared ventral del cuerpo y cubre el colon transverso. Del cuarto mes en adelante, la hoja dorsal del pliegue se funde con el mesocolon transverso, la pared dorsal del cuerpo y del propio colon transverso. Durante el primer y segundo años posteriores al nacimiento, las dos hojas del pliegue se fusionan y forman finalmente, el epiplón mayor definitivo (Fig. 11.7).

La bolsa epiploica, con los cambios desarrollados en el estómago y el duodeno, se sitúa dorsalmente respecto al estómago y a la cavidad celómica abdominal, con la cual queda en comunicación a través del orificio epiploico (hiato de Winslow) (Fig. 11.6. C y C ').

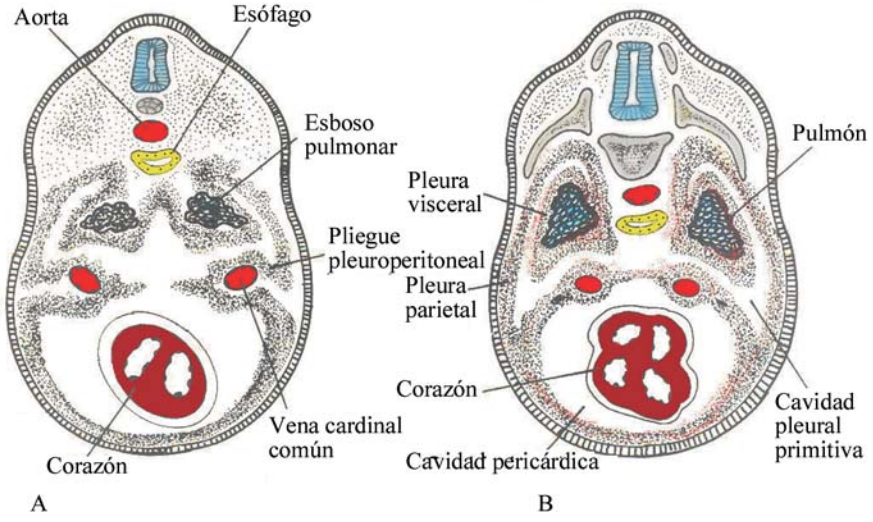

Fig. 11.5. Formación de las cavidades pleurales y pericárdica.

En embriones de alrededor de cuatro semanas aparecen a cada lado del mesogastrio dorsal dos pequeñas cavidades, los recesos neumatoentéricos derecho e izquierdo (Fig. 11.6. A y B). El izquierdo desaparece muy pronto, pero el derecho se comunica con la cavidad peritoneal y progresa en el mesenterio en dirección transversodorsal con respecto al estómago, y cefálicamente sobre el lado derecho del esófago, hacia el esbozo pulmonar derecho, donde forma un gran espacio irregular (Fig. 11.6. C).

Con el desarrollo de la porción dorsal del diafragma y el cierre de los canales pleuroperitoneales, la parte superior del receso neumatoentérico derecho forma una pequeña cavidad supradiafragmática cerrada, denominada cavidad infracardiaca.

El mesenterio dorsal, unido al intestino medio y al posterior, sigue a estos en su crecimiento y se transforma en el mesenterio definitivo del intestino delgado y en el mesocolon del intestino grueso (Fig. 11.7. D).

Durante el cuarto mes, los intestinos delgado y grueso están libres y movibles, mientras que el mesenterio y el mesocolon se encuentran adheridos únicamente a la pared dorsal (Fig. 11.7). Con el desarrollo posterior, el intestino forma nuevas asas y acodaduras y el mesenterio se une, en ciertas partes, con la pared del cuerpo; es decir, algunas porciones del mesenterio continúan móviles y otras fijas (Fig. 11.7. E). Así sucede con el duodeno que, llevado por el estómago en sus movimientos, se coloca en posición transversal, se apoya sobre la pared posterior y más tarde se une y fija a esta (Fig. 11.7. A, B y C), y queda envuelto por la serosa parietal, adoptando una posición retroperitoneal. Lo mismo ocurre con el páncreas, cuyo desarrollo se produce en el mesenterio a ese nivel.

Es importante tener en cuenta que la designación de retroperitoneal significa, que un órgano está localizado por detrás del peritoneo, en relación con la cavidad peritoneal, y no que esté necesariamente localizado en la pared corporal posterior. Así, los riñones son retroperitoneales, también lo es la vejiga, la cual se desarrolla en relación con la pared corporal anterior.

Del cuarto mes en adelante, cuando el colon va adquiriendo su posición definitiva, el mesocolon lo sigue en sus movimientos. El mesocolon correspondiente al colon transverso se sitúa transversalmente y se apoya sobre la superficie ventral del duodeno, se funde con dicha superficie y con la pared dorsal del cuerpo. Lo mismo acontece con los mesenterios del colon ascendente y el descendente, que se fijan a la pared del cuerpo de su lado respectivo (Fig. 11.7. E). El mesenterio del intestino delgado solo muestra un aumento de sus pliegues, según crecen en longitud las asas intestinales.

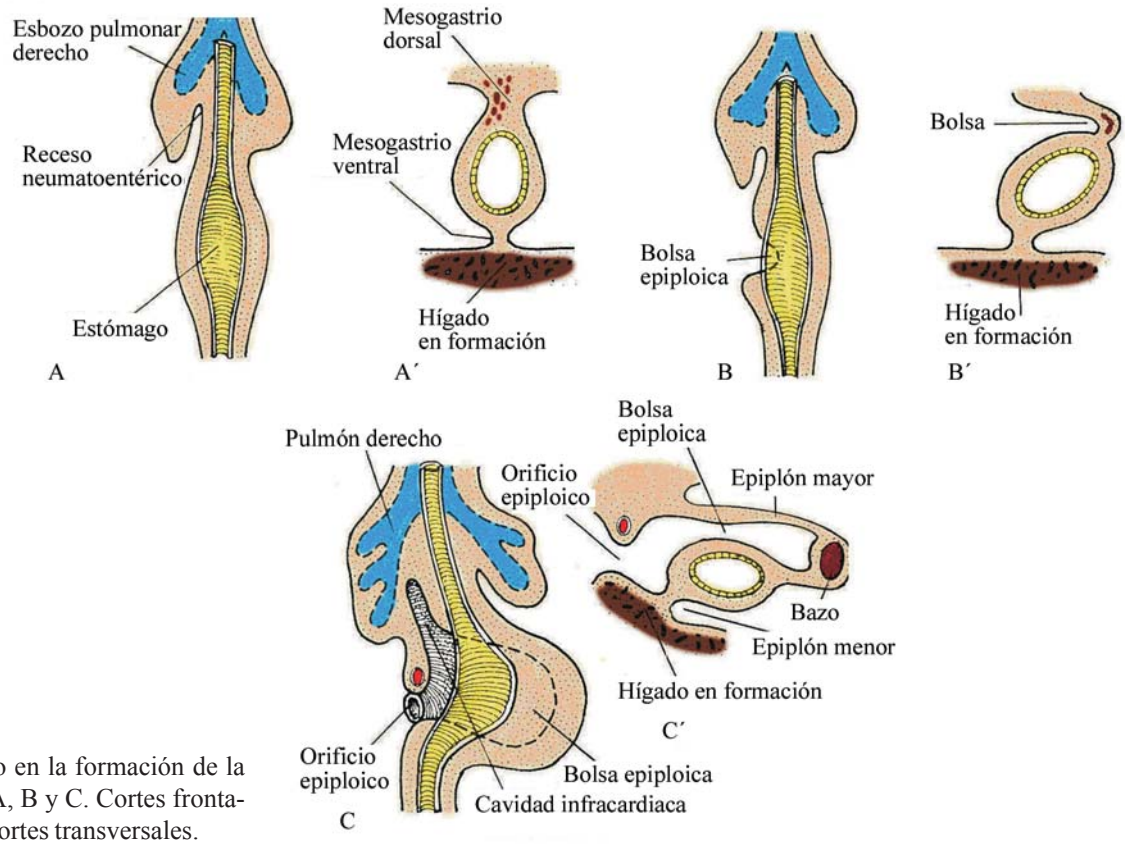

Fig. 11.6. Estadio en la formación de la bolsa epiploica. A, B y C. Cortes frontales, A´, B´y C´. Cortes transversales.

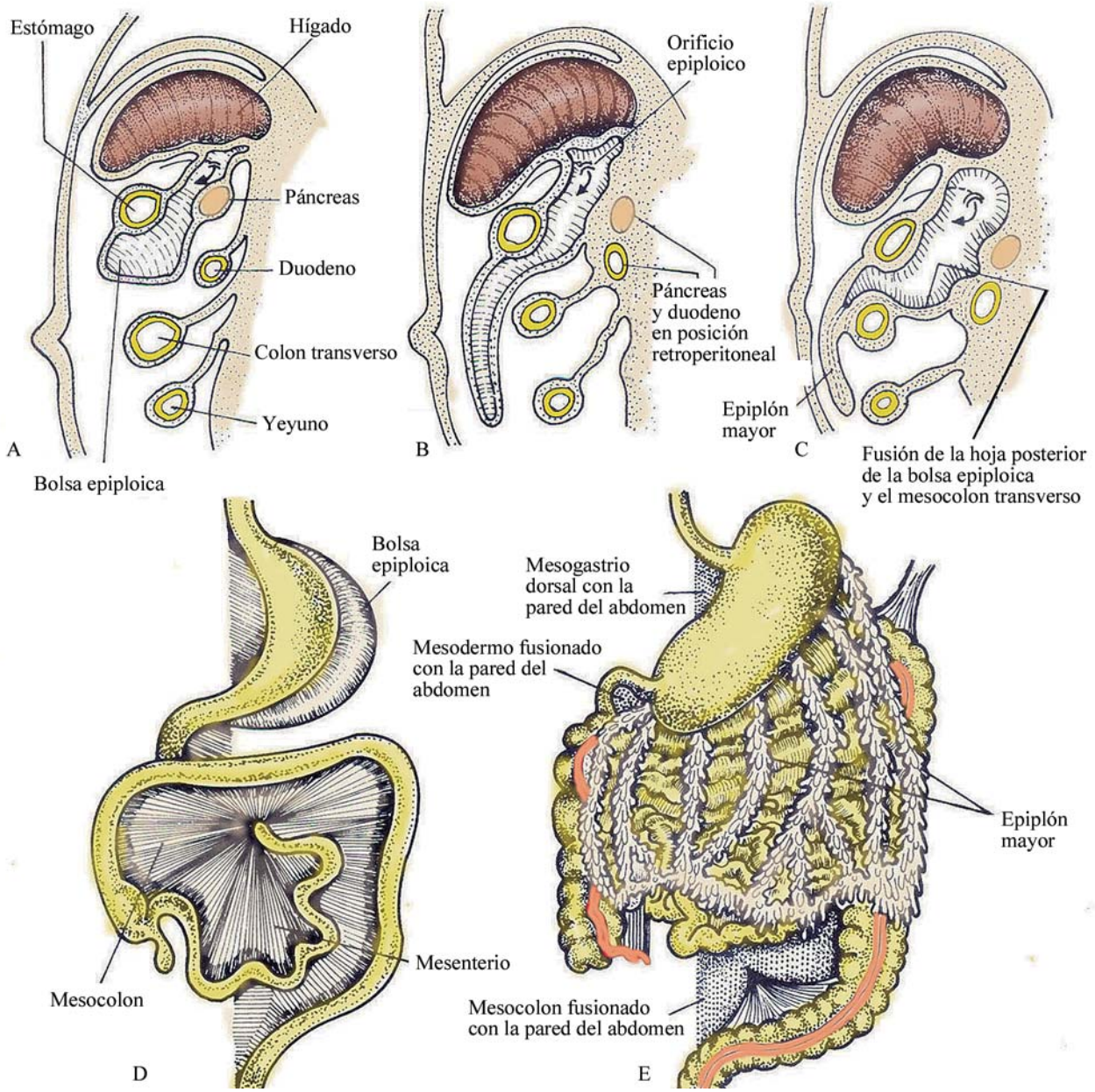

Fig. 11.7. Fusiones secundarias de la bolsa epiploica y de los mesos. A, B y C. Cortes parasagitales a través del hígado. D y E. Vistas frontales.

En embriones de 10 mm de longitud aparece una condensación mesenquimatosa, entre las dos hojas del mesogastrio dorsal, que se proyecta en la cavidad peritoneal general, el esbozo del bazo (Fig. 11.6. C'). La parte del mesogastrio dorsal que persiste entre el bazo, el riñón y las glándulas suprarrenales, constituyen el epiplón pancreaticosplénico y el mesogastrio dorsal situado entre el bazo y el estómago, el epiplón gastrosplénico (Fig. 11.6. C).

Mesenterio ventral

También llamado mesogastrio ventral, en su parte cefálica se desarrolla el hígado, por tanto, la porción entre el hígado, por un lado, y el estómago y el duodeno, por el otro, forma el epiplón menor (Fig. 11.4), que en el adulto se convierte en los ligamentos gastrohepático y duodeno hepático. La parte del mesenterio ventral que conecta al hígado con la pared ventral del cuerpo origina los ligamentos falciforme y coronario.

Por el borde libre del ligamento falciforme corre la vena umbilical, que después del nacimiento se oblitera y se transforma en ligamento redondo del hígado. Por el borde libre del epiplón menor pasan el conducto colédoco, la vena porta y la arteria hepática. El borde inferior del epiplón menor forma el borde superior del orificio epiploico.

Desarrollo de la pared anterior del cuerpo

La pared corporal de embriones precoces de vertebrados es muy delgada y transparente al principio, formada por somatopleura (ectodermo y mesodermo parietal). Esta pared comienza a engrosarse con la formación de los miotomos en la región dorsal del embrión. La musculatura abdominal se añade, cuando las placas musculares mesenquimatosas en forma de borde engrosado avanzan ventrolateralmente hacia la región umbilical, observándose después una zona transparente en forma de rombo alrededor del cordón umbilical. En esta zona, la transición entre la pared transparente y la gruesa es brusca. Los primordios musculares son penetrados por tejido conectivo somatopléurico. Cuatro blastemas principales se desarrollan bilateralmente y dan surgimiento a los tres músculos oblicuos y al recto del abdomen, los cuales, solo cuando los bordes derecho e izquierdo se encuentran y unen en la línea media, los músculos rectos se colocan uno al lado del otro. Los músculos de la pared abdominal cierran esta por delante y a ambos lados. Esta línea de unión de la pared corporal derecha e izquierda en la región abdominal anterior se denomina línea alba.

Hacia las siete semanas, los músculos ya tienen una disposición como en el adulto, excepto en la porción transparente al nivel del anillo umbilical. La somatopleura es reemplazada por la pared corporal definitiva muy temprano en el periodo fetal.

En la porción infraumbilical de la pared abdominal anterior, los componentes musculares se derivan de:

1. El mesodermo de la placa lateral, desde la eminencia caudal, extendiéndose alrededor de los márgenes de la parte caudal de la membrana cloacal y originan a la musculatura abdominal y a la envoltura muscular de la vejiga.
2. Las somitas torácicas inferiores, las cuales proveen una contribución más tardía (Fig. 11.8. A).

El cierre de la pared corporal ocurre primero en la región torácica superior, y luego en la suprapúbica, desde estas dos regiones se aproxima al ombligo. El reemplazo total de la somatopleura embrionaria por la pared corporal definitiva tiene lugar al final de las 12 semanas aproximadamente.

Inervación de la pared abdominal

Se origina de los seis últimos nervios intercostales y por los nervios provenientes del plexo lumbar. Es característico que, en el caso de los músculos rectos, reciben de forma escalonada en toda su extensión los filetes nerviosos que penetran por su cara posterior. Adoptan una disposición metamérica, correspondiendo cada nervio a un miótomo primitivo. Este conocimiento es importante para la cirugía por vía abdominal, en la que se debe respetar los nervios de los rectos del abdomen, donde las incisiones largas en el borde lateral del músculo no son aconsejables por ser el sitio de entrada de la inervación.

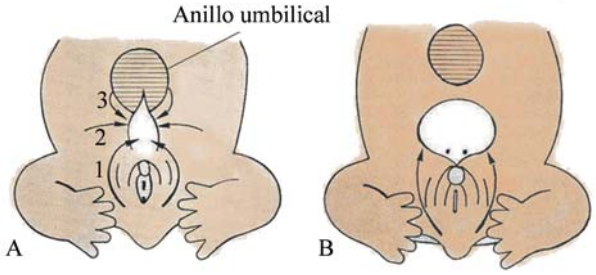

Fig. 11.8. A. Esquema del cierre de la porción infraumbilical de la pared abdominal anterior. B. Extrofia vesical.

Línea alba

Es la parte más delgada de la pared abdominal. Está formada por el entrecruzamiento en la línea media, de los fascículos fibrosos provenientes de la aponeurosis de la vaina del músculo recto mayor de cada lado. Normalmente tiene gran solidez pero puede ser débil, presentando pequeñas depresiones paraumbilicales o pequeños orificios ovales, que originan hernias de la línea alba en su parte superior.

Ombligo

Se considera una cicatriz que se produce en el sitio de unión del cuerpo fetal con el cordón umbilical. La situación es siempre en la línea media, más cerca del pubis.

Es un punto de referencia importante para el contenido de la cavidad abdominal, su forma varía de un individuo a otro.

Canal inguinal

Es un trayecto situado entre las inserciones inferiores de los músculos anchos del abdomen, por el que pasa el cordón espermático en el hombre o el ligamento teres (redondo) en la mujer.

El canal inguinal comunica el interior de la cavidad abdominal con los planos superficiales de la región pubiana, con las bolsas escrotales en el hombre y con los labios mayores en la mujer, en la cual el canal inguinal embrionario es también ocupado por un divertículo del peritoneo, el canal de Nuck que se oblitera rápidamente. Su persistencia explica por qué se pueden ver hernias inguinales congénitas en la mujer.

Anomalías de la pared corporal

Las anomalías o defectos de la pared corporal ventral en el tórax o en el abdomen pueden comprender: al corazón, las vísceras abdominales y a los órganos urogenitales. Se pueden deber a insuficiencia del plegamiento corporal, en cuyo caso uno o más de los cuatro plegamientos (cefálico, caudal y dos laterales) responsables del cierre corporal ventral en la región umbilical, fallan durante el desplazamiento hacia esa región. Otra causa del defecto, es el desarrollo incompleto de las estructuras de la pared corporal, incluyendo músculos, huesos y piel. Dentro de estos defectos se encuentran:

Esternón hendido y ectopia *cordis*

Es un defecto de la pared corporal ventral que resulta de la falta de fusión de las barras bilaterales de mesodermo, responsables en la formación del esternón. En algunos casos el corazón protruye a través del defecto esternal (ya sea por fisura o ausencia del tercio inferior del esternón y descansa fuera del cuerpo) (ectopia *cordis*). Algunas veces, el defecto incluye al tórax y al abdomen, crea un espectro de anomalías conocidas como pentalogía de Cantrell, formada por:

1. Esternón hendido.
2. Ectopia *cordis*.
3. Onfalocele.
4. Hernia diafragmática (porción anterior).
5. Defectos cardiacos congénitos (defecto del tabique ventricular, tetralogía de Fallot).

Los defectos de ectopia *cordis* parecen deberse a insuficiencia de progresión de los plegamientos cefálicos y laterales.

Onfalocele y gastrosquisis

(Ver Anomalías del sistema digestivo).

Hernia diafragmática congénita

Es un desplazamiento de los órganos abdominales dentro de la cavidad torácica, a través de un área débil o un defecto en el diafragma. Es una condición seria, no bien comprendida, y su tratamiento no es siempre efectivo.

La hernia diafragmática congénita es mucho más frecuente en el lado izquierdo que en el derecho. La hipoplasia pulmonar se puede presentar y ser causa de insuficiencia pulmonar fatal, provocada por la inhabilidad de soportar la vida extrauterina. La hipoplasia se atribuye generalmente a la presión que ejercen las vísceras abdominales en el tórax. También se plantea que puede ser primaria e impedir el cierre del canal pleuroperitoneal. La malrotación intestinal acompaña con frecuencia a la hernia diafragmática.

Hernia hiatal

Es la protrusión de una porción del estómago dentro del mediastino por medio del hiato esofágico, entre los pilares del diafragma, con lo cual se forma un saco herniario.

Una causa posible es el retardo en la elongación del esófago y, por tanto, en el descenso del estómago, lo que resulta en la formación del hiato alrededor del estómago más que del esófago. Esta condición predispone a una herniación en la vida adulta, un efecto que puede ser acentuado por la obesidad (Fig. 11.9).

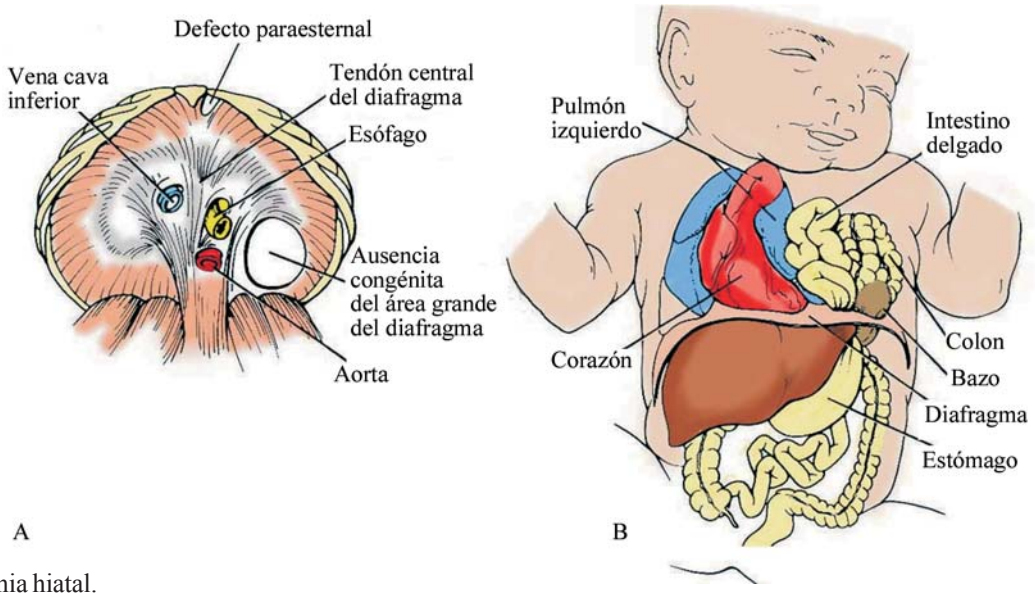

Fig. 11.9. Hernia hiatal.

Capítulo 12

Sistema digestivo

El estudio del sistema digestivo comprende al intestino primitivo y a los que este da lugar posteriormente: al anterior, el medio y el posterior, con sus estructuras y órganos correspondientes.

Intestino primitivo

Debido al plegamiento del embrión, durante la cuarta semana, el saco vitelino revestido por endodermo queda en el interior del embrión, dando origen al intestino primitivo. Solo una parte del saco vitelino y la alantoides quedan fuera del cuerpo del embrión.

El intestino primitivo en su porción cefálica origina al intestino anterior y, en su porción caudal, al intestino posterior, mientras que en su porción media, el intestino medio permanece durante un tiempo en comunicación con el saco vitelino a través del conducto onfalomesentérico o pedículo vitelino (Ver figuras 3.9 y 3.10).

Para su mejor comprensión, el estudio del desarrollo del intestino primitivo se divide en (Fig. 12.1):

1. Intestino anterior dividido a su vez en:
   a) Porción cefálica o faríngea que se extiende, desde la membrana bucofaríngea, hasta el divertículo traqueobronquial o respiratorio.
   b) Porción caudal que se extiende, desde el divertículo respiratorio, hasta el esbozo o yema hepática.
2. Intestino medio, desde el esbozo hepático, hasta la unión de los dos tercios derechos con el tercio izquierdo del colon transverso.
3. Intestino posterior, desde el tercio izquierdo del colon transverso, hasta la membrana cloacal.

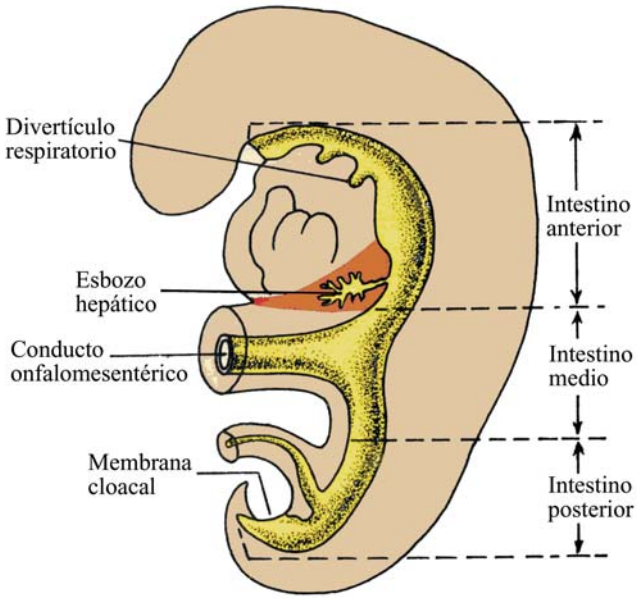

Fig. 12.1. Porciones del intestino primitivo.

El endodermo brinda el revestimiento epitelial del aparato digestivo y sus glándulas anexas (hígado y páncreas). El mesodermo esplácnico origina el resto de la pared del intestino, correspondientes al patrón histológico general como estructura tubular descrita en Histología.

La diferenciación del intestino y sus derivados dependen de la interacción recíproca epitelio-mesénquima, entre el endodermo epitelial del tubo intestinal y el mesodermo que lo rodea. En este caso, el mesodermo controla el tipo de estructura que se forma después en los diferentes niveles, así: los pulmones en la región torácica y el resto de las diferentes porciones del intestino.

La mayor parte de las porciones del intestino se encuentran unidas por el mesenterio, el cual está formado

por dos hojas de peritoneo que pueden contener un órgano o lo unen a la pared corporal, por lo que se consideran órganos intraperitoneales, mientras los que están, entre el peritoneo y la pared corporal, se les denomina retroperitoneales como los riñones y parte del páncreas. Otras estructuras de este tipo son los ligamentos peritoneales, formados por doble capa de peritoneo que se extienden de un órgano a otro, o de estos a la pared del cuerpo.

En un inicio, el tubo digestivo primitivo está en contacto amplio con el mesénquima de la pared abdominal posterior. Sin embargo, al inicio del segundo mes, al completarse el proceso de plegamiento, la mayor parte del intestino primitivo está fijado a la pared dorsal por el mesenterio dorsal (Fig. 12.2) el que, a nivel del estómago, recibe el nombre de mesogastrio dorsal o epiplón mayor y, al nivel del duodeno y el colon, mesoduodeno dorsal y mesocolon dorsal respectivamente.

El mesenterio ventral solo se observa en la porción caudal del esófago, el estómago y la porción superior del duodeno. Al diferenciarse el hígado en el mesénquima del *septum transversum*, este último queda dividido en dos porciones: una que corresponde al denominado epiplón menor y otra que se extiende del hígado a la pared corporal ventral, el ligamento falciforme.

Intestino anterior

Comprende la porción cefálica o faríngea y la caudal, con sus estructuras y órganos respectivamente.

Porción cefálica o faríngea

Esta porción, con frecuencia denominada faringe embrionaria, consta del piso de la faringe y las paredes laterales caracterizadas por la presencia de las bolsas faríngeas; del piso de la faringe se desarrollan la lengua y la glándula tiroides.

Lengua

Los primeros esbozos en el desarrollo de la lengua se pueden observar, aproximadamente, en los embriones de la cuarta semana. Se originan por proliferación del mesodermo, en el que aparecen tres abultamientos del arco mandibular, que son las protuberancias linguales laterales y un abultamiento mediano, el tubérculo impar. Otro abultamiento mediano aparece más caudalmente, la eminencia hipobranquial, formada por el mesodermo del segundo, tercero y parte del cuarto arco faríngeo (Fig. 12.3. A).

Su superficie está tapizada por un epitelio originado, en parte, por el endodermo de la faringe y, el resto, por el ectodermo del piso de la boca. Los límites de estos epitelios son aún objeto de discusión.

El resto del cuarto arco branquial origina un abultamiento donde se desarrolla la epiglotis, denominada protuberancia de la epiglotis (Fig. 12.3. A), la cual limita cefálicamente al orificio laríngeo, que se encuentra flanqueado por las prominencias aritenoideas.

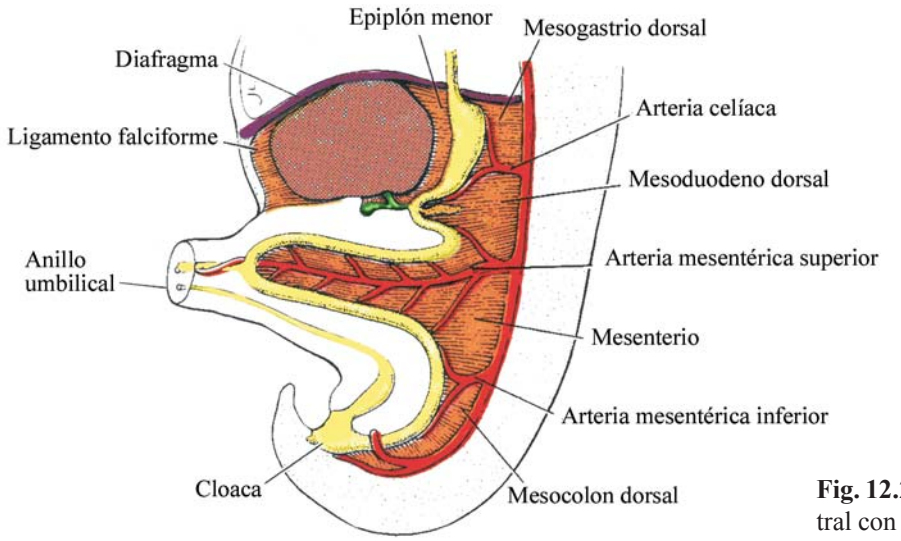

Fig. 12.2. Relación del mesenterio dorsal y ventral con las estructuras arteriales del tubo digestivo.

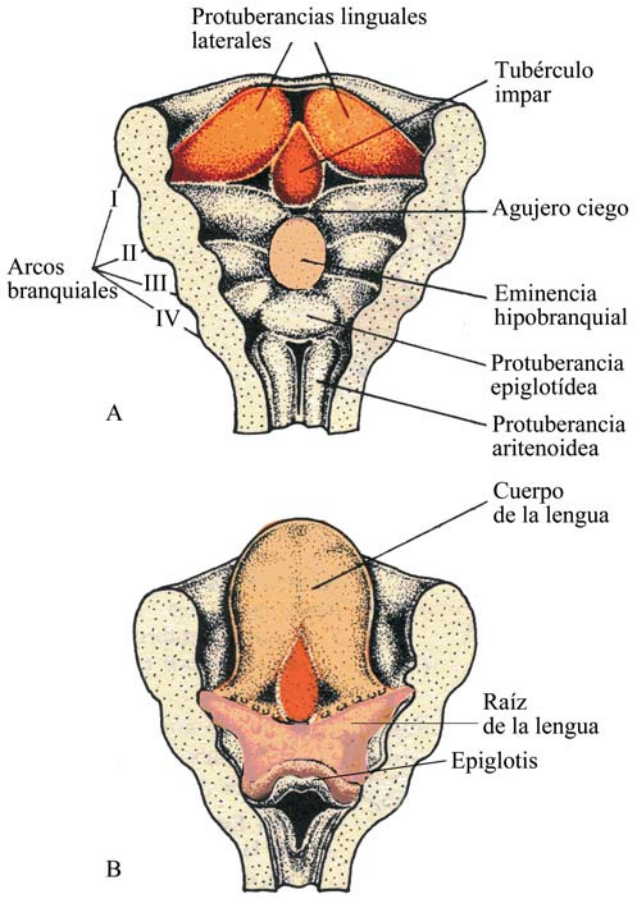

Fig. 12.3. Desarrollo de la lengua.

Las protuberancias linguales laterales crecen y aumentan de volumen por la proliferación y penetración del mesodermo adyacente, ambas se fusionan entre sí en la línea media y con el tubérculo impar, dando origen a los dos tercios anteriores o cuerpo de la lengua (Fig. 12.3. B).

La porción posterior o raíz de la lengua se origina de la eminencia hipobranquial. Esta porción está separada del cuerpo de la lengua por un surco en forma de V, que delimita ambas porciones y recibe el nombre de surco terminal (Fig. 12.3. B).

Inervación. Debido a que la mucosa que cubre el cuerpo de la lengua se origina del primer arco faríngeo, la inervación sensitiva de esta área proviene de la rama mandibular del nervio trigémino. La raíz de la lengua se origina del segundo, tercer y cuarto arcos branquiales, por lo tanto, la inervación sensitiva es suministrada por los nervios glosofaríngeo y el vago. La epiglotis y el extremo posterior de la lengua son inervados por el nervio laríngeo superior.

Algunos de los músculos linguales parecen diferenciarse *in situ*, pero la mayoría se derivan de los mioblastos originados de las somitas occipitales. De esta forma, la musculatura de la lengua es inervada por el nervio hipogloso. La inervación sensitiva especial (gustativa) del cuerpo de la lengua corresponde a la rama de la cuerda timpánica del nervio facial.

Glándula tiroides

El esbozo embrionario de esta glándula aparece como una evaginación epitelial del suelo del intestino faríngeo, entre el tubérculo impar y la eminencia hipobranquial, denominado divertículo tiroideo. En su crecimiento caudal, el primordio tiroideo desciende y pasa por delante del intestino faríngeo en forma de divertículo bilobulado, quedando unido al piso de la faringe solo por un conducto muy fino, el tirogloso (Fig. 12.4), que luego desaparece y deja como huella el agujero ciego (*foramen caecum*) en el dorso de la lengua.

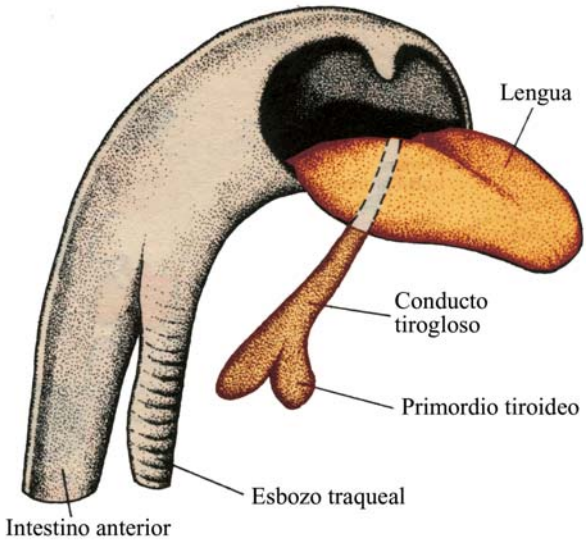

Fig. 12.4. Descenso del primordio tiroideo.

Con el desarrollo posterior, la glándula tiroides desciende por delante del hueso hioides y de los cartílagos laríngeos y, alcanza su posición final por delante de la tráquea, durante la séptima semana. En esta etapa del desarrollo se observan un istmo pequeño medial y dos lóbulos laterales. Por proliferación celular del epitelio se originan cordones celulares que después forman los folículos característicos de esta glándula, la cual comienza a funcionar aproximadamente a finales del tercer mes, cuando los primeros folículos con coloide se hacen visibles. Las células foliculares producen el coloide que sirve

como fuente de tiroxina y triiodotironina. Las células parafoliculares o células C (células claras), derivan del cuerpo ultimobranquial (telobranquial) y sirven como fuente de producción de calcitonina, que regula los niveles de calcio en sangre.

Glándulas salivales

Se originan como proliferaciones sólidas en forma de cordones, a partir del epitelio bucal, que crecen hacia el mesénquima subyacente, este último origina la cápsula y los tabiques, así como ejerce su efecto inductor en la diferenciación del epitelio glandular.

La glándula submaxilar aparece alrededor de la sexta semana como un engrosamiento epitelial en el piso de la boca, convirtiéndose en un cordón, en la medida que crece, rodeado por el mesodermo.

La glándula parótida se forma casi al mismo tiempo que la submaxilar, por una proliferación epitelial en la cara profunda de la mejilla, en forma de un cordón celular que se dirige al oído que más tarde se ramifica.

La glándula sublingual mayor se desarrolla a partir de varios brotes epiteliales que aparecen y crecen, entre la séptima y la octava semana, lateralmente con respecto a la submaxilar y fusionan sus conductos de desembocadura.

Las glándulas salivares menores se originan de múltiples brotes epiteliales en correspondencia con su situación.

Ya en el sexto mes, los cordones de las glándulas se encuentran totalmente canalizados y ramificados.

Bolsas faríngeas

(Ver Capítulo 10).

Porción caudal del intestino anterior

Se extiende, desde el divertículo respiratorio, hasta inclusive el divertículo hepático y forma el esófago, parte del duodeno y glándulas anexas: hígado, aparato biliar y páncreas.

Esófago

Se extiende como un tubo, desde la faringe, hasta la dilatación que origina después el estómago. A las cuatro semanas del desarrollo, al formarse el divertículo respiratorio (esbozo pulmonar) en la pared ventral del intestino anterior, aparece casi al mismo tiempo el tabique traqueoesofágico que divide longitudinalmente al intestino anterior en una porción ventral, el primordio respiratorio y, una dorsal, el esófago, que primero es corto y situado al nivel cervical pero luego se alarga con rapidez. Su epitelio interno es de origen endodérmico y el mesénquima que lo rodea origina el tejido muscular estriado en sus dos tercios superiores y está inervado por el vago; en su tercio distal, músculo liso, está inervado por el plexo esplácnico.

Estómago

A finales de la cuarta semana, el estómago se observa como una dilatación fusiforme del intestino anterior que más tarde se aplana y presenta un borde dorsal y uno ventral, así como dos caras, una derecha y otra izquierda. El estómago crece con rapidez y sufre cambios de posición dados por dos tipos de rotación: una de 90º sobre su eje longitudinal en el sentido de las agujas del reloj, de esta manera, el lado izquierdo se hace anterior y el lado derecho posterior (Fig. 12.5); por tanto, el nervio vago izquierdo, se hace anterior y el derecho posterior.

La otra rotación es en su eje anteroposterior. Al principio, los extremos cefálico y caudal del estómago están situados en la línea media, pero debido a la rotación sobre su eje anteroposterior, el extremo cefálico se hace izquierdo y hacia abajo (porción del cardias), y el caudal a la derecha y arriba (porción pilórica). Luego, por diferencia del ritmo de crecimiento de sus paredes y la relación con los órganos vecinos a los que está unido por los mesenterios, se desarrolla las curvaturas mayor y menor (Fig. 12.5. E).

Inicialmente el estómago se halla unido a la pared abdominal por el mesogastrio dorsal y el ventral; sin embargo, debido a las rotaciones, el mesogastrio dorsal se desplaza a la izquierda y forma la transcavidad de los epiplones (bolsa omental o saco peritoneal menor) situada por detrás del estómago.

En la quinta semana aparece el primordio del bazo (proliferación mesodérmica), entre las dos hojas del mesogastrio dorsal, por lo que el bazo queda en posición intraperitoneal, unido al riñón por el ligamento esplenorrenal y al estómago por el ligamento gastroesplécnico. El mesogastrio dorsal sigue en dirección descendente y forma un saco doble que se extiende en forma de delantal sobre el colon transverso y las asas intestinales, el epiplón mayor que cuelga de la curvatura mayor del estómago, su capa posterior se fusiona con el mesenterio del colon transverso (Ver Fig. 11.7).

Duodeno

En la formación del duodeno intervienen la parte terminal del intestino anterior y la porción cefálica del intestino medio; el límite está señalado en el punto de emergencia del esbozo hepático. Con la rotación gástrica, el duodeno adopta forma de U y gira a la derecha situándose del lado izquierdo. El mesoduodeno dorsal desaparece casi en su totalidad, excepto al nivel del bulbo duodenal que permanece intraperitoneal. En el segundo mes (ocho semanas), la luz duodenal se oblitera pero poco después se recanaliza nuevamente. El duodeno recibe irrigación del intestino anterior a través del tronco celíaco y, del intestino medio, por la arteria mesentérica superior.

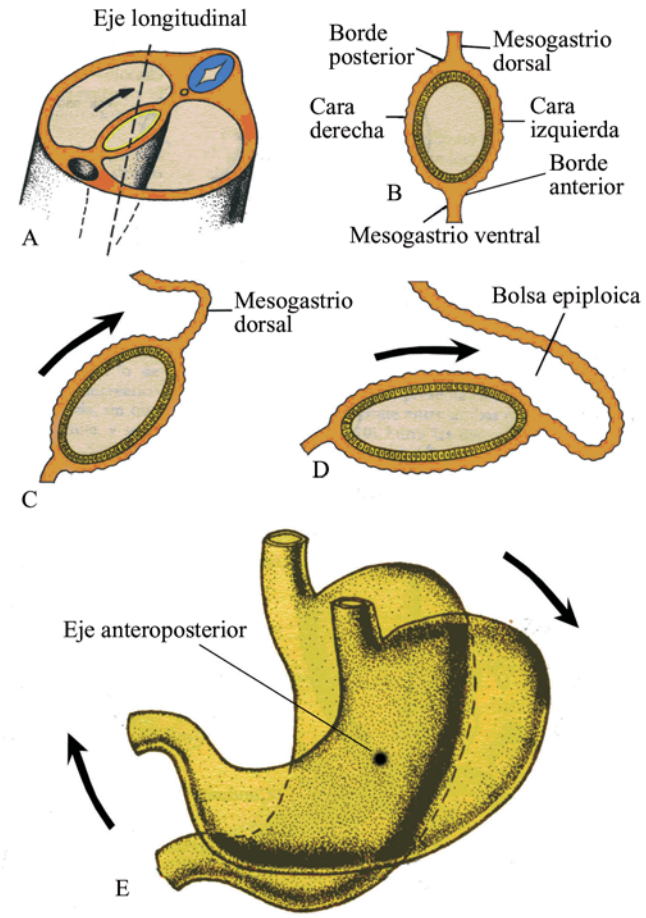

Fig. 12.5. Rotación del estómago. A, B, C y D. Sobre su eje longitudinal. E. Sobre su eje anteroposterior.

Hígado

El esbozo hepático aparece como una evaginación del epitelio endodérmico del extremo distal del intestino anterior, denominada divertículo hepático, el que, en su porción distal, se introduce en el *septum transversum* dando origen a los cordones hepáticos (Fig. 12.6. A).

Mientras las células hepáticas de los cordones continúan penetrando en el *septum transversum*, la porción proximal del divertículo hepático permanece estrecho y forma el conducto biliar. A partir de este conducto se produce una pequeña evaginación ventral, que da origen en su porción distal, a la vesícula biliar y, en la proximal, al conducto cístico (Fig. 12.6. B). La porción proximal del conducto biliar, que se extiende, desde su desembocadura en el duodeno, hasta su conexión con el conducto cístico, recibe el nombre de colédoco (conducto biliar principal), y la porción que se continúa, desde el cístico, hasta su conexión con los conductos biliares intrahepáticos, dan lugar al conducto hepático.

Luego, los cordones hepáticos epiteliales se mezclan con las venas vitelinas que originan los sinusoides hepáticos. Estos cordones se diferencian en parénquima hepático y además forman el revestimiento epitelial de los conductos biliares. Las células hematopoyéticas, las de Kupffer y las del tejido conectivo, se originan del mesodermo del *septum transversum*.

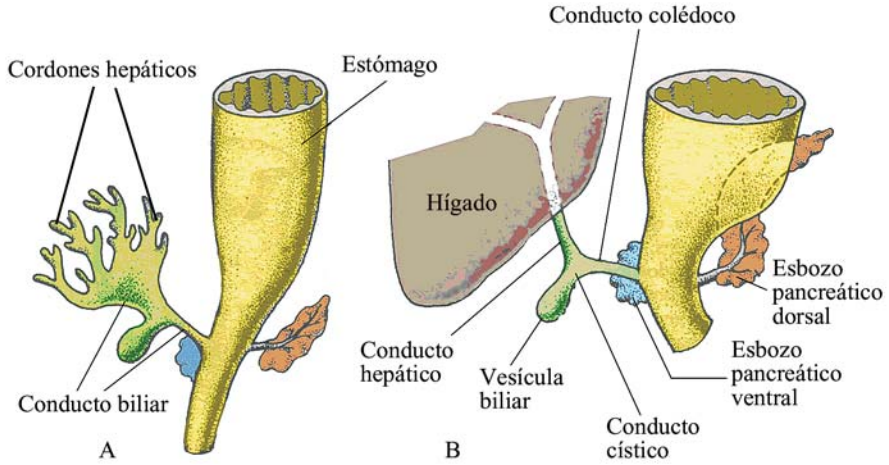

Fig. 12.6. Desarrollo del hígado y las vías biliares.

La parte del mesodermo del *septum transversum* situado, entre el hígado y el intestino, y que no participa en la formación del hígado, así como, entre el hígado y la pared abdominal ventral, se hacen membranosos y forman el epiplón menor y el ligamento falciforme del hígado, respectivamente. Juntos han formado la conexión peritoneal, entre el intestino y la pared abdominal ventral, conociéndose como mesogastrio ventral.

El mesodermo que cubre la superficie del hígado se diferencia en el peritoneo visceral hepático (cápsula de Glison), excepto en parte de su superficie craneal, donde el hígado permanece en contacto con el resto del *septum transversum*. Esta porción del tabique, forma el centro tendinoso del diafragma. La superficie hepática que está en contacto con el futuro diafragma y que no está cubierta por peritoneo, es el área desnuda del hígado.

A mediados del tercer mes del desarrollo, el hígado pesa aproximadamente 10 % del peso corporal total, debido a:

1. Crecimiento exagerado de los cordones hepáticos.
2. Los abundantes sinusoides originados de las venas vitelinas.
3. Por su función como órgano hematopoyético, la cual progresivamente disminuye durante los dos últimos meses de vida intrauterina, siendo el peso del hígado entonces de 5 % del peso corporal total.

La función biliar del hígado comienza a finales del tercer mes, cuando las células hepáticas forman la bilis. Ya en este momento, la vesícula biliar y el conducto cístico se han desarrollado y se han unido al conducto hepático para formar el colédoco, la bilis puede incluso llegar al tracto gastrointestinal, cuyo contenido adquiere un color verde oscuro, de lo cual se deriva el color verde del meconio.

A causa de la rotación del duodeno, la entrada del colédoco gradualmente se desplaza, de su posición anterior inicial, a una posterior, y como consecuencia, este pasa por detrás del duodeno.

Páncreas

Los esbozos del páncreas aparecen durante la cuarta semana, como dos brotes endodérmicos de la porción terminal del intestino anterior: uno en la región dorsal, denominado brote pancreático dorsal, y el otro en la ventral, brote pancreático ventral junto al colédoco (Fig. 12.7).

Como consecuencia de la rotación del estómago y el duodeno, el esbozo pancreático ventral rota y se coloca debajo del dorsal y se fusionan. El primero origina la región inferior de la cabeza del páncreas (proceso uncinar), las restantes porciones del páncreas se forman del esbozo pancreático dorsal.

También se establece una comunicación entre los conductos de los esbozos. El de la porción ventral, en la mayor parte de los casos, desemboca en el duodeno; el del esbozo dorsal, generalmente pierde su conexión con el duodeno y se conecta en el del esbozo ventral. La fusión de ambos origina el conducto pancreático principal o de Wirsung. La porción proximal del pancreático dorsal puede persistir aunque poco desarrollada y se le denomina conducto pancreático accesorio o de Santorini (Fig. 12.7). El de Wirsung junto con el colédoco, entra al duodeno por el sitio de la papila mayor, la entrada del conducto de Santorini, cuando está presente, lo hace en el sitio de la papila menor.

Durante el tercer mes de vida fetal, los islotes pancreáticos (de Langerhans) se desarrollan a partir del tejido parenquimatoso del páncreas, distribuyéndose a todo lo largo del páncreas. Aproximadamente en el quinto mes comienza la secreción de insulina. Las células secretoras de glucagón y somatostatina también lo hacen a partir de las células parenquimatosas. El mesodermo esplácnico, que rodea los brotes epiteliales pancreáticos, forma el estroma de la glándula. Debido al desarrollo del páncreas, el duodeno modifica su forma y describe un arco alrededor de la cabeza pancreática.

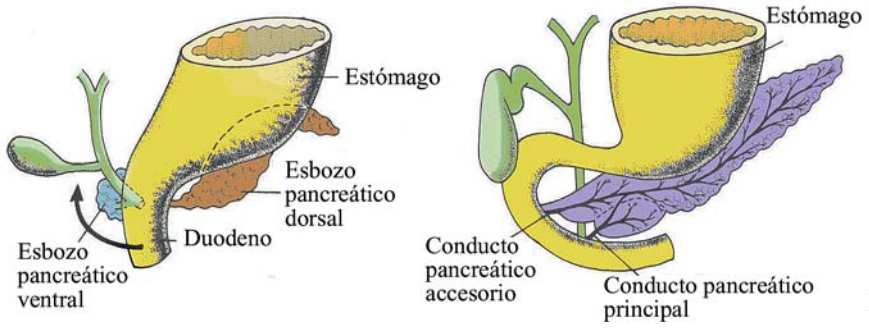

Fig. 12.7. Formación del páncreas.

Intestino medio

Los límites del intestino medio no son muy precisos en el embrión. El límite cefálico se localiza inmediatamente caudal, con respecto a la porción del duodeno de la cual emerge el brote hepático. El límite caudal es común con el límite cefálico del intestino posterior y se localiza en el adulto en la unión de los dos tercios derechos y el tercio izquierdo del colon transverso (Fig. 12.8).

Después de formado, el intestino primitivo se comunica ampliamente con el saco vitelino (Fig. 12.1); esta comunicación se estrecha de manera progresiva hasta quedar solo un estrecho conducto, el onfalomesentérico.

El desarrollo del intestino medio se caracteriza por varios hechos, estos son:

1. El crecimiento y elongación del intestino medio que adquiere forma de asa, de ahí que se le denomine asa intestinal primitiva o media, la cual presenta dos porciones: una cefálica y otra caudal, el límite entre ambas porciones es el conducto onfalomesentérico (Fig. 12.9). Entre las dos ramas se encuentra, en el espesor del mesenterio dorsal como un eje, la arteria mesentérica superior que irriga el intestino medio.
2. Debido al crecimiento del hígado por su función hematopoyética, así como el desarrollo marcado del mesonefros, hacen que la cavidad abdominal se reduzca relativamente y resulte insuficiente para contener al asa intestinal primitiva que:
   a) Se elonga cada vez más, por lo que el asa intestinal abandona la cavidad abdominal a través de la comunicación con el celoma extraembrionario.
   b) Se sitúa transitoriamente en el interior del cordón umbilical en desarrollo a mediados del segundo mes, originando de esa forma la hernia umbilical fisiológica (Figs. 12.10. A y B).
3. Casi al mismo tiempo se produce una rotación del asa intestinal primitiva, hasta completar 270º, en sentido inverso al movimiento de las manecillas del reloj (Fig. 12.10. B), en esta rotación, la arteria mesentérica superior actúa como eje.
4. Al tiempo que continúa el crecimiento de las asas intestinales, en ese espacio tan reducido, estas comienzan a enrollarse (Fig. 12.10. C).
5. En el tercer mes de vida fetal, el aumento de volumen de la cavidad abdominal, así como la disminución del ritmo de crecimiento del hígado y la regresión del mesonefros, favorecen el retorno de las asas intestinales primitivas hacia la cavidad abdominal (Fig. 12.10. D).

El reingreso de las asas intestinales a la cavidad abdominal se realiza de tal forma que, la última porción en salir es la primera en regresar, o sea, la rama cefálica que producto de la rotación ahora es caudal. Estas asas se sitúan en la parte central e izquierda de la cavidad abdominal, rechazando al intestino posterior hacia la izquierda, y las porciones que reingresan, se sitúan cada vez más a la derecha.

El brote cecal, dilatación de la rama caudal del asa intestinal primitiva es la última parte del intestino que retorna a la cavidad abdominal; se coloca primero por debajo del lóbulo derecho del hígado (subhepático), después desciende a la fosa ilíaca derecha y forma el colon ascendente, así como el ángulo hepático del colon. Su extremo distal origina el apéndice cecal primitivo, que se desarrolla durante el descenso del colon, por lo que su posición final está con frecuencia situada posterior al ciego (retrocecal) o, al colon (retrocólica) (Fig. 12.11).

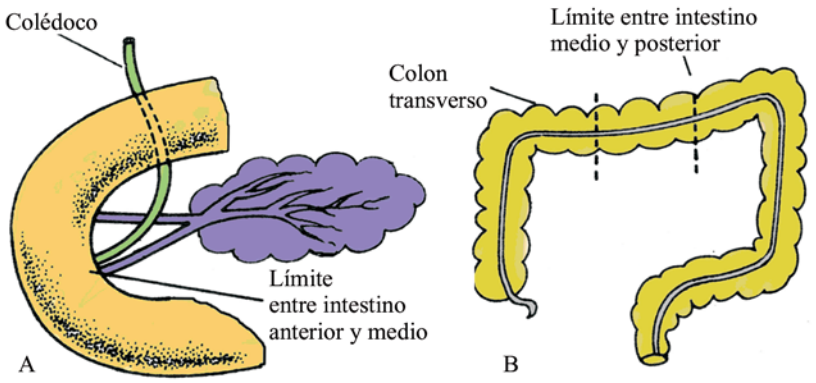

Fig. 12.8. Límites del intestino medio. A. Cefálica. B. Caudal

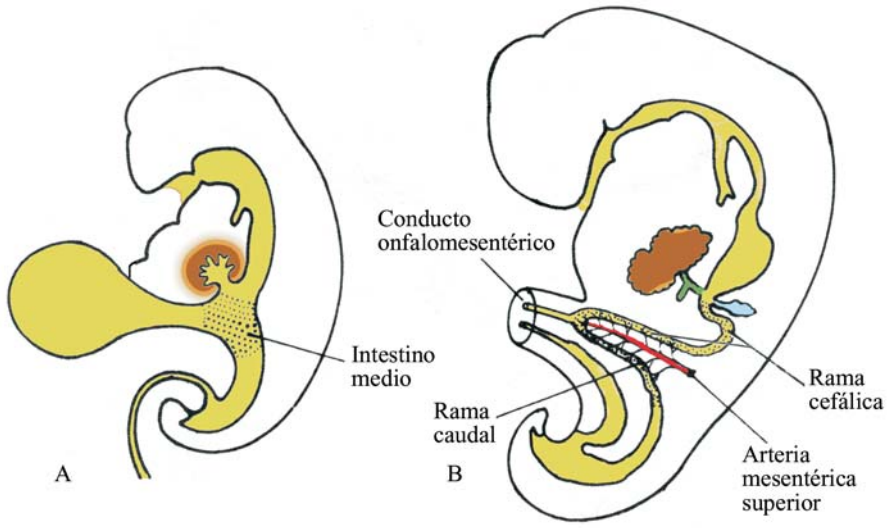

Fig. 12.9. Formación del asa intestinal primitiva y sus dos ramas.

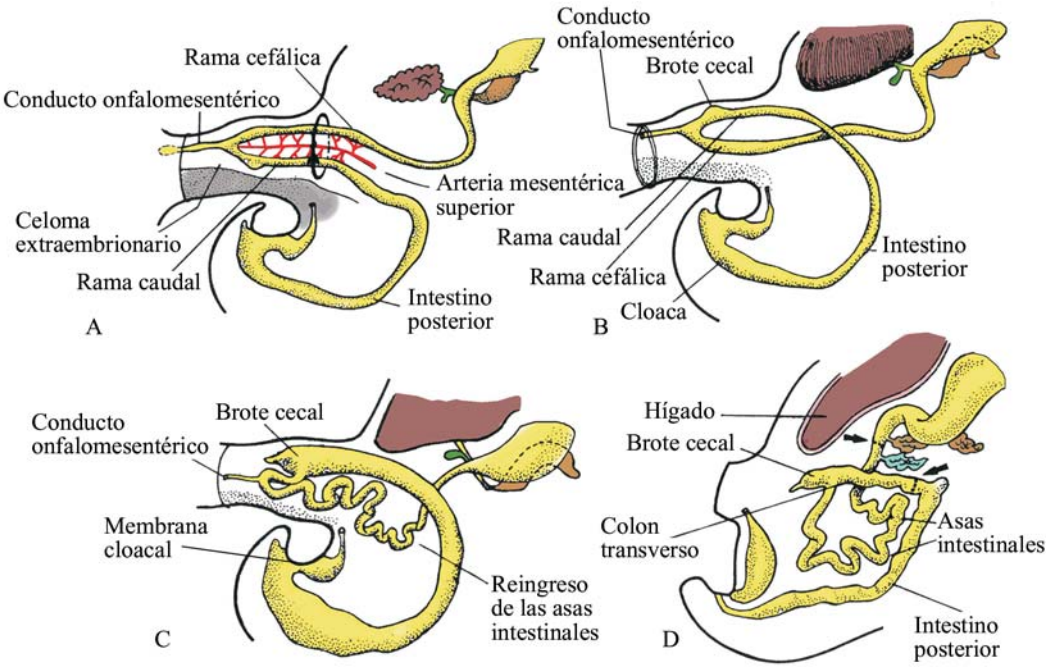

Fig. 12.10. Evolución del asa intestinal primitiva durante su desarrollo.

El mesenterio del asa intestinal primitiva presenta notables cambios durante la rotación y el enrollamiento del intestino. Cuando la rama caudal del asa se mueve al lado derecho de la cavidad abdominal, el mesenterio dorsal se tuerce alrededor del origen de la arteria mesentérica superior. Luego, cuando las porciones ascendentes y descendentes del colon adquieren sus posiciones definitivas, sus mesenterios presionan contra el peritoneo de la pared abdominal posterior. Después de la fusión de estas capas, el colon ascendente y el descendente están permanentemente anclados en una posición retroperitoneal. El apéndice, la parte baja final del ciego y el colon sigmoides, sin embargo, retienen sus mesenterios libres.

La forma del mesocolon transverso es diferente, ya que se fusiona con la pared posterior del epiplón mayor pero mantiene su movilidad. El mesenterio de las asas intestinales al principio se continúa con el del colon ascendente y, cuando el mesenterio de este último se fusiona con la pared abdominal posterior, el mesenterio pierde esta unión, al tiempo que se produce una nueva forma de fijación que se extiende, desde el área donde el duodeno se hace intraperitoneal, hasta la unión ileocecal.

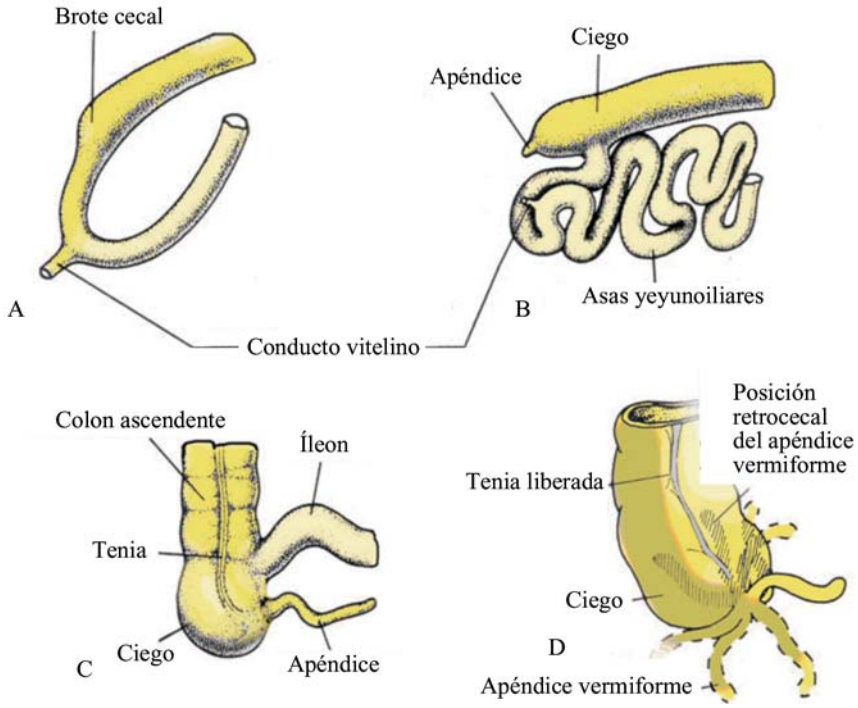

Fig. 12.11. Etapas del desarrollo del ciego y el apéndice. D. Apéndice vermiforme en diferentes posiciones.

Intestino posterior

Se extiende desde el límite caudal del intestino medio y termina en la membrana cloacal (Fig. 12.12. B). Inicialmente, el intestino posterior termina en una cavidad común al tubo digestivo y al urinario denominada cloaca. Una capa de mesodermo situada en el ángulo, entre la alantoides y el intestino posterior, se le conoce como tabique urorrectal (Fig. 12.12. A), el cual crece hacia la membrana cloacal durante el proceso de división de la cloaca. Al completarse el proceso de tabicamiento esta queda dividida en dos porciones, una dorsal (canal anorrectal) y otra ventral (seno urogenital primitivo), que se comunica con la alantoides.

Con el tabicamiento, la membrana cloacal también queda dividida en dos: una porción ventral denominada membrana urogenital, y otra dorsal, la membrana anal.

Al final del segundo mes, la membrana cloacal se rompe y da origen al orificio anal del intestino posterior y una abertura ventral para el seno urogenital. El sitio de unión del tabique urorrectal con la membrana cloacal forma el cuerpo perineal (Fig. 12.12. B y C). La proliferación del ectodermo alrededor de la membrana anal, cierra la región más caudal del canal anal en forma de una depresión ectodérmica nombrada proctodeo, cuyos bordes laterales se levantan debido a la presencia de los pliegues anales de origen mesodérmico. Esta región se recanaliza al comienzo del tercer mes para formar el canal anal.

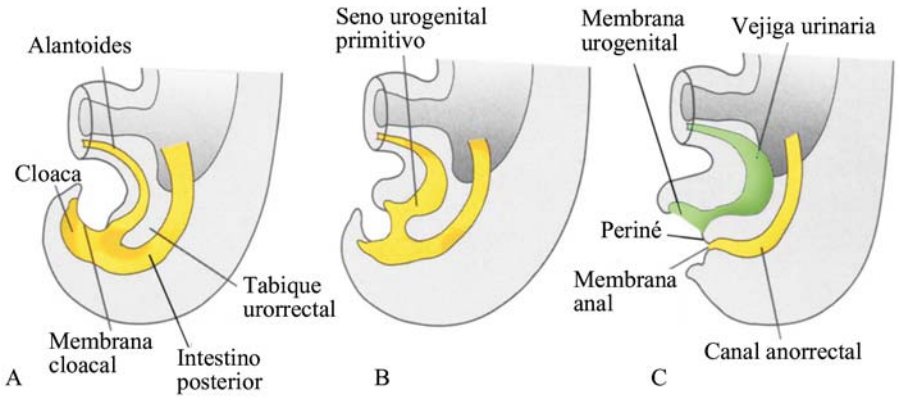

Fig. 12.12. Evolución del intestino posterior y la cloaca.

La parte craneal del canal anal se origina del endodermo y es irrigada por la arteria rectal superior, una continuación de la arteria mesentérica inferior, la arteria del intestino posterior. La unión entre las regiones ectodérmica y endodérmica del canal anal se reconoce al nivel de la línea pectínea, donde el epitelio cilíndrico cambia a epitelio escamoso estratificado.

Del intestino posterior se originan: el tercio izquierdo o distal del colon transverso, colon descendente, sigmoides y el recto. Todas estas porciones son de origen endodérmico, excepto la porción terminal del recto que es de origen ectodérmico. El endodermo del intestino posterior también forma el revestimiento interno de la vejiga y de la uretra (Capítulo de sistema urinario).

Incidencia geneticomolecular en el desarrollo del tubo digestivo

La diferenciación de las regiones del intestino y sus derivados depende, de la interacción recíproca entre el epitelio endodérmico del tubo digestivo y el mesodermo esplácnico que lo rodea (interacción epitelio-mesénquima). El mesodermo determina el tipo de estructura que se puede formar por medio de un código HOX, similar al que establece el eje corporal anterior (craneal), posterior (caudal). La expresión de *Sonic hedgehog* (Shh) en el endodermo del tubo digestivo, es la responsable de la inducción del código HOX. Debido a esto, en la región del intestino medio y posterior, la expresión de Shh en el endodermo del tubo digestivo, establece una expresión "superpuesta" del código HOX en el mesodermo. Después que el mesodermo es influenciado por este código, induce al endodermo a formar los diversos componentes de las regiones del intestino.

Anomalías congénitas del sistema digestivo

En el sistema digestivo se pueden presentar varias anomalías congénitas, según el lugar de ocurrencia.

En la lengua se puede observar:

1. Anquiloglosia: en esta alteración, la lengua no está liberada del piso de la boca. Normalmente el frenillo es el único tejido que fija la lengua al piso de la boca, en los casos de anquiloglosia, el frenillo se extiende hasta la punta de la lengua.
2. Macroglosia: se presenta una lengua excesivamente grande, por lo general se acompaña de otras afecciones más serias, como el cretinismo o la trisomía 21.
3. Lengua bífida y trífida: se produce por persistencia de los componentes embrionarios de la lengua no fusionados (Fig. 12.13).

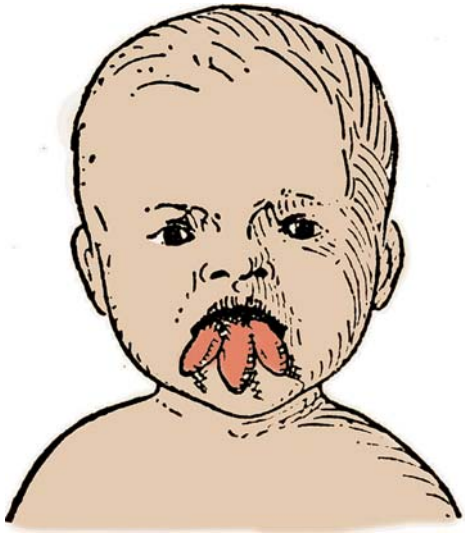

Fig. 12.13. Lengua trífida anómala.

En la glándula tiroides es posible observar las anomalías siguientes:

1. Quiste tirogloso: se puede presentar en cualquier punto a lo largo del trayecto de descenso de la glándula tiroides, casi siempre cerca o en la línea media del cuello. Como su nombre indica, es un quiste remanente del conducto tirogloso; aunque aproximadamente 50 % de estos están cerca o justo por debajo del cuerpo del hueso hioides, se pueden observar también en la base de la lengua o junto al cartílago tiroides.
2. Fístula tiroglosa: algunas veces un quiste tirogloso está conectado al exterior por medio de un conducto originando una fístula. Estas surgen secundariamente después de la rotura de un quiste, pero pueden estar presentes al nacimiento.
3. Tejido tiroideo aberrante: se puede encontrar en cualquier lugar a lo largo de la trayectoria de descenso de la glándula tiroides. El lugar de localización más frecuente es la base de la lengua, justo por detrás del agujero ciego, y está sujeto a los mismos procesos patológicos de la propia glándula tiroidea.

En el esófago se pueden observar:

1. La atresia esofágica y fístulas traqueoesofágicas: ambos casos son consecuencia de la desviación espontánea del tabique traqueoesofágico o por un factor mecánico. En su forma más corriente la porción proximal del esófago es un fondo de saco ciego, mientras que la porción distal comunica con la tráquea por un conducto de escaso calibre, inmediatamente por arriba de la bifurcación. La atresia esofágica impide el paso normal de líquido amniótico hacia el tracto intestinal, lo que provoca la acumulación en exceso de líquido en el saco amniótico, produciendo el polihidramnios (Ver figura 13.12).
2. Estenosis esofágica: se produce por estrechamiento de la luz del esófago, puede ser causada por recanalización incompleta o por anomalías o accidentes vasculares que comprometen el flujo sanguíneo.
3. Hernia hiatal congénita: se produce por el no crecimiento en longitud, el esófago no se alarga lo suficiente, entonces el estómago es desplazado hacia arriba a través del hiato esofágico del diafragma.

En el estómago se pueden presentar las anomalías siguientes:

1. Estenosis pilórica: se origina por hipertrofia de la musculatura circular del estómago en la región del píloro y, en menor grado, de la capa muscular longitudinal, lo que provoca dificultad para el paso de los alimentos. Se han descrito algunos casos de atresia del píloro en el recién nacido.
2. Mucosa gástrica heterotópica: heterotopia, es la presencia de tejido en una localización anormal, se puede observar en cualquier porción del canal digestivo proximal a la unión ileocecal. Puede ser superficial o profunda. Es posible que se encuentre en el esófago, en el íleon donde se puede ulcerar, también en la vesícula biliar y en el páncreas.

En el hígado y la vesícula biliar las anomalías que se presentan son:

1. Variaciones en la lobulación hepática son frecuentes pero carecen de significado clínico.
2. Conductos hepáticos accesorios y duplicación de la vesícula biliar, son frecuentes y casi siempre asintomáticos; pero en condiciones patológicas, pueden tener importancia.
3. Atresia biliar extrahepática: muchos de los pacientes con atresia biliar extrahepática (15 a 20 %), tienen conductos proximales permeables y el defecto se puede corregir pero el resto tienen necesidad de trasplante.
4. Atresia biliar intrahepática o hipoplasia: es una anomalía poco frecuente y puede ser causada por infecciones fetales. A menudo es letal pero puede transcurrir con una evolución benigna.

En el páncreas es posible observar las anomalías siguientes:

1. Tejido pancreático heterotópico: se puede encontrar en el tracto digestivo, especialmente en el estómago o duodeno o, en un divertículo del íleon (a veces incluye a los islotes). Esta heterotopia se debe a metaplasia, o trasplante anormal de células pancreáticas durante el desarrollo.
2. Páncreas anular: la yema pancreática ventral consiste en dos componentes que normalmente se fusionan y rotan alrededor del duodeno, los cuales descansan por debajo de la yema pancreática dorsal. En ocasiones, la rotación no se realiza de forma correcta y el duodeno queda rodeado por tejido pancreático, formándose el páncreas anular. La malformación puede comprimir al duodeno y causar obstrucción completa. Se pueden asociar a otras anomalías como la trisomía 21 o síndrome de Down (Fig. 12.14).
3. Fibrosis quísticas (mucoviscidosis): es una enfermedad seria del epitelio secretorio, y uno de los trastornos genéticos fetales más frecuentes; el páncreas es uno de los principales sitios. La disminución del líquido y secreción de sal provoca un bloqueo del flujo exocrino del páncreas, el cual se presenta pequeño y puede ser quístico. En los pulmones el moco se acumula en las vías aéreas, el cual provoca enfermedad pulmonar crónica. La insuficiencia de secreción de cloro y la absorción aumentada de sodio ocurre en el pulmón, el cual produce secreciones secas y un moco grueso no claro. La combinación con inflamación crónica, puede llevar a una insuficiencia respiratoria fatal. Los electrólitos están aumentados en el sudor. Las glándulas sudoríparas muestran secreción anormal y reabsorción y su alto contenido en sal, constituye una prueba en el sudor para la fibrosis quística. Se puede ver obstrucción intestinal (íleo meconial) debido a la presencia de meconio grueso por moco pancreático anormal.

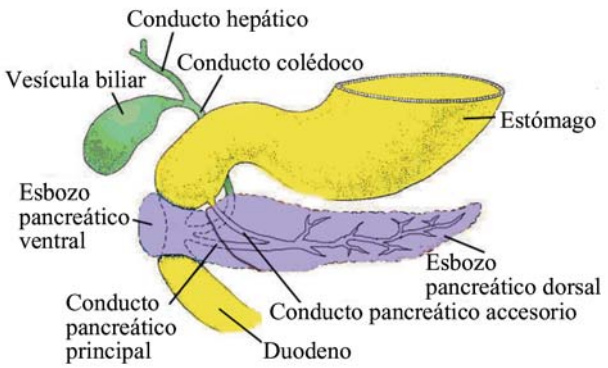

Fig. 12.14. Páncreas anular.

La condición es hereditaria (autosómica recesiva) y el gen está en el cromosoma 7. El gen codifica una proteína, la reguladora (conductasa) transmembrana quística fibrosa (RTQF).

En el intestino medio, las anomalías que se pueden presentar son las siguientes:

1. Ciego móvil: se produce por persistencia de una porción del mesocolon, que no se fusiona con la pared posterior, posibilitando movimientos anormales del intestino o vólvulos del ciego y el colon.
2. Hernia retrocólica: se debe a porciones del intestino delgado que quedan atrapadas por detrás del mesocolon.
3. Onfalocele: se produce por herniación de las asas intestinales a través del anillo umbilical agrandado (Fig. 12.15), las cuales están cubiertas solo por amnios transparente por donde se pueden observar; el amnios se puede romper con facilidad agravando la situación. El defecto se debe a la no reincorporación de las asas intestinales a la cavidad abdominal, después de la décima semana. La anomalía se puede acompañar de otras afecciones como: cardiacas y defectos del tubo neural.
4. Gastrosquisis: herniación del contenido abdominal directamente en la cavidad amniótica a través de la pared corporal, debido a una porción de la pared abdominal anterior debilitada en el sitio de regresión de la vena umbilical derecha, que normalmente desaparece. Al no estar cubiertas por peritoneo ni por amnios, las vísceras pueden resultar dañadas por contacto directo con el líquido amniótico. La gastrosquisis no se acompaña de anomalías cromosómicas u otros defectos, por lo que la supervivencia es buena. Sin embargo, si se produce rotación del intestino (vólvulo) que compromete la irrigación sanguínea, puede destruir grandes porciones del intestino y provocar la muerte fetal.
5. Divertículo ileal o de Meckel (Fig. 12.16): en algunas personas persiste una pequeña porción del conducto vitelino, quedando una pequeña evaginación o divertículo del íleon. En el adulto, este divertículo se encuentra situado muy cerca de la válvula ileocecal (50 cm), en el borde antimesentérico del íleon. Generalmente no ocasiona síntomas pero en algunos casos se puede producir ulceración, hemorragia y hasta perforación, similar al apéndice.
6. Fístula umbilical o vitelina: cuando el conducto onfalomesentérico no se oblitera y mantiene la comunicación, entre el ombligo y el tracto intestinal, esta condición posibilita la salida de heces fecales por el ombligo (Fig. 12.16).
7. Quiste vitelino: se observa cuando solamente los extremos del conducto vitelino se obliteran y la porción media hueca origina un quiste, denominado quiste vitelino (enterocistoma). Dada la persistencia del conducto vitelino, entre el íleon y el ombligo, en forma de cordón fibroso, las asas intestinales se enrollan alrededor de estos cordones causando estrangulación o (vólvulo) intestinal (Fig. 12.16).
8. Rotación anormal del asa intestinal: en estos casos, la mala rotación puede causar que el intestino se enrolle (vólvulo) y quede comprometida su irrigación sanguínea. Normalmente el asa intestinal primitiva experimenta una rotación antihorario de 170º, sin embargo, a veces esta rotación es de solo 90º. Cuando esto ocurre, el colon y el ciego son las primeras porciones del intestino que vuelven a la cavidad abdominal y se sitúan en el lado izquierdo. Las asas que se introducen después lo hacen, cada vez más hacia la derecha, y esto da por resultado la anomalía denominada colon izquierdo.
9. Rotación invertida del asa intestinal: esta tiene lugar cuando el asa primitiva experimenta una rotación

de 90º en sentido horario. En este caso, el colon transverso pasa por detrás del duodeno y se sitúa posterior a la arteria mesentérica superior.

10. Duplicaciones de las asas intestinales y quistes: se observan en cualquier sitio del tracto digestivo. Son más frecuentes en la región del íleon.
11. Atresias o la estenosis: también pueden ocurrir en cualquier sitio del intestino, aunque la mayoría de las veces se originan en el duodeno, algo menos en el colon y de forma semejante en yeyuno e íleon. Se puede deber a falta de recanalización o por "accidentes" vasculares.
12. Atresia en "cáscara de manzana": este defecto representa un pequeño porcentaje de todas las atresias, el defecto se localiza en la porción proximal del yeyuno y se aprecia un intestino corto, con la porción distal de la lesión enroscada alrededor de un resto mesentérico. Generalmente se acompaña de bajo peso al nacer y otras anomalías.

En el intestino posterior se pueden observar las anomalías siguientes:

1. Atresias rectoanales: se producen cuando la formación del intestino posterior es incompleta, lo que provoca ano imperforado acompañado o no de una fístula. Estas atresias se clasifican en:
   a) Altas, con fístulas que comunican el recto con el tracto urinario o genital.
   b) Intermedias, sin fístulas en el varón y con fístulas en la porción inferior de la vagina o el vestíbulo de la vagina en la mujer.
   c) Bajas sin fístulas, pero sin continuidad del recto con el conducto anal.

   La desviación del tabique urorrectal es la causa principal de estas anomalías. Aproximadamente en la mitad de los niños con atresia rectoanales, presentan otros defectos congénitos (Fig. 12.17).
2. Megacolon congénito: generalmente se puede deber a la atresia o agenesia del colon distal o áreas rectoanales o, con mayor probabilidad, a la ausencia de ganglios parasimpáticos en la pared intestinal (megacolon agangliónico o enfermedad de Hirschprung). En la mayoría de los casos está afectado el recto y, en un porcentaje elevado de los casos, el defecto se extiende hasta el colon sigmoides. En menor grado están comprometidos los segmentos del colon transverso y lateral derecho y, en casos más raros, la totalidad del colon.

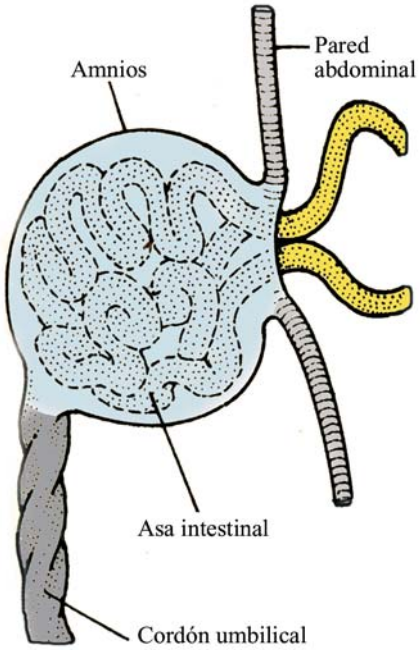

Fig. 12.15. Onfalocele.

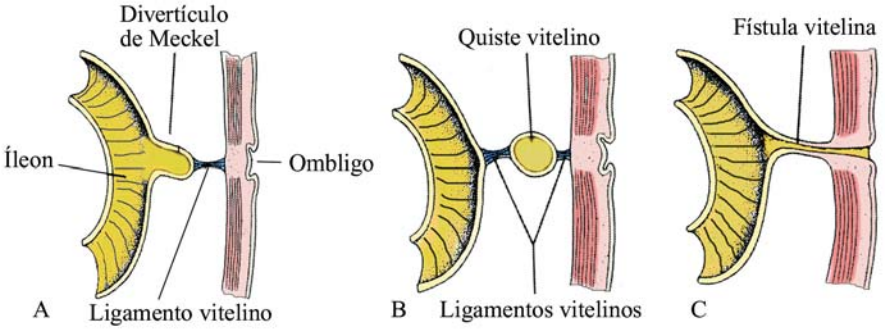

Fig. 12.16. Anomalías del divertículo vitelino.

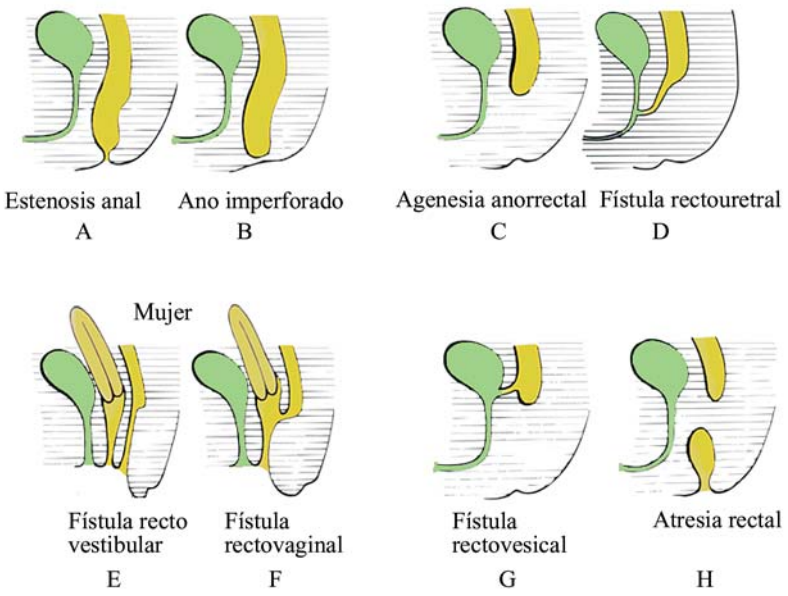

Fig. 12.17. Anomalías del intestino posterior.

Capítulo 13

Sistema respiratorio

El sistema respiratorio está compuesto principalmente por los pulmones, situados en la cavidad pleural; también por estructuras que forman la porción conductora (nariz, faringe, laringe, tráquea, bronquios y bronquiolos) y una porción propiamente respiratoria (bronquiolos respiratorios, sacos alveolares y alveolos).

En la última porción se realiza el intercambio gaseoso después del nacimiento, cuando los pulmones se expanden. Durante la vida prenatal, la sangre fetal recibe el oxígeno por medio del intercambio con la sangre materna en la placenta.

Divertículo respiratorio

El sistema respiratorio se origina como un divertículo medio ventral de la pared de la faringe (intestino anterior), inmediatamente caudal a la eminencia hipobronquial, denominado divertículo respiratorio o esbozo pulmonar, a mediados de la cuarta semana (25 somitas) (Fig. 13.1). Por tanto, el epitelio de revestimiento interno de la laringe, la tráquea y los bronquios, al igual que el de los pulmones, tiene origen endodérmico (parénquima). Los componentes cartilaginosos, musculares y tejido conectivo de la tráquea y los pulmones, en cambio, se derivan del mesodermo esplácnico (estroma).

En etapa temprana, el esbozo pulmonar se comunica ampliamente con el intestino anterior (Fig. 13.2) pero, cuando el divertículo se extiende en dirección caudal, queda separado por una hendidura cuyos bordes se fusionan de manera progresiva. Al fusionarse estos rebordes forman un tabique, el tabique traqueoesofágico, y el intestino anterior queda entonces dividido en una porción dorsal, el esófago y otra ventral, la tráquea y los esbozos pulmonares (Fig. 13.3).

Sin embargo, el primordio respiratorio mantiene su comunicación con la faringe a través del orificio laríngeo.

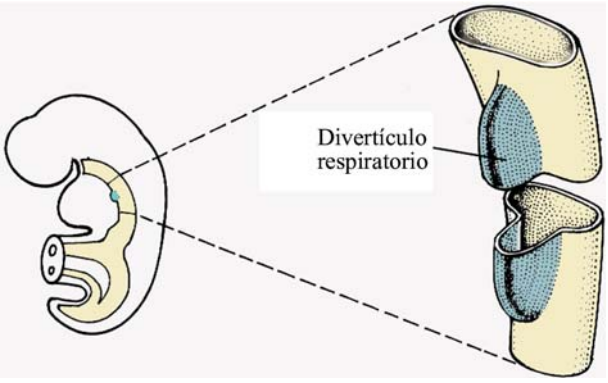

Fig. 13.1. Origen del divertículo respiratorio.

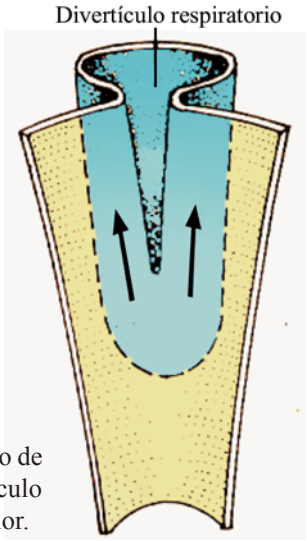

Fig.13.2. Reducción del orificio de comunicación entre el divertículo respiratorio y el intestino anterior.

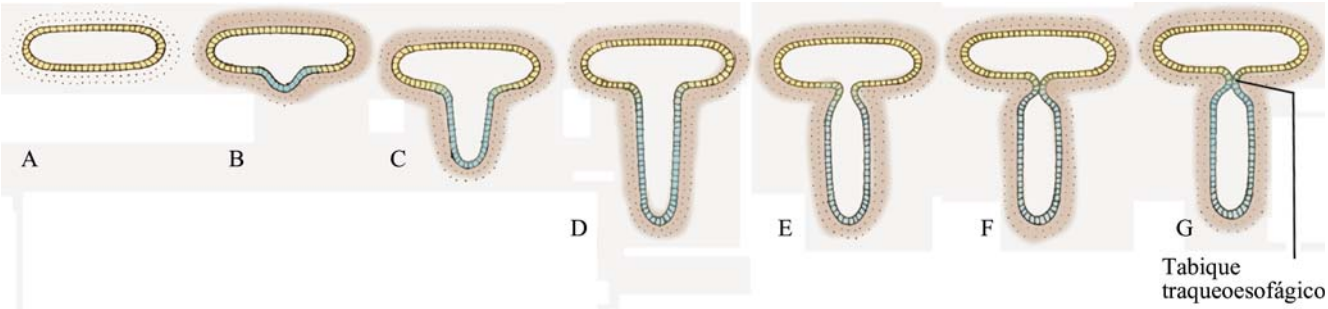

Fig. 13.3. Corte transversal del intestino anterior al nivel del divertículo respiratorio.

Laringe

El precoz orificio laríngeo está rodeado cranealmente por la eminencia hipobranquial, la que en el desarrollo ulterior forma la epiglotis (Fig. 13.4). Dos elevaciones, los repliegues aritenoides, aparecen en la pared anterior de la faringe, caudal al orificio y, por crecimiento mesenquimatoso, reducen la abertura formando una hendidura sagital en forma de T que, después, se unen a los márgenes laterales de la epiglotis por los pliegues aritenoepiglóticos (Fig. 13.5).

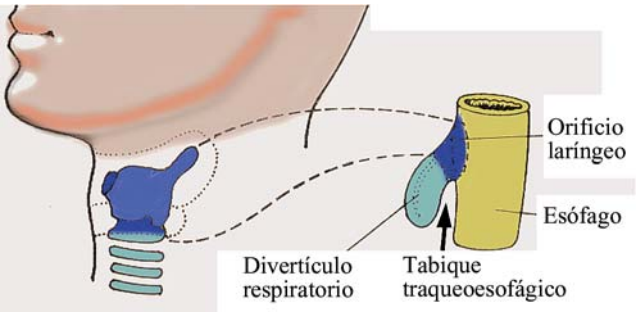

Fig. 13.4. Porción del divertículo respiratorio que origina la laringe.

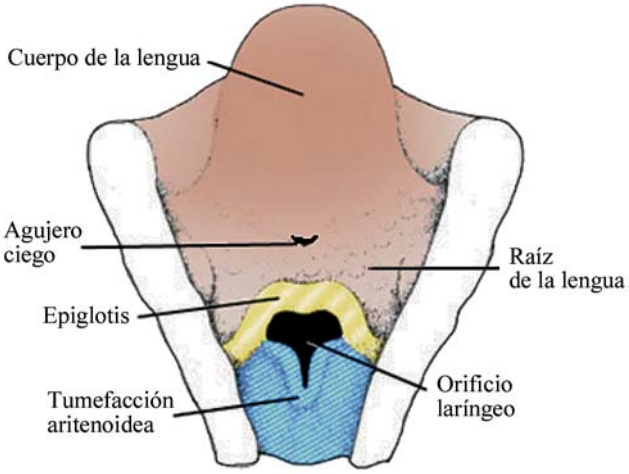

Fig. 13.5. Orificio laríngeo y estructuras que lo rodean a las 12 semanas.

Como se expresó, el revestimiento interno de la laringe es de origen endodérmico, pero los cartílagos y los músculos provienen del mesénquima de los arcos faríngeos cuarto y sexto. Durante el segundo mes, el mesénquima de los dos arcos se transforma en los cartílagos tiroides, cricoides y aritenoides.

Más o menos en la misma etapa en que se forman los cartílagos, también prolifera rápidamente el epitelio laríngeo, el cual provoca la oclusión temporaria de su luz. Luego, cuando se produce la recanalización, se forman un par de cavidades laterales, los ventrículos laríngeos. Estos espacios están limitados por pliegues de tejidos que no desaparecen, sino que se convierten por diferenciación en las cuerdas vocales verdaderas y falsas.

Como los músculos de la laringe derivan del mesénquima del cuarto y sexto arcos faríngeos, todos estos están inervados por ramos del décimo par craneal, el nervio vago. El nervio laríngeo superior inerva a los derivados del cuarto arco faríngeo y el recurrente a los del sexto arco faríngeo.

Tráquea, bronquios y pulmones

Luego que el esbozo pulmonar crece en longitud y se separa del esófago y la faringe, forma la tráquea, que se divide en dos evaginaciones laterales o esbozos bronquiales primarios, que crecen con rapidez. Al comienzo de la quinta semana, cada uno de estos esbozos se agranda para formar los bronquios principales derecho e izquierdo. En el mesodermo que los rodea pronto se desarrollan los anillos cartilaginosos, a finales de la séptima semana. El bronquio derecho se divide más tarde en tres bronquios secundarios, y el izquierdo en dos, lo cual anuncia la presencia de tres lóbulos derechos y dos izquierdos (Fig. 13.6).

Los pulmones en desarrollo crecen en dirección caudal y lateral y se introducen en la cavidad celómica intraembrionaria, que en esta etapa recibe el nombre de canal pericardio peritoneal (Fig. 13.7), el cual es gradualmente ocupado por los esbozos pulmonares en crecimiento.

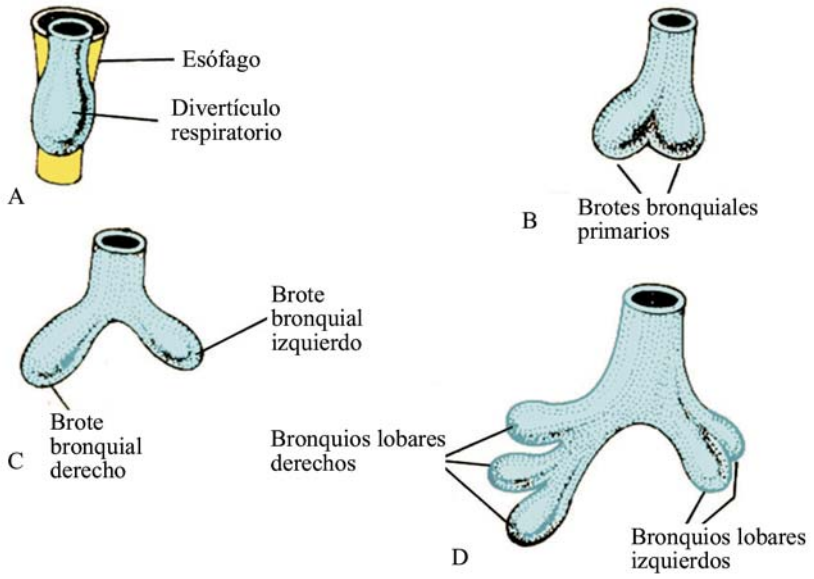

Fig. 13.6. Formación de la tráquea y los bronquios primarios.

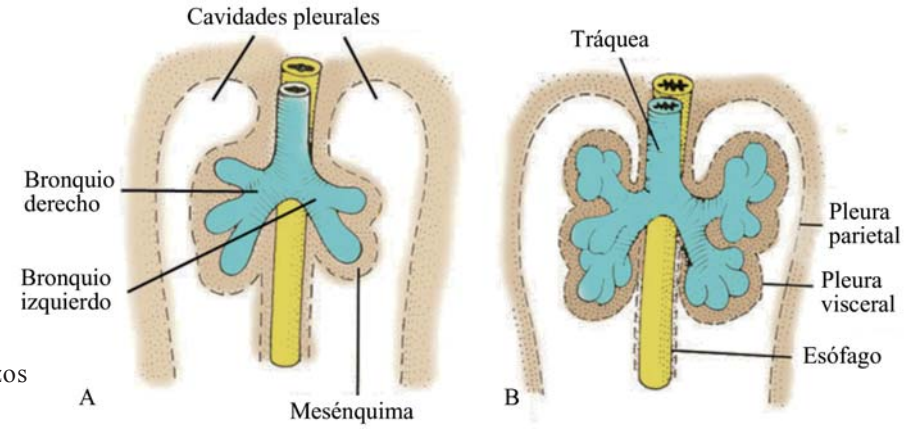

Fig. 13.7. Formación de los esbozos pulmonares y de la pleura.

Cuando los canales pericardio peritoneales son separados de las cavidades peritoneal y pericárdica, por los pliegues pleuroperitoneal y pleuropericárdico, los espacios que quedan son las cavidades pleurales primitivas. El mesodermo esplácnico, que recubre la parte externa del pulmón, evoluciona para convertirse en la pleura visceral. La hoja somática del mesodermo, que cubre el interior de las paredes del cuerpo, se transforma en pleura parietal y ambas limitan la cavidad pleural (Ver Capítulo 11).

Durante la formación del árbol bronquial, los bronquios secundarios se dividen repetidamente por dicotomía hasta formar unos 10 bronquios terciarios (segmentarios) en el pulmón derecho y ocho en el izquierdo, aparecen entonces las unidades funcionales pulmonares y la división segmentaria dada por los segmentos broncopulmonares del pulmón del adulto. Hacia el final del sexto mes se han originado un aproximado de 17 generaciones de subdivisiones.

Durante la mayor parte de la vida fetal, el revestimiento del árbol bronquial es un epitelio continuo cuboide de origen endodérmico. Los cilios aparecen sobre las células epiteliales de la tráquea y los bronquios principales en el quinto mes, y se extienden progresivamente hacia la periferia del árbol bronquial. En el sexto y séptimo mes de vida, las células de los bronquiolos terminales son cuboides bajas, las cuales permanecen hasta el nacimiento.

En general, el desarrollo de los pulmones se puede dividir en cuatro periodos:

1. Seudoglandular: hasta el cuarto mes de gestación (de 5 a 16 semanas), en el que se establecen las divisiones bronquiales hasta bronquiolos terminales, al corte histológico tiene aspecto de glándula.

2. Canalicular: del cuarto al sexto mes de gestación (de 16 a 26 semanas), en el que se delinean las porciones respiratorias (bronquiolos respiratorios) y los pulmones se hacen muy vascularizados, pero en esta etapa es difícil que el feto pueda vivir fuera de la madre (no viable), debido a la inmadurez pulmonar.
3. Sacular: del sexto mes al nacimiento (26 semanas, al nacimiento). Formación de los sacos alveolares y los primeros alveolos.
4. Alveolar, ocho meses hasta los 10 años, se produce la maduración alveolar y el contacto epitelio-endotelial bien desarrollado.

Sin embargo, antes de que el árbol bronquial alcance su forma definitiva, se forman seis divisiones adicionales en el periodo posnatal (Fig. 13.8). Mientras se forman estas nuevas subdivisiones y el árbol bronquial se encuentra en desarrollo, los pulmones se desplazan más caudalmente y la bifurcación de la tráquea, al momento del nacimiento, se encuentra al nivel de la cuarta vértebra torácica.

Maduración pulmonar

Durante los dos primeros trimestres y hasta llegar al séptimo mes de desarrollo intrauterino, los bronquiolos se dividen continuamente en conductos cada vez más pequeños (fase canalicular), al tiempo que su vascularización aumenta de manera progresiva. El cambio del epitelio cúbico de los bronquiolos respiratorios a células cada vez más planas durante el desarrollo pulmonar, prepara a los pulmones desde el punto de vista estructural para hacer posible la respiración. Estas células planas que revisten los alveolos se encuentran en estrecha relación con los numerosos capilares sanguíneos y linfáticos en los tabiques interalveolares, los espacios rodeados por estas células constituyen los sacos terminales o alveolos primitivos (Fig. 13.9). Ya en el séptimo mes, hay suficientes capilares para el normal intercambio de gases y permitir la supervivencia del recién nacido, es decir, que sea viable.

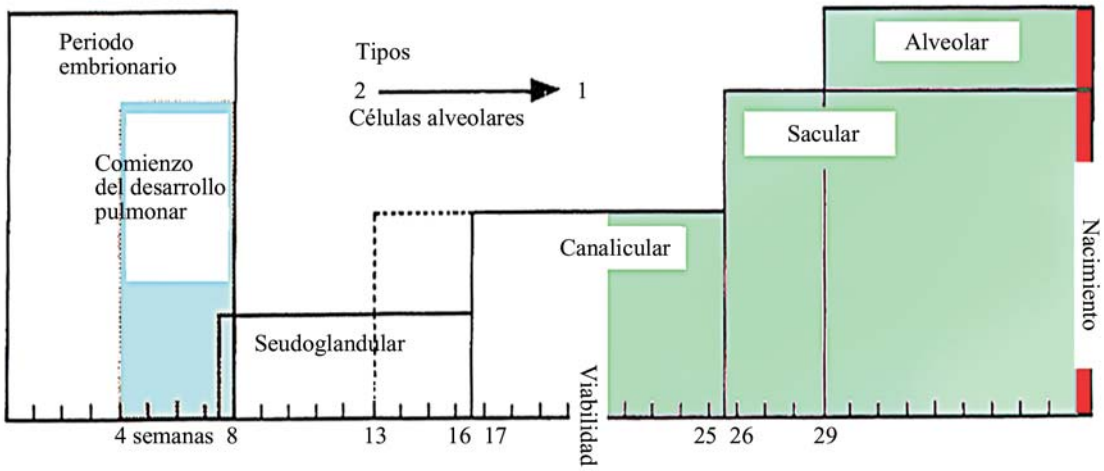

Fig. 13.8. Periodos de desarrollo de los pulmones.

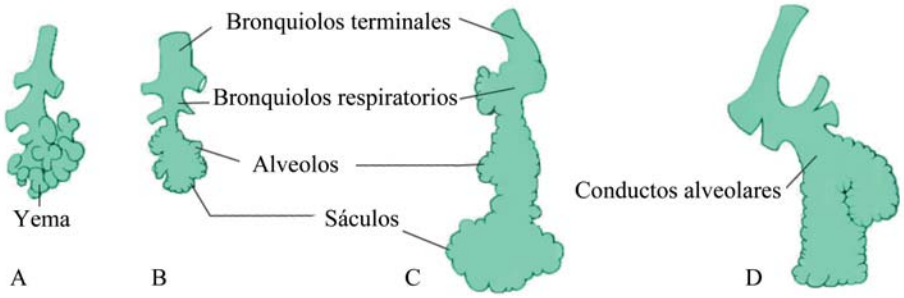

Fig. 13.9. Desarrollo de los alveolos.

En el octavo y noveno mes de vida intrauterina y algunos años después del nacimiento, el número de sacos terminales aumentan progresivamente. Las células planas de revestimiento de los sacos y alveolos, que son la mayoría, reciben el nombre de células epiteliales alveolares de tipo I o septales, las cuales se adelgazan de manera que, los capilares circundantes sobresalen o protruyen hacia el interior de los sacos alveolares. El íntimo contacto que se establece entre las células epiteliales tipo I de los alveolos y las endoteliales de las paredes de los capilares, junto a otros componentes, representa la barrera sangre-aire o barrera hematogaseosa. Además de las células endoteliales y epiteliales planas, aparecen hacia el final del sexto mes otro tipo de células, las células alveolares tipo II o secretoras, encargadas de la producción de surfactante, un compuesto con alto contenido de fosfolípidos, que tiene la facultad de disminuir la tensión superficial en la interfase aire-sangre alveolar y reducir el esfuerzo de expansión, además de mantener los alveolos secos al impedir la entrada de agua desde los capilares (Fig. 13.10). La cantidad de surfactante va en aumento, sobre todo durante las dos últimas semanas de la vida intrauterina.

Los movimientos respiratorios del feto comienzan antes del parto y ocasionan la aspiración de líquido amniótico. Estos movimientos son importantes porque estimulan el desarrollo de los pulmones y el acondicionamiento de los músculos para la respiración. Cuando esta se inicia en el momento del nacimiento, la mayor parte del líquido que ocupa los pulmones es reabsorbido rápidamente por los capilares sanguíneos y linfáticos, mientras que otra parte es expulsada por la tráquea y los bronquios durante el parto. Cuando el líquido es reabsorbido desde los sacos alveolares, el surfactante permanece depositado en forma de una capa delgada de fosfolípidos sobre la superficie de las células alveolares. Esta capa de surfactante impide que, durante la respiración, se produzca el colapso alveolar en la fase espiratoria.

Aunque los alveolos aumentan algo de volumen, el crecimiento de los pulmones en el periodo posnatal se debe fundamentalmente al incremento del número de bronquiolos y alveolos. Se calcula que en el momento del nacimiento solo existe alrededor de 10 % de los alveolos que corresponden a una persona adulta y su formación continúa durante los primeros 10 años de vida.

Fluido del pulmón fetal

Antes del nacimiento, los pulmones se encuentran ocupados por el líquido o fluido pulmonar fetal, compuesto por electrólitos y proteínas, siendo sintetizado y secretado por los alveolos y por el epitelio de las vías aéreas. Se producen aproximadamente de 4 a 5 cc/kg, que mantienen el volumen de una capacidad residual funcional de 25 a 30 cc/kg al término. La circulación del líquido va hacia la tráquea y sale al espacio amniótico; se genera una diferencia de presión entre el pulmón y el espacio amniótico que mantiene distendida las vías aéreas y los alveolos. Previamente al parto, la producción

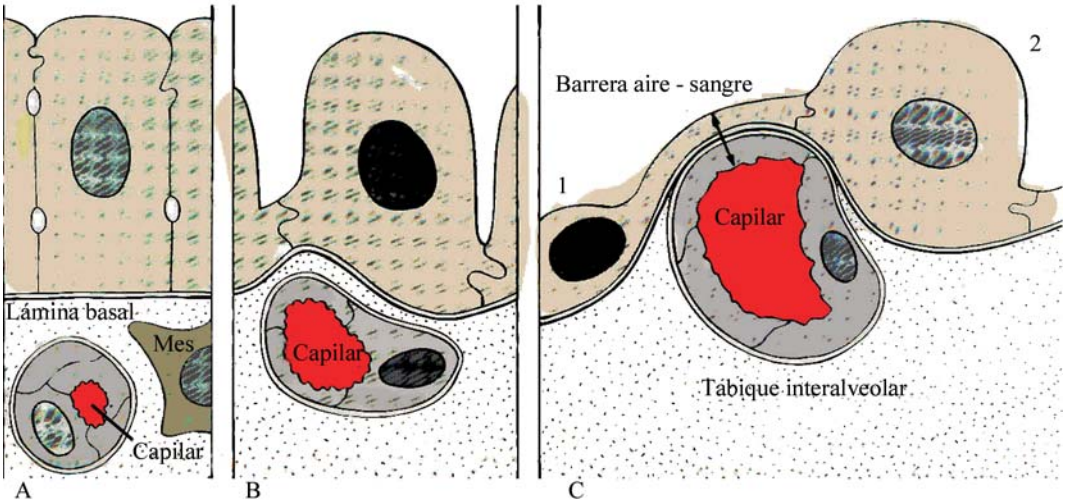

Fig. 13.10. Formación de la barrera sangre-aire y diferenciación de las células epiteliales alveolares tipo I y II.

de este líquido disminuye bruscamente. La administración experimental de epinefrina (a dosis similares a las que presenta el feto en el parto), detiene la secreción de fluido pulmonar e inicia su reabsorción. En el parto, la cantidad de fluido ha disminuido en un tercio. Durante la fase activa de este y la expulsión, el volumen se reduce en otro tercio. El tercio restante es absorbido y eliminado con la respiración posnatal, la mitad se absorbe por los linfáticos pulmonares y la otra mitad por el intersticio y, desde allí, es trasladada fuera de los vasos pulmonares. Al entrar el aire a los pulmones no solo desplaza líquido, sino que también disminuye la presión hidrostática de la circulación pulmonar e incrementa el flujo sanguíneo de esta. Cerca de 10 % del líquido sale de los pulmones por los vasos linfáticos, los que a su vez drenan hacia el conducto torácico y de este a la vena cava superior.

Condiciones que incrementan la presión de la microvasculatura pulmonar, como hipoxemia o insuficiencia cardiaca y las asociadas con concentraciones bajas de las proteínas plasmáticas, como es el caso del neonato prematuro, pueden disminuir el proceso de la eliminación del líquido pulmonar, contribuyendo, en algunas ocasiones, al desarrollo del síndrome de distrés respiratorio (SDR).

Surfactante alveolar

El surfactante está compuesto de manera predominante por fosfolípidos, aunque contiene proteínas y carbohidratos. Estos últimos están presentes en distintos agregados macromoleculares, cuyas formas estructurales están influidas por la abundancia relativa de lípidos y proteínas, así como por la acción de las fuerzas mecánicas producidas durante el ciclo respiratorio. Los fosfolípidos representan 80 % a 90 % del surfactante y en proporción menor se encuentran los glucolípidos y los lípidos neutros. La fosfatidilcolina es el fosfolípido más abundante y representa 80 % de estos, del que cerca de 70 % está presente como palmitoilfosfatidilcolina. Aunque capaz de reducir la tensión superficial en el alveolo, el fosfatidilinositol (otro de los fosfolípidos) parece funcionar más como donador del componente acídico del fosfolípido del pulmón deficiente en fosfatidilglicerol, que como agente tensoactivo. Otros fosfolípidos como fosfatidilserina, fosfatidiletanolamina, lisofosfatidilcolina y esfingomielina, están presentes cada uno de estos en proporciones menores a 4 %, de los que, hasta el momento, se desconoce con certeza su función.

Las propiedades de los fosfolípidos del surfactante están influidas por el grado de saturación de las cadenas de sus ácidos grasos, de tal forma que, a mayor saturación mayor será el efecto hidrofóbico. La biosíntesis del surfactante se inicia con la síntesis del ácido fosfatídico, el que a su vez, en pasos sucesivos, proviene del glicerol-3-fosfato. La glucosa circulante o la que proviene de la degradación del glucógeno pulmonar se incorpora en los fosfolípidos por la vía glucolítica, y el glicerol se puede incorporar después de la fosforilación a glicerol 3-fosfato por la acción de la cinasa del glicerol. Los ácidos grasos se incorporan en los fosfolípidos por medio de la acilación y se pueden sintetizar de nuevo en el pulmón, o ser aportados por la sangre como ácidos libres los que deben de ser convertidos en acilcoenzima A.

Incidencia geneticomolecular en el desarrollo del sistema respiratorio

La morfogénesis de los pulmones continúa después del nacimiento y la estabilización del patrón morfológico no ocurre hasta, aproximadamente, los 8 o 10 años de edad. Un grupo de genes tipo Hox (Hoxa-3 al Hoxa-5 y Hoxb-3 al Hoxb-6) se expresan tempranamente en el desarrollo del tracto respiratorio. Combinaciones diferentes de expresión de estos genes pueden estar relacionadas con la especificidad regional del tracto respiratorio. El mesodermo que rodea al endodermo controla la extensión de la ramificación del árbol respiratorio. De forma experimental se ha demostrado que, el mesodermo que rodea la tráquea inhibe la ramificación de esta, mientras que el que rodea los bronquios promueve la ramificación.

Los principios básicos de la ramificación del árbol bronquial son similares a las glándulas salivares y el páncreas. En el sitio de la bifurcación, la proliferación de las células epiteliales disminuye o se inhibe por el depósito adyacente de colágena tipo I y III, fibronectina y proteoglicanos que estabilizan la morfología de los puntos de bifurcación, al tiempo que crecen (Fig. 13.11).

La actividad de muchas moléculas contribuye a la morfogénesis de los pulmones, aunque no se conoce aún cuál es la secuencia jerárquica que controla su desarrollo. Algunos factores de crecimiento, incluyendo el FGF-10 producido por el mesénquima adyacente, estimula el crecimiento inicial del esbozo epitelial durante el desarrollo pulmonar. Los extremos del brote epitelial

endodérmico producen Shh, el cual induce la expresión de BMP-4 (*bone morphogenetic* protein-4) y reprime al FGF-10 en el mesénquima adyacente (Fig. 13.11).

Al igual que la ramificación del árbol bronquial, la formación y mantenimiento del epitelio en los conductos involucra un grupo especial de moléculas. El Hoxb-5 se expresa durante el desarrollo temprano de los bronquiolos (bronquiolos terminales), pero no en los componentes del pulmón relacionados con el intercambio gaseoso (bronquiolos respiratorios, conductos alveolares y alveolos). La proteína epimorfina (Fig. 13.11) es importante en la formación de los tubos epiteliales. La epimorfina está localizada en el mesénquima y parece proveer la señal que permite al epitelio establecer su polaridad y alineamiento. Si la epimorfina no está presente, los conductos epiteliales se desorganizan y la luz no se forma.

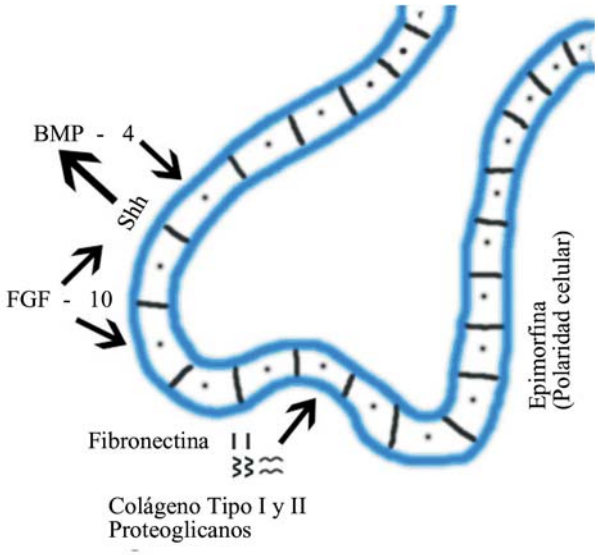

Fig. 13.11. Representación de la incidencia geneticomolecular en el desarrollo del sistema respiratorio.

Anomalías en el desarrollo del sistema respiratorio

En el sistema respiratorio se pueden presentar varias anomalías, según el lugar de ocurrencia.

En la laringe se pueden observar las alteraciones siguientes:

1. Atresia laríngea: sucede cuando la laringe se recanaliza de forma incompleta. La atresia completa es fatal al nacimiento, a menos que se realice una traqueostomía.
2. Estenosis laríngea: puede ser causada por un engrosamiento de las estructuras subglóticas o por malformaciones del cartílago cricoides (por ejemplo, una forma elíptica). Producen estenosis subglótica congénita, una de las causas más frecuentes de obstrucción de la vía aérea en los infantes.
3. Membrana laríngea: es la presencia o persistencia de una membrana que cubre y obstruye el paso del aire a través de la glotis.

En la tráquea se pueden presentar las anomalías siguientes:

1. Fístula traqueoesofágica: el tipo más frecuente es la atresia esofágica proximal (fondo de saco) acompañada de una comunicación distal traqueoesofágica (Fig. 13.12). Es producida por anormalidades en la formación del tabique traqueoesofágico. Existen variedades menos frecuentes que incluyen, atresia esofágica sin fístula traqueoesofágica o, fístula traqueoesofágica sin atresia esofágica. Los defectos traqueoesofágicos se caracterizan clínicamente por salivación excesiva, tos, sofocación, cianosis, regurgitación parcial y disfagia. La prevalencia de la fístula traqueoesofágica es, aproximadamente, de 1/3 000 nacimientos y no existe relación con el sexo.

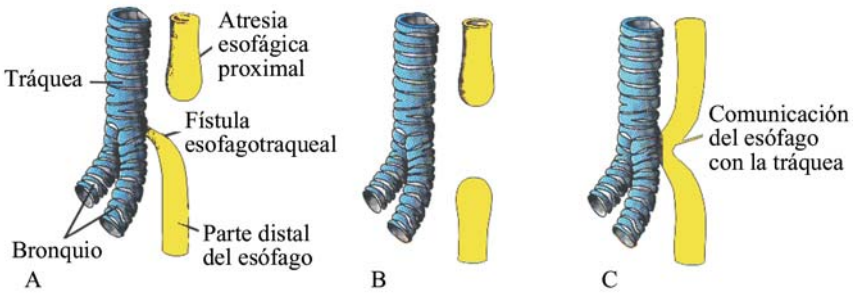

Fig. 13.12. Diferentes tipos de atresia esofágica y fístulas traqueoesofágicas.

2. La asociación VATER: incluye fístula traqueoesofágica, atresia esofágica, atresia anal, defecto renal y defecto vertebral.
3. La asociación VACTERL: incluye además defectos cardiacos. Ambas asociaciones son un conjunto de anomalías de causa desconocida pero que aparecen con mayor frecuencia de la esperada.

Las fístulas traqueoesofágicas pueden originar complicaciones como el polihidramnios, debido a que el líquido amniótico no puede pasar al estómago e intestinos (según el tipo de fístula), e interrumpe el equilibrio hídrico fetal. También debido a las fístulas pueden entrar en la tráquea líquidos provenientes del estómago o líquido amniótico y causar procesos inflamatorios en los pulmones.

En los bronquios y los pulmones también se pueden presentar anomalías, estas son las siguientes:

1. Quistes broncogénicos: no son más que quistes que se forman por dilatación de los bronquios terminales o mayores; pueden ser pequeños y múltiples, confiriendo al pulmón aspecto de panal en la radiografía o, estar limitados a uno o más quistes de mayor tamaño. En estos casos, es frecuente que se acumulen las secreciones por drenaje insuficiente, provocando infecciones crónicas. Las causas de producción pueden ser genéticas y también por otras causas de enfermedad.
2. Síndrome de distrés respiratorio: se presenta cuando la producción de surfactante es inadecuada, lo que resulta en aumento de la tensión superficial alveolar. Es una de las primeras causas de muerte en recién nacidos (20 %), especialmente los de bajo peso. Se observa dentro de las primeras 6 h después del nacimiento y se manifiesta por hiperpnea, retracción de las costillas inferiores (tiraje) y del esternón en inspiración, así como ronquido espiratorio corto. Desde el punto de vista histológico, el parénquima pulmonar muestra zonas numerosas de atelectasia (expansión incompleta) y edema intersticial celular. En algunos casos, los bronquiolos y alveolos están revestidos por un material hialino (enfermedad de la membrana hialina).

El distrés respiratorio requiere cuidado intensivo con oxigenación y ventilación mecánica. Una reducción en el número de nacimientos prematuros permitiría que aumentara el grado de maduración pulmonar. La maduración pulmonar *in útero* se puede promover administrando a la madre glucocorticoides y hormonas de liberación tirotrópica. El tratamiento de sustitución con surfactante exógeno presenta tres modalidades principales:

1. Surfactante humano natural, proveniente del líquido amniótico.
2. Surfactantes naturales modificados, provenientes de animales (pulmones de bovino).
3. Surfactantes artificiales sintetizados.

Capítulo 14

Sistema cardiovascular

El sistema cardiovascular es el primero con actividad funcional durante la vida embrionaria, aun antes de haber concluido su diferenciación morfológica. Esto se explica, por las crecientes necesidades de aporte de oxígeno y sustancias nutritivas, y por la imposibilidad de obtenerlos con la simple difusión que sirvió de mecanismo de nutrición durante las dos primeras semanas de vida embrionaria.

Los primeros componentes aparecen a finales de la tercera semana, comienza a funcionar hacia el final de la cuarta y principios de la quinta, razón por la cual son necesarias las relaciones de intercambio entre el nuevo ser y la madre, al tiempo que ocurren modificaciones y cambios hemodinámicos en el desarrollo del sistema cardiovascular, tales como:

1. Fusión de vasos sanguíneos pequeños que originan troncos más gruesos.
2. Desviación del riego sanguíneo de un grupo vascular hacia otro más próximo, es decir, cambio de dirección.
3. Ruptura de un vaso sanguíneo producto de la presencia de un obstáculo mecánico, lo cual formará más de un vaso de menor calibre.
4. Obliteración o cierre de un vaso sanguíneo, que se puede deber a: pérdida de su importancia, desvío del flujo hacia otro vaso sanguíneo, desaparición o atrofia del sector que irrigaba, etc.
5. El intercambio maternofetal ocurre a nivel del corion velloso, es decir, de la placenta, por ello, otro aspecto importante del sistema cardiovascular es que, en las etapas iniciales existe una gran diferencia de tamaño entre el embrión, muy pequeño, y el corion varias veces mayor. De ahí que el corazón embrionario primitivo tenga que impulsar la sangre, no solo hacia todo el cuerpo, sino hacia una circulación extraembrionaria muy extensa, esto hace que el corazón primitivo sea en proporción más grande con relación al tamaño del embrión, lo cual solo se compensa, en parte, durante la vida fetal y, definitivamente, en la vida posnatal.

Filogenia del sistema cardiovascular

En muchos peces, el corazón no es más que un simple órgano tubular que bombea sangre venosa a las branquias; la sangre ya oxigenada pasa a las aortas dorsales y desde allí a todo el cuerpo. Este consta de cinco porciones dilatadas:

1. Seno venoso.
2. Aurícula.
3. Ventrículo.
4. *Bulbus cordis*.
5. Tronco arterioso.

En los anfibios, el corazón es trilocular biauricular. Desde las aurículas, la sangre pasa a un ventrículo único y desde allí al tronco arterioso. En los reptiles, el tabicamiento incluye también al ventrículo, excepto en los cocodrilos. Ya en los vertebrados de sangre caliente, por el alto grado de metabolismo es necesario un sistema circulatorio más eficiente, por lo que en las aves y mamíferos el tabicamiento del corazón es completo en cuatro cámaras.

Angiogénesis

Como su nombre indica, consiste en la formación de nuevos vasos sanguíneos. Este proceso incluye la vasculogénesis, que se encarga de establecer el patrón vascular del adulto durante el desarrollo vascular en el periodo intrauterino, además de la formación de nuevos capilares que se originan de los ya existentes. Al establecerse el patrón vascular normal en el embrión, la angiogénesis resulta en un proceso patológico que puede favorecer o no la aparición de enfermedades neoplásicas. La vasculogénesis comienza tempranamente con la formación de los primeros islotes sanguíneos en el mesodermo extraembrionario de la pared del saco vitelino, durante la tercera semana del desarrollo, que

es además, el primer órgano hematopoyético del embrión y donde ocurre la primera circulación embrionaria, aunque fuera del cuerpo del embrión (extraembrionaria).

La formación de los primeros vasos sanguíneos se produce por la acción de sustancias inductoras secretadas por el endodermo subyacente, esto hace que células del mesodermo se diferencien en angioblastos, de los cuales se desarrollan las células endoteliales planas que se unen formando largos tubos o vasos que se fusionan para formar una red o plexo, que perfilan la distribución inicial del sistema circulatorio (Fig. 14.1) La formación y el crecimiento de los vasos es un fenómeno estrictamente regulado. También es necesario comprender correctamente los términos siguientes:

1. Vasculogénesis: como se explicó, es la formación de vasos sanguíneos a partir de células endoteliales diferenciadas, que se originan al mismo tiempo en que se produce el desarrollo y crecimiento del cuerpo; se considera que la vasculogénesis termina, en el momento en que se establece la configuración estructural vascular característica de la etapa adulta.
2. Angiogénesis: es la formación de vasos de neoformación, a partir de capilares ya existentes y que puede estar presente durante toda la vida. La angiogénesis es un proceso fisiológico normal, solo en:
   a) El endometrio, durante el ciclo menstrual.
   b) En el ovario, durante el crecimiento de la red capilar folicular.
   c) En la formación de la placenta.
   d) Durante el proceso de regeneración y reparación de los tejidos (cicatrización).

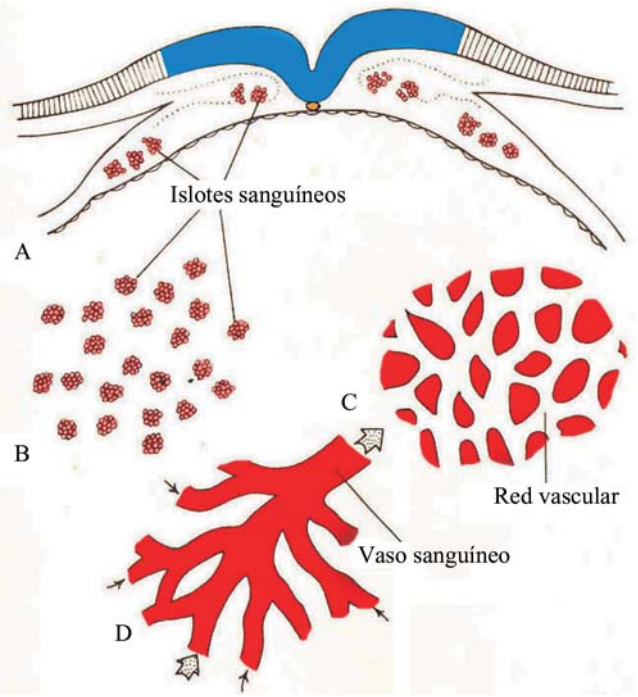

Fig. 14.1. Formación de los vasos sanguíneos.

Desarrollo del corazón

Formación del área cardiogénica

En el embrión humano, los primeros signos de formación del sistema vascular se observan a mediados de la tercera semana. Las células progenitoras cardiacas yacen en el epiblasto, lateral a la línea primitiva desde donde migran. Las células destinadas a formar los segmentos craneales del corazón migran primero, y las células que forman las porciones más caudales, ventrículo derecho, ventrículo izquierdo y seno venoso, respectivamente, migran en ese orden de secuencia. Otras células migran de manera craneal y se sitúan por delante a la membrana bucofaríngea y a los pliegues neurales, en este sitio permanecen en la capa esplácnica del mesodermo lateral.

En este momento, tarde en el estadio presomítico del desarrollo, estas células son inducidas por el endodermo faríngeo subyacente para formar mioblastos cardiacos. Las células endocárdicas, precursoras de las células endoteliales (angioblastos), también aparecen en este mesodermo, donde proliferan y coalescen en grupos celulares aislados conocidos como angioquistes. Con el tiempo, estos grupos celulares angiogénicos se unen y forman un plexo en herradura rodeado por mioblastos (Fig.14.2).

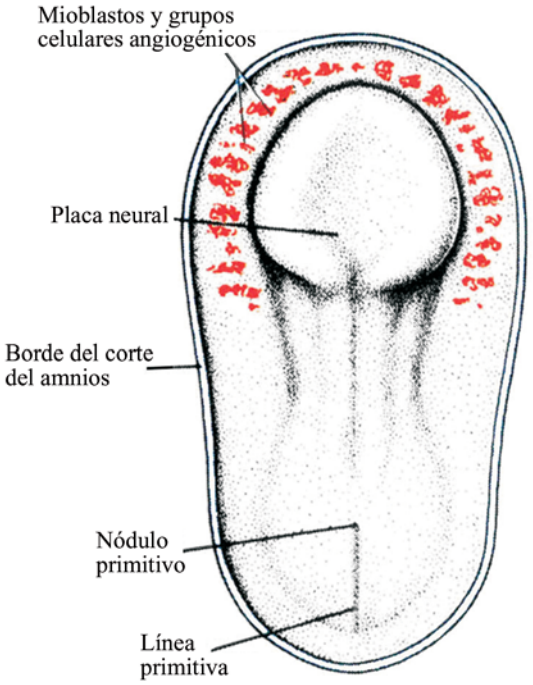

Fig. 14.2. Formación del plexo en herradura en un embrión de tres semanas, vista dorsal.

Esta región se conoce con el nombre de área cardiogénica; en la que se puede distinguir la cavidad celómica intraembrionaria sobre esta, la cual se convierte después en la cavidad pericárdica. Además del área cardiogénica, otros grupos de células angiogénicas aparecen lateralmente, paralelas y cerca de la línea media del disco embrionario. Estos grupos adquieren una luz y forman un par de vasos longitudinales, las aortas dorsales. Estos vasos más tarde establecen conexiones, a través de los arcos aórticos, con el plexo en herradura para contribuir a la formación del tubo cardiaco.

Todos los órganos del sistema cardiovascular son tubulares, y su patrón estructural general consta de tres capas: íntima o interna, media y externa o adventicia (Fig. 14.3).

La túnica íntima siempre está constituida por el endotelio, en todos los componentes del sistema cardiovascular, la media es muscular y no está presente en los capilares, y la externa de tejido conectivo (adventicia). El corazón no es más que una especialización de este modelo estructural general. Cabe destacar que el elemento constante y que, además, es el primero en aparecer en este sistema, es el endotelio.

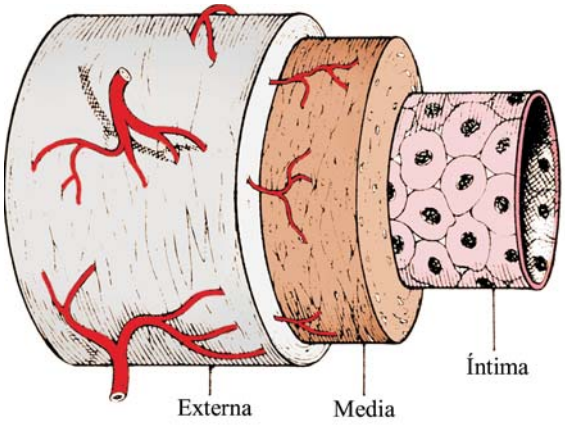

Fig. 14.3. Estructura tubular de un vaso sanguíneo.

Aspecto externo

Desarrollo del tubo cardiaco

Las características del sistema circulatorio, en etapas tempranas del desarrollo, consisten en la migración del mesodermo cardiogénico a través de la línea primitiva para formar las áreas bilaterales del mesodermo esplácnico precardiogénico. Las células en estas áreas expresan genes para dos tipos de factores de transcripción (Nkx2-5 y MEF2), importantes para el desarrollo normal del corazón en etapas tempranas.

En la morfogénesis cardiaca se producen interacciones moleculares y celulares intrínsecas. Algunos de estos mecanismos permanecen poco conocidos, pero otros están bien definidos gracias a las investigaciones sobre el desarrollo cardiaco normal y anormal. Se ha planteado una influencia inductiva, desde las vecinas células endodérmicas que estimulan la formación temprana del corazón.

Al formarse y definirse el área cardiogénica, esta se encuentra situada por delante de la membrana bucofaríngea y de la placa neural pero, al ocurrir el cierre de la placa neural y la formación de las vesículas cerebrales, el sistema nervioso central crece en dirección cefálica, hasta que se extiende sobre el área cardiogénica y la futura cavidad pericárdica. Como consecuencia del crecimiento del cerebro y el plegamiento cefálico del embrión, la membrana bucofaríngea es desplazada hacia delante, mientras que el corazón en desarrollo y la cavidad pericárdica finalmente se sitúan en posición ventral en el tórax (Fig. 14.4).

Cuando el tubo cardiaco se forma al final de la tercera semana, presenta una simetría bilateral. Luego, durante la formación del asa cardiaca, esta se desplaza hacia la derecha, y es la primera estructura asimétrica que aparece en el cuerpo del embrión, cuyas bases moleculares han sido estudiadas por diferentes autores, en aves y ratones. Se considera, además, la existencia de ciertos genes específicos del corazón relacionados con la formación del asa cardiaca desde etapas tempranas.

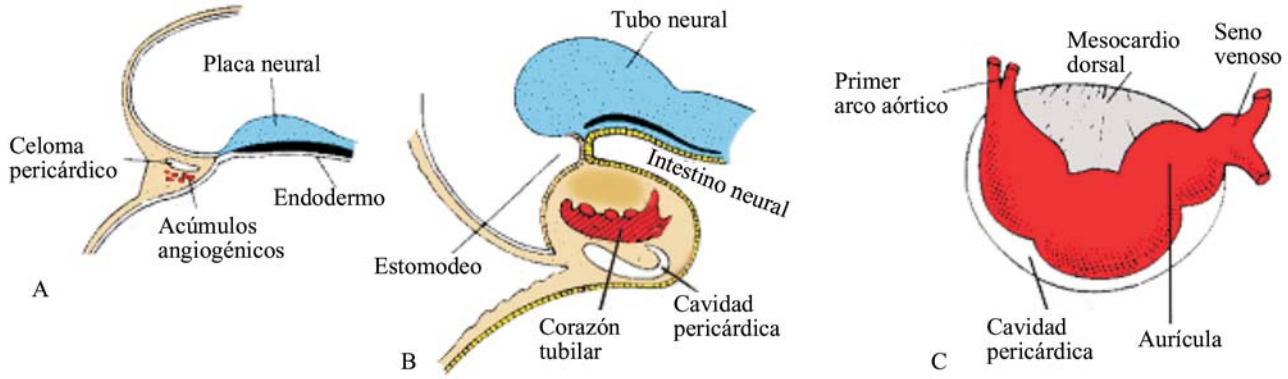

Fig. 14.4. Tubo cardiaco (endocárdico) y cavidad pericárdica en desarrollo.

Al continuar el proceso de plegamiento lateral, los tubos endoteliales derecho e izquierdo se desplazan y fusionan en la línea media, excepto en los extremos más caudales donde lo hacen más tardíamente. De esta manera, el corazón se convierte en un tubo único continuo ensanchado o tubo cardiaco, que presenta un revestimiento endotelial interno y una capa (de mesodermo) externa. A partir de ese momento, el corazón tubular recibe la sangre por su extremo caudal o venoso, y comienza a bombear sangre por su extremo craneal a través del primer arco aórtico, hacia las aortas dorsales.

Al continuar el desarrollo, el tubo cardiaco va formando una protuberancia en la cavidad pericárdica y permanece unido dorsalmente en esta cavidad por medio del mesocardio dorsal, el ventral no llega a formarse. Muy pronto el dorsal desaparece, creándose un pasaje, desde un lado al otro de la cavidad pericárdica, denominado seno transverso del pericardio. En esta etapa, el tubo cardiaco atraviesa la cavidad pericárdica en dirección caudocraneal y queda suspendido y fijado en esta por sus extremos caudal (entrada venosa) y craneal (salida arterial) (Fig. 14.4. C).

Al mismo tiempo, el mesodermo adyacente al tubo cardiaco endotelial continúa su diferenciación y se modifica, se hace más grueso formando el miocardio. Las células mesoteliales del seno venoso emigran sobre el corazón en desarrollo para formar el epicardio. En esta etapa, el tubo cardiaco primitivo está integrado por tres capas:

1. Epicardio o pericardio visceral, que cubre el exterior del tubo.
2. Miocardio, la pared muscular.
3. Endocardio, revestimiento endotelial del tubo cardiaco.

En este momento, el tubo cardiaco junto con el manto mioepicárdico se puede denominar corazón tubular primitivo.

Formación y evolución del asa cardiaca

Durante la cuarta semana, el corazón tubular continúa creciendo en longitud, pero al estar fijado por ambos extremos en la cavidad pericárdica, comienza a flexionarse. La porción cefálica del tubo cardiaco se pliega en dirección ventral y caudal y hacia la derecha, mientras que la porción caudal (auricular) se desplaza en dirección dorsal y craneal y hacia la izquierda. Este plegamiento forma el asa cardiaca, que inicialmente tiene forma de C y luego de S y se completa a finales de la cuarta semana (Fig. 14.5. B y C).

Durante la formación del asa cardiaca van apareciendo cuatro dilataciones alineadas, delimitadas por constricciones. La evolución posterior da origen al corazón de cuatro cavidades. Así, la porción auricular, primero extrapericárdica, forma una aurícula común o única que progresivamente se incorpora a la cavidad pericárdica. La unión auriculoventricular sigue siendo estrecha y forma el canal auriculoventricular, que conecta la aurícula común con el ventrículo primitivo (Fig. 14.6).

El bulbo cardiaco es estrecho, excepto en su tercio proximal. La porción media del tubo denominada cono arterial, forma los infundíbulos de los ventrículos. La parte distal del bulbo, representa el tronco arterioso, que da origen a las arterias principales aorta y pulmonar. Igualmente, la unión entre el ventrículo y el bulbo cardiaco, señalada en su parte externa por el surco bulboventricular, sigue siendo estrecha y se denomina agujero interventricular primario.

De esta forma, el tubo cardiaco queda organizado por regiones a lo largo de su eje craneocaudal, desde la región troncoconal al ventrículo derecho, al ventrículo izquierdo y a la región auricular, respectivamente (Fig. 14.5).

Al completarse la formación del asa cardiaca, el tubo cardiaco comienza a formar trabéculas primitivas en dos zonas perfectamente definidas, proximales y distales al agujero interventricular primario. La porción auricular y las demás porciones del bulbo cardiaco conservan, por el momento, sus paredes lisas. El ventrículo primitivo recibe el nombre de ventrículo izquierdo primitivo. De la misma manera, el tercio proximal trabeculado del bulbo cardiaco se puede denominar ventrículo derecho primitivo.

La porción troncoconal del bulbo cardiaco, que primero se encuentra del lado derecho de la cavidad pericárdica, se desplaza gradualmente hacia una posición más medial. Este cambio de posición es el resultado de la formación de dos dilataciones transversales de la aurícula única, que sobresalen a cada lado del bulbo cardiaco (14.5. D, E y F).

Desarrollo del seno venoso

A medida que el extremo venoso del tubo cardiaco se fusiona, y la aurícula se incorpora a la cavidad pericárdica, los senos venosos se unen parcialmente y mantienen dos prolongaciones laterales, conocidos como cuernos. A mediados de la cuarta semana, el seno venoso recibe sangre de los cuernos derecho e izquierdo. Cada prolongación, a su vez, recibe sangre de tres sistemas venosos importantes:

1. Vena vitelina u onfalomesentérica.
2. Vena umbilical.
3. Vena cardinal común (Fig.14.7).

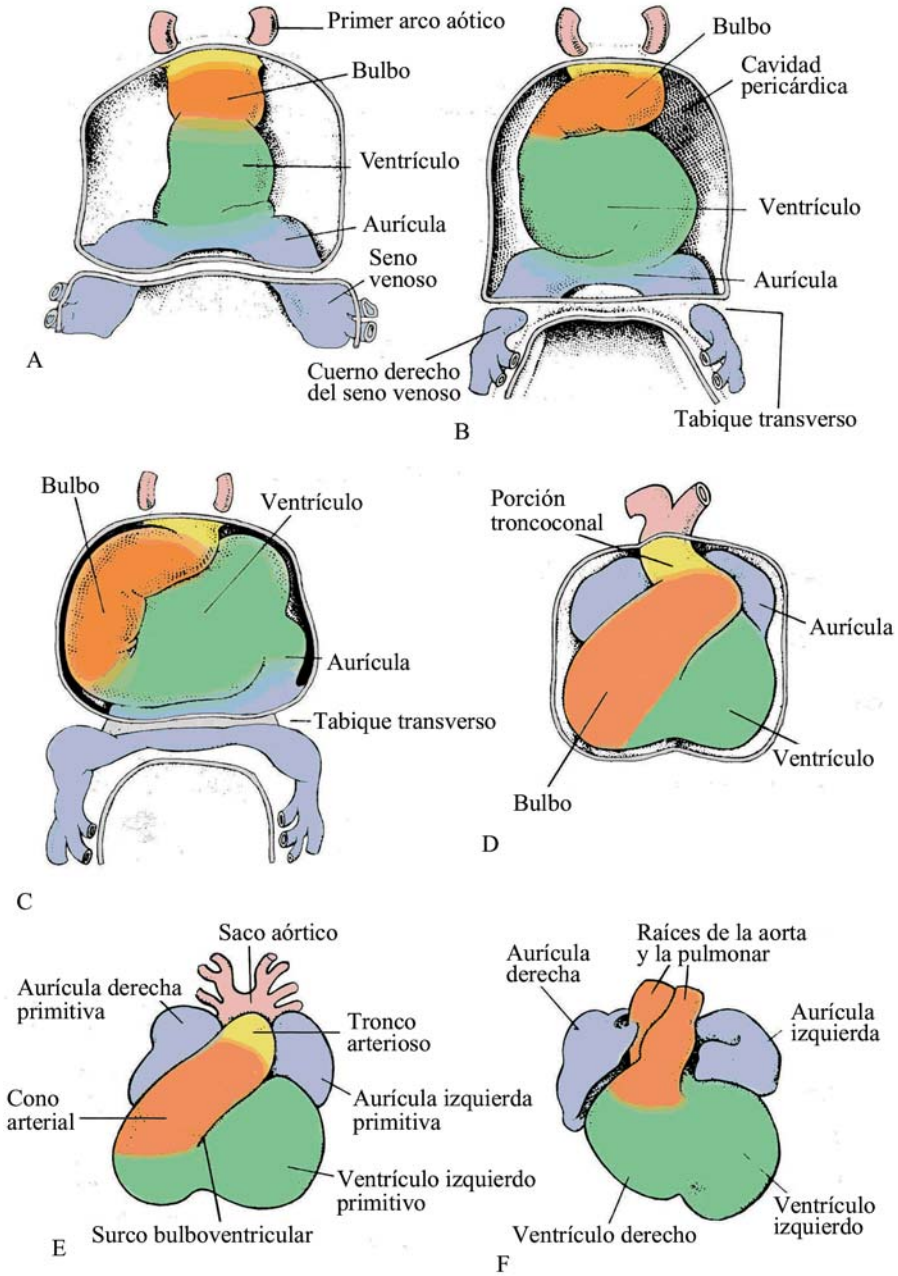

Fig. 14.5. Formación del asa cardiaca.

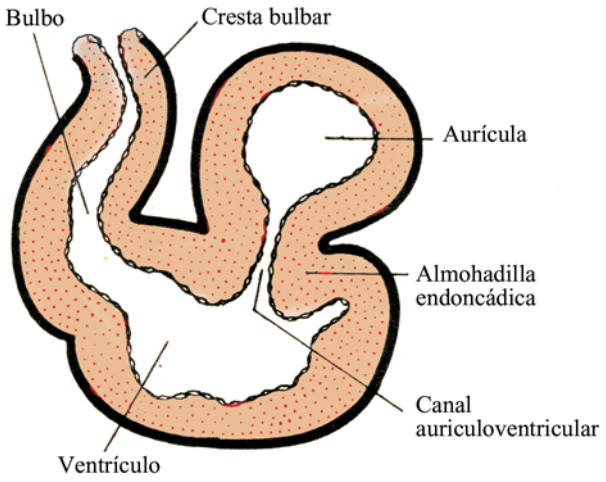

Fig. 14.6. Corazón tubular en un corte sagital.

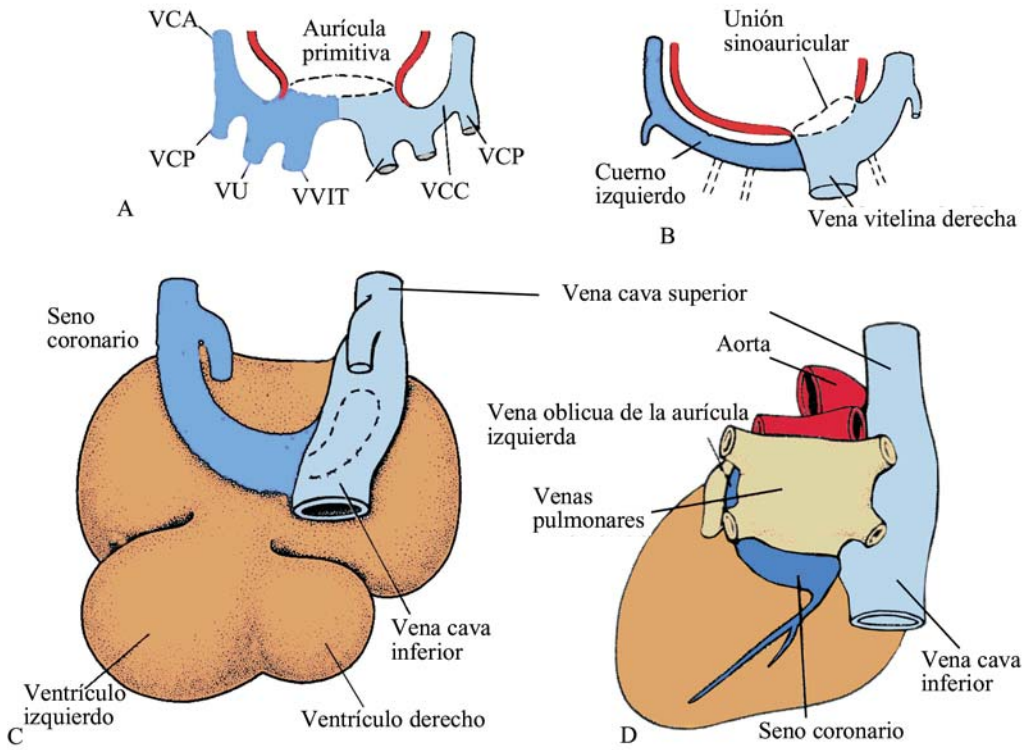

Fig. 14.7. Etapas del desarrollo del seno venoso. (VCA): vena cardinal anterior; (VCP): vena cardinal posterior; (VU): vena umbilical; (VVIT): vena vitelina; (VCC): vena cardinal común.

Primero la aurícula y el seno venoso se comunican ampliamente, mediante el orificio senoauricular; pero poco después, la entrada del seno se desplaza hacia la derecha, esto se debe a los *shunts* de izquierda a derecha que ocurren en el sistema venoso durante la cuarta y quinta semanas del desarrollo.

La vena umbilical derecha y la onfolomesentérica izquierda se obliteran durante la quinta semana de desarrollo, por lo que la prolongación izquierda del seno pierde importancia. Finalmente, la vena cardinal común izquierda se oblitera a las 10 semanas, y queda solo la prolongación izquierda del seno, la vena oblicua de la aurícula izquierda y el seno coronario.

Debido a los *shunts* de izquierda a derecha, la prolongación derecha del seno y las venas aumentan marcadamente de calibre. La prolongación derecha, que representa entonces la única comunicación entre el seno venoso original y la aurícula, se incorpora a la aurícula derecha para formar la pared lisa de esta. Su desembocadura, el orificio senoauricular, está limitado de cada lado por un pliegue valvular, las válvulas venosas derecha e izquierda. En dirección dorsocraneal estas válvulas se fusionan y forman una prominencia denominada *septum spurium* (Fig. 14.8).

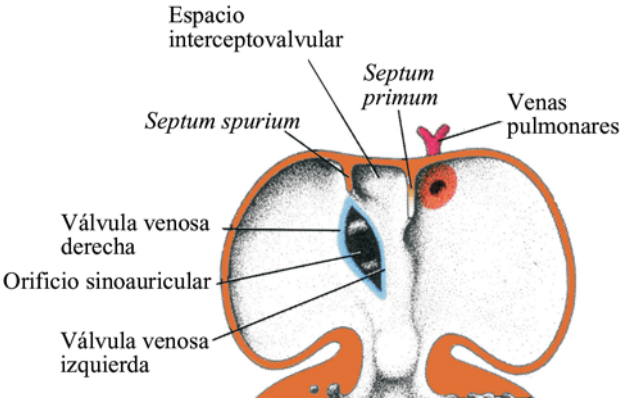

Fig. 14.8. Desarrollo de las válvulas venosas.

En un principio, las válvulas venosas son grandes, pero cuando la prolongación derecha del seno queda incorporada a la pared de la aurícula, la válvula venosa izquierda y el *septum spurium* se fusionan con el tabique interauricular en desarrollo. La porción superior de la válvula venosa derecha desaparece por completo; la porción inferior se desarrolla en dos partes:

1. Válvula de la vena cava inferior (válvula de Vieussens).
2. Válvula del seno coronario (válvula de Eustaquio).

Aspecto interno

Tabicamiento cardiaco

Este implica un complicado proceso de remodelamiento y división de las cavidades cardiacas primitivas, lo que da origen al corazón definitivo de cuatro cavidades (dos aurículas o atrios y dos ventrículos) que funcionan durante toda la vida fetal y luego, con pequeñas modificaciones, durante la vida posnatal.

Debido a su complejidad, se analizan por separado el tabicamiento en las distintas porciones del corazón pero precisando que todos estos procesos ocurren de manera más o menos sincrónica y en un periodo que abarca la quinta y sexta semana del desarrollo, cuando el embrión crece unos 10 mm en longitud, desde 5 mm, hasta 16 mm.

Mecanismos de tabicamiento

En el tabicamiento cardiaco se observan dos mecanismos básicos diferentes, estos son:

1. El que consiste en la aparición de dos estructuras de tejido conectivo en el centro de la luz tubular (como por ejemplo, canal auriculoventricular y troncoconal), que crecen activamente y se fusionan dividiendo la luz de forma total en dos canales (Fig. 14.9. A). Este proceso de división en dos canales se puede realizar además, con una sola masa de tejido que luego se expande hasta el lado opuesto. En estas localizaciones, esas estructuras contribuyen a la formación de los tabiques interauriculares e interventriculares (porción membranosa) (Fig. 14.9. B).
2. Otra manera por la cual se origina el tabique es por la formación de pliegues. En este caso, si una franja estrecha de tejido en la pared de la aurícula o del ventrículo deja de crecer, mientras las áreas a cada lado de esta se expanden muy rápido, una cresta estrecha se forma entre las dos porciones en expansión (Fig. 14.9. C y D). Cuando el crecimiento de las porciones en expansión continua a cada lado de la porción estrecha, las dos paredes se acercan una a la otra y eventualmente se unen, las cuales forman un tabique. Este último, nunca divide por completo la luz original pero deja un canal u orificio estrecho comunicante entre las dos porciones expandidas. Se cierra por lo general de forma secundaria por tejidos proliferantes provenientes de zonas vecinas. Este tipo de tabique divide, de manera parcial, a las aurículas y los ventrículos.

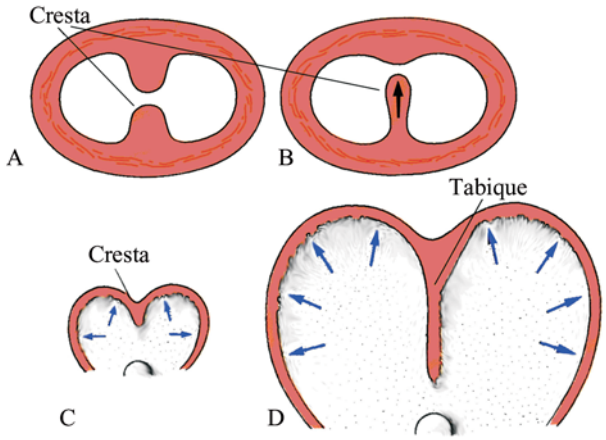

Fig. 14.9. Formación del tabique por la presencia de crestas de crecimiento activo. A. Dos crestas opuestas. B. Una sola. C y D. Formación de la cresta entre dos porciones de la pared cardiaca en expansión.

Tabicamiento auricular

El primer signo de tabicamiento auricular es, cuando en la cuarta semana aparece una cresta o tabique desde el techo de la aurícula que crece hacia su luz. Esta cresta es el *septum primum* (Fig. 14.10), el cual se extiende hacia las almohadillas endocárdicas situadas en el canal auriculoventricular.

El orificio situado, entre el borde inferior del *septum primum* y las almohadillas endocárdicas, recibe el nombre de *ostium primum*. Posteriormente, por proliferación de las almohadillas endocárdicas superior e inferior el *ostium primum* se cierra (Fig. 14.10. A y B). Al tiempo en que ocurre y, antes que se complete el cierre, en la porción superior del *septum primun* aparecen numerosos agujeros (fenestraciones) debido a un proceso de muerte celular (apoptosis). La coalescencia de estas perforaciones forma el *ostium secundum*, el cual asegura el libre flujo de sangre, desde la aurícula derecha primitiva, a la aurícula izquierda primitiva (Fig. 14.10. C y D). Al aumentar la cavidad auricular derecha por la incorporación de la prolongación sinusal, aparece un nuevo tabique de forma semilunar, el *septum secundum*, que por su forma nunca llega a la separación completa de las aurículas. Cuando la válvula venosa izquierda y el *septum spurium* se fusionan con el lado derecho del *septum secundum*, el borde cóncavo libre de este último comienza a cubrir el *ostium secundum*. El orificio dejado por el *septum secundum* se denomina *foramen* oval. Cuando la parte superior del *septum primum* desaparece de forma gradual, la parte remanente se convierte en la válvula del agujero oval, a través del cual la sangre fluye desde la aurícula derecha a la izquierda.

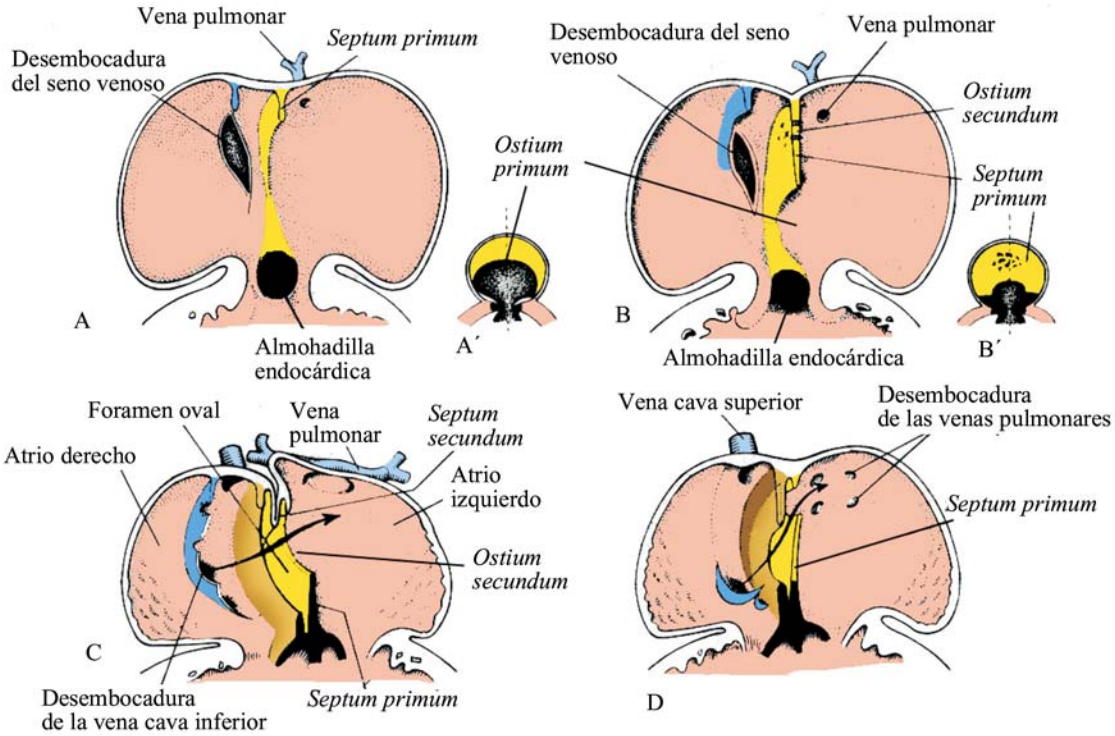

Fig. 14.10. Diversas etapas del desarrollo del tabique interauricular.

Al producirse el nacimiento e iniciarse la respiración, y con esta la circulación pulmonar, la presión en la aurícula izquierda aumenta y, entonces, a diferencia de la vida intrauterina, la válvula del agujero oval es presionada contra el *septum secundum*, produciéndose el cierre fisiológico del agujero oval y separación de las aurículas derecha e izquierda. En algunos casos, la fusión de los *septum primun* y *secundum* es incompleta, y el agujero oval permanece permeable durante algún tiempo hasta su cierre anatómico posterior.

Mientras la aurícula derecha primitiva se agranda por la incorporación del cuerno derecho del seno venoso, la aurícula izquierda primitiva también se expande. Inicialmente, una vena pulmonar embrionaria se desarrolla como un brote posterior de la pared auricular izquierda, a la izquierda del *septum primum*. Esta vena establece conexión con las venas de brotes pulmonares en desarrollo. Durante el desarrollo ulterior, la vena pulmonar y sus ramas se incorporan en la aurícula izquierda, las cuales forman la mayor parte de la pared lisa de la aurícula del adulto. Aunque al principio, una sola vena pulmonar entra a la aurícula izquierda, al final lo hacen cuatro venas pulmonares que, de manera progresiva, son incorporadas en la pared auricular en expansión. Al completarse el desarrollo del corazón, la aurícula izquierda embrionaria original está representada por la orejuela auricular trabeculada izquierda, mientras que su pared lisa se origina de las venas pulmonares. En el lado derecho, la aurícula derecha embrionaria original se convierte en la orejuela auricular trabeculada derecha que contiene los músculos pectíneos, y la pared lisa del *sinus venarum* se origina del cuerno derecho del seno venoso.

Tabicamiento del canal auriculoventricular

El canal auriculoventricular es angosto y sigue un trayecto oblicuo (de atrás hacia delante y de arriba hacia abajo).

Al final de la cuarta semana, por proliferación de las paredes endoteliales, en el canal auriculoventricular se forman dos esbozos que crecen uno hacia el otro, uno superior y otro inferior, que reciben el nombre de almohadillas endocárdicas auriculoventricualres. Al principio, el canal auriculoventricular desemboca solo en el ventrículo izquierdo primitivo, separado del bulbo cardiaco por el reborde bulboventricular (Fig. 14.11).

Además de las almohadillas endocárdicas superior e inferior, aparecen dos almohadillas auriculares laterales en los bordes derecho e izquierdo del canal. Las almohadillas superior e inferior, mientras tanto, se proyectan ulteriormente en la luz y se fusionan, dando como resultado una división completa del canal en orificios auriculoventriculares derecho e izquierdo, al final de la quinta semana.

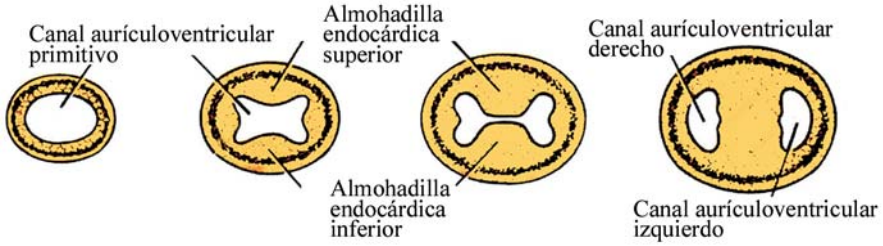

Fig. 14.11. Formación del tabique en el canal auriculoventricular.

Las almohadillas endocárdicas auriculoventriculares tienen gran importancia, ya que además de participar en el tabicamiento del canal auriculoventricular, también contribuyen a completar los tabicamientos auricular y ventricular.

Válvulas auriculoventriculares

Se originan como proyecciones hacia el interior de los orificios auriculoventriculares derecho e izquierdo, por el aporte, tanto de las almohadillas endocárdicas fusionadas, como del tejido mesenquimatoso subyacente del endocardio (Fig. 14.12).

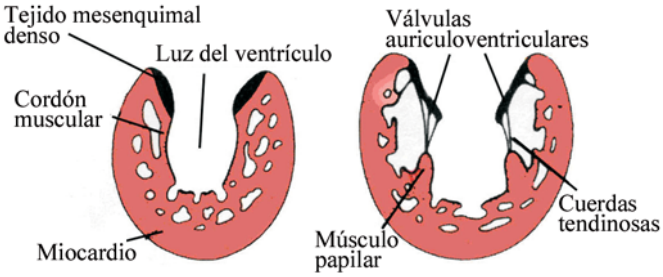

Fig. 14.12. Formación de las válvulas auricoloventriculares y de las cuerdas tendinosas.

Posteriormente, estas estructuras se modifican debido a la corriente sanguínea y quedan formadas las valvas que, de inicio, permanecen unidas a la pared ventricular por cordones musculares, luego degeneran y son reemplazados por tejido conectivo denso. De esta forma, las valvas quedan constituidas por un núcleo de tejido conectivo cubierto por endocardio y conectadas a la pared ventricular por los músculos papilares, por medio de las cuerdas tendinosas. Por esto, dos valvas en forma de hojas conforman la válvula bicúspide o mitral (por su semejanza con la mitra) en el orificio auriculoventricular izquierdo, y tres valvas en el orificio auriculoventricular derecho forman la válvula tricúspide.

Tabicamiento del tronco arterioso y del cono o bulbo cardiaco

La porción superior del bulbo cardiaco, que también recibe el nombre de porción troncoconal, y que está en comunicación con los arcos arteriales aórticos en desarrollo, mediante el saco aórtico, presenta también un proceso de tabicamiento.

En el interior de la porción troncoconal, durante la quinta semana, aparecen dos engrosamientos longitudinales, las crestas bulbares. Estas descansan, una en la pared superior derecha y la otra en la pared inferior izquierda. La cresta bulbar superior derecha crece distalmente y a la izquierda, y la cresta inferior izquierda lo hace distalmente y hacia la derecha. Cada una de estas describe un trayecto en forma de S, pero una en oposición a la otra, de forma tal que, al crecer hacia la luz y fusionarse, originan un tabique bulbar, denominado tabique aórtico pulmonar, con una trayectoria en espiral (Fig. 14.13).

De esta manera, la parte distal de la porción troncoconal queda dividida en dos conductos enrollados entre sí, que serán respectivamente el tronco arterial aórtico y el tronco pulmonar (Fig. 14.13. C).

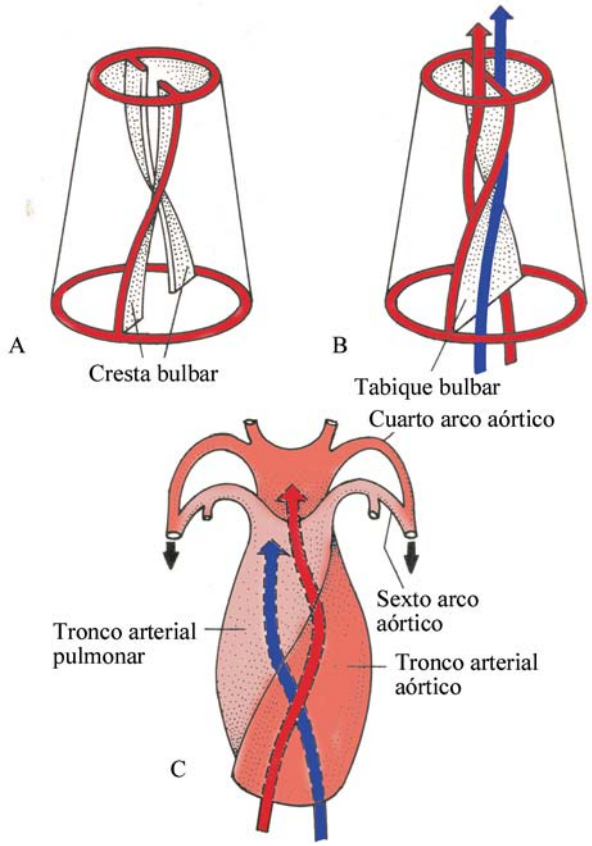

Fig. 14.13. Tabicamiento del tronco arterioso.

Cuando las crestas aparecen en el tronco arterioso, crestas similares se desarrollan a lo largo de las paredes dorsales derecha y ventral izquierda del bulbo cardiaco. Estas crecen una hacia la otra y distalmente para unirse con el tabique aorticopulmonar. Cuando las dos crestas bulbares se han fusionado, el tabique divide al bulbo en una porción anterolateral (infundíbulo del ventrículo derecho) y una porción posteromedial (infundíbulo del ventrículo izquierdo), que son los tractos de salida de ambos ventrículos (Fig. 14.14).

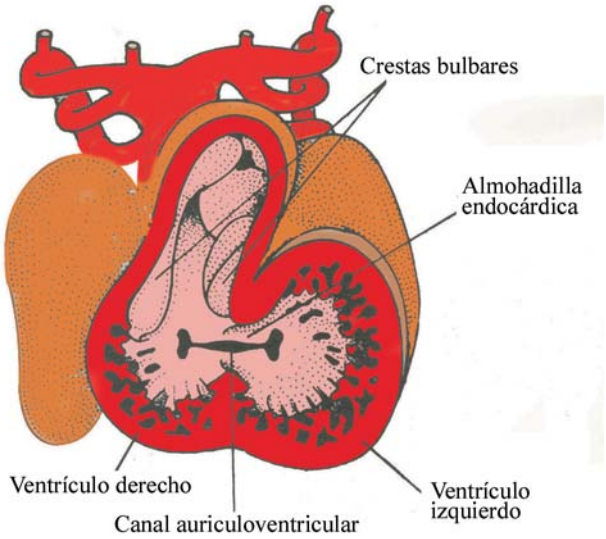

Fig. 14.14. Tabicamiento del tronco arterioso en un corte frontal, visto por su cara ventral.

Los dos conductos formados quedan comunicados por su extremo distal del modo siguiente: el tronco aórtico comunica con el cuarto arco izquierdo, mientras que el tronco pulmonar, lo hace con el sexto arco. Los conductos aórtico y pulmonar, por su extremo proximal, una vez que se hayan originado los ventrículos definitivos, quedan comunicados de la forma siguiente: el conducto aórtico con el ventrículo izquierdo y el pulmonar, con el ventrículo derecho. Es comprensible el trayecto en espiral que presenta el tabique troncoconal, si se tiene en cuenta que el conducto que sale del ventrículo izquierdo debe pasar por encima del que sale del ventrículo derecho y se conecta con el derivado del cuarto arco izquierdo.

Casi, al terminarse el tabicamiento del tronco, aparecen unos abultamientos por proliferación del mesénquima en los rebordes principales de la pared, y se asigna uno de cada par a los canales aórtico y pulmonar. Después de fusionadas estas tumefacciones, aparece un tercer tubérculo para cada canal. Luego se excavan en su cara superior y así quedan estructuradas las válvulas semilunares (Figs. 14.15 y 14.16).

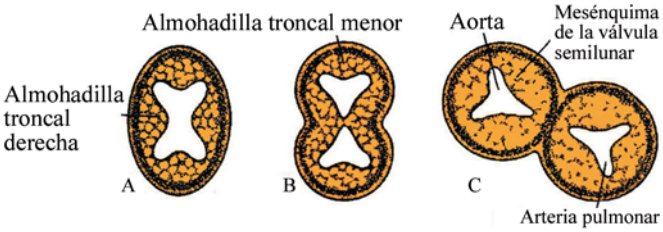

Fig. 14.15. Cortes transversales del tronco arterioso al nivel de las válvulas semilunares en desarrollo.

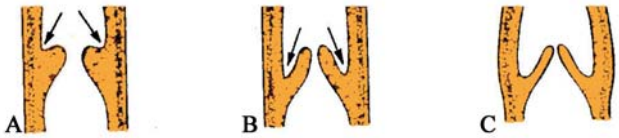

Fig. 14.16. Proceso de excavación en el desarrollo de las válvulas semilunares, en cortes longitudinales.

Tabicamiento ventricular

La porción proximal dilatada del bulbo y el ventrículo primitivo participan en el origen de los ventrículos definitivos (Fig. 14.17. A). Al término de la cuarta semana, los dos ventrículos comienzan a expandirse, y el primer indicio del comienzo del tabicamiento interventricular es la presencia, en la superficie externa del corazón en desarrollo, del surco bulboventricular que indica aproximadamente el límite, entre la porción proximal del bulbo y el ventrículo primitivo. La presencia de este surco señala el sitio donde, en el interior del corazón, se está formando el tabique interventricular. El crecimiento ventricular se produce por un crecimiento continuo del miocardio en su parte externa y por una formación de divertículos y trabéculas en su parte interna (Fig. 14.17. B y C).

El tabique interventricular muscular comienza a desarrollarse por plegamiento del piso ventricular, que crece en dirección cefálica hacia las almohadillas endocárdicas; sin embargo, no llega a unirse y deja un orificio en la porción superior, denominado agujero interventricular. Este tabique interventricular primitivo origina la porción muscular del tabique interventricular definitivo. El orificio interventricular se cierra más tarde por la llamada porción membranosa del tabique interventricular, en cuya formación intervienen elementos provenientes de:

1. La almohadilla endocárdica inferior.
2. Del borde troncoconal o tabique aórtico pulmonar.
3. Del mesénquima proveniente de la porción muscular del tabique interventricular.

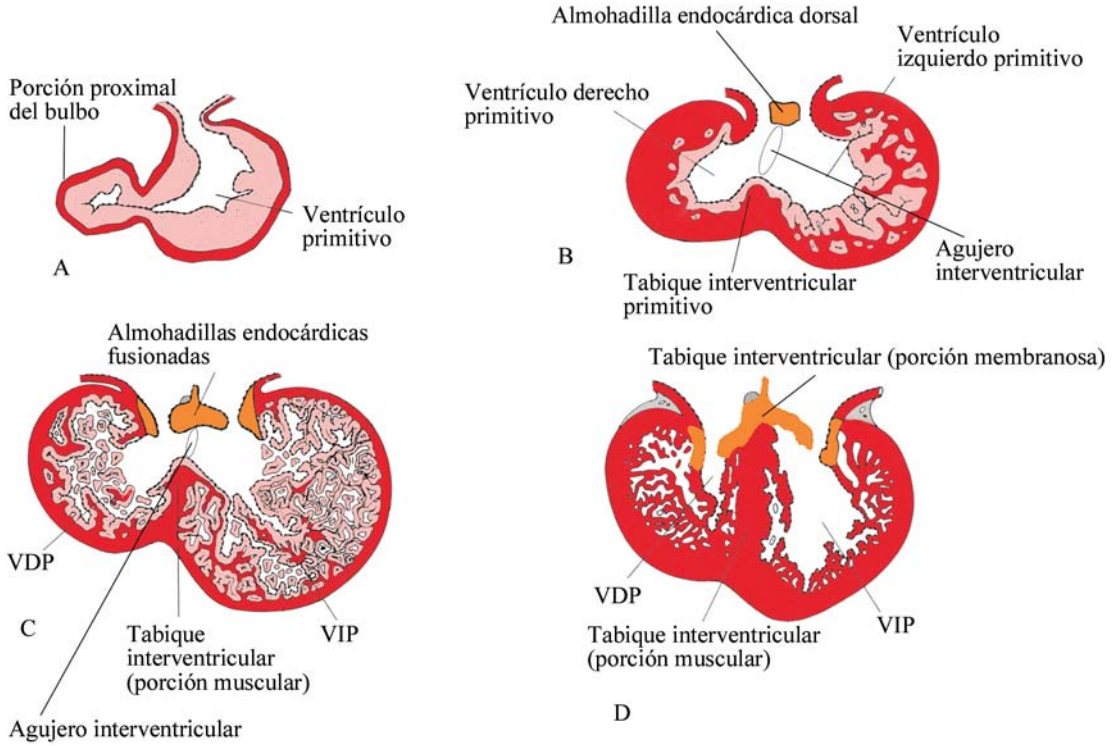

Fig. 14.17. Tabicamiento interventricular.

Incidencia geneticomolecular del desarrollo cardiaco

Para la comprensión del desarrollo normal y anormal del corazón, se requiere del conocimiento de los procesos morfogenéticos celulares y moleculares que intervienen en la formación del mesodermo cardiogénico durante la gastrulación, la diferenciación regional, los plegamientos y en el tabicamiento del corazón en desarrollo. Los estudios experimentales en embriones de pollos y ratones, así como las inferencias de estudios de las manifestaciones clínicas en malformaciones humanas y avances más actuales geneticomoleculares proveen una gran base de información en el desarrollo del sistema cardiovascular humano.

Se describen tres tipos de factores de transcripción cardiacas (Nkx-2, MEF-2 y d-Hand y e-Hand), todos caracterizados por bloquear el desarrollo del corazón en el estadio de formación del asa cardiaca. Así, el primer indicador molecular del desarrollo asimétrico del tubo cardiaco es el cambio en la expresión del factor de transcripción e-Hand, desde ambos lados al lado izquierdo de la porción caudal del tubo cardiaco. El d-Hand es expresado principalmente en el *primordium* del ventrículo derecho. Las moléculas tipo Hand es posible que desempeñen su función al trasladar la información de las moléculas de señales asimétricas a las células, cuyo comportamiento posterior resulta en la formación y determinación de la asimetría del asa cardiaca. Por último, se ha demostrado que el proceso de formación del asa cardiaca se debe a una propiedad intrínseca del desarrollo del tubo cardiaco, mediante factores muy variados, como son: microtúbulos, agrupaciones de actina dispuestas con asimetría, presión del gel cardiaco y cambios en la forma de células miocárdicas individuales.

El factor de transcripción Nkx2-5 (también denominado CSX) el cual especifica el área cardiogénica, es importante para el tabicamiento y desarrollo del sistema de conducción. El TBX5 es otro factor de transcripción que se une al ADN expresado más tardíamente que el Nkx2-5, y que realiza funciones en el tabicamiento. Además, el gen morfogenético óseo 2 (BMP-2), miembro de la familia del factor de crecimiento TGF-B, es expresado en el endodermo subyacente al mesodermo cardiaco; es probable que este gen induzca y mantenga la expresión de Nkx2-5 para establecer el área cardiogénica.

La cadena pesada de miosina auricular (AMHC1), se expresa de manera selectiva en las células auriculares en etapas iniciales, y se restringe solo a la aurícula

primitiva. En contraste, otra cadena pesada de miosina ventricular (VMHC1), se expresa por todas las células del mesodermo cardiogénico en diferenciación, aunque finalmente está solo restringida a los ventrículos en desarrollo. El ácido retinoico ha mostrado, de manera experimental, que causa "atrialización" o "caudalización" del tubo cardiaco primitivo, por lo que la vitamina A está implicada en la regulación del desarrollo del miocardio.

Papel de la cresta neural

En la actualidad se conoce, que los componentes del tabique troncoconal son derivados de la cresta neural de un área específica del futuro mielencéfalo (Fig. 14.18). Estas células cardiacas de la cresta neural se diferencian como células ectomesenquimales que invaden las tumefacciones troncoconales después de migrar a través de los arcos bronquiales tercero, cuarto y sexto. Además de formar tejido conectivo y músculo liso del tabique troncoconal, estas células dan lugar a las neuronas posganglionares parasimpáticas del corazón (ganglio cardiaco).

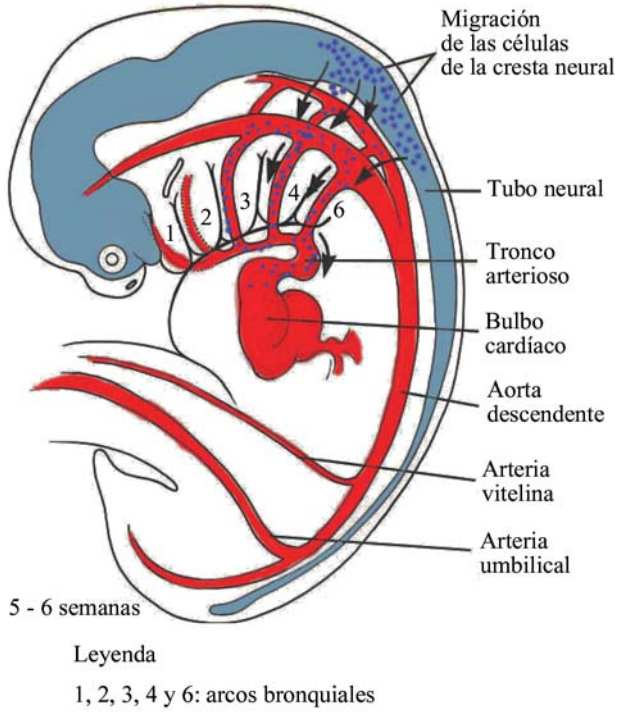

Fig. 14.18. Se observa la migración de las células de la cresta neural.

Una evidencia de la migración alterada de células desde las crestas neurales es, la asociación frecuente de anomalías cardiacas con defectos de los arcos faríngeos, por ejemplo: el CHARGE (coloboma del ojo; *heart*; anomalía del corazón; atresia coanal; retardo y anomalías genitales y del *ear*, oído). El CATCH-22 (defectos cardiacos; facies anormal; hipoplasia tímica; *cleft palate*, paladar hendido; hipocalcemia; y una deleción variable en el cromosoma 22q 11 y síndrome de Digeorge).

Otras malformaciones están relacionadas también con las células derivadas de la migración de la cresta neural como son:

1. Transposición de los grandes vasos.
2. Estenosis tricuspídea.
3. Hipoplasia del cuarto arco aórtico derecho.
4. Defectos del tabicamiento ventricular, relacionados con la ausencia o hipoplasia de las tumefacciones troncoconales.
5. Tetralogía de Fallot.

A pesar de los avances alcanzados en este campo, aún existen retos para los científicos, para relacionar las actividades de factores reguladores relevantes, específicamente en los mecanismos de formación del asa, tabicamientos, diferenciación de las válvulas y diferenciación de la función miocárdica, así como describir con suficientes detalles las secuencias epigenéticas, que pueden ser aplicables para las modificaciones terapéuticas en las enfermedades cardiacas humanas.

Desarrollo vascular

El sistema circulatorio primitivo consta de vasos arteriales y venosos, además del corazón.

Sistema arterial

Los vasos arteriales son los que conducen la sangre que sale del corazón (Fig. 14.19).

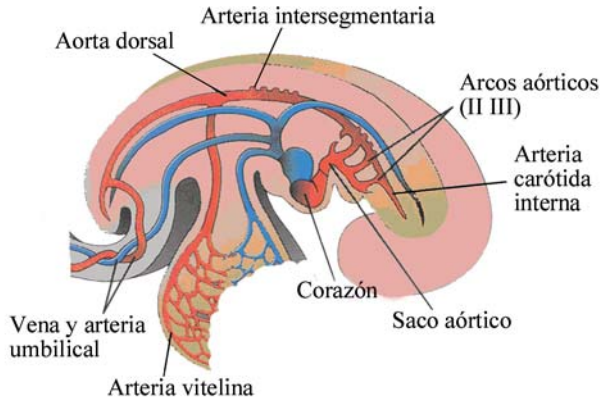

Fig. 14.19. Principales arterias intraembrionarias y extraembrionarias de un embrión en la cuarta semana.

Arcos aórticos

Intervienen en el origen de los vasos arteriales más importantes. Los arcos aórticos se forman durante la cuarta y quinta semanas del desarrollo, cada uno está acompañado por un nervio craneal y una arteria. A estas arterias, por su forma y por estar relacionadas con los arcos faríngeos se les denomina arcos aórticos y surgen del saco aórtico, que es la parte más distal y dilatada del tronco arterioso (Fig. 14.20), terminan o comunican con las aortas dorsales estableciéndose, de esta manera, una comunicación entre el saco aórtico y las aortas dorsales. A través de estas estructuras sale la sangre del corazón tubular hacia las aortas dorsales.

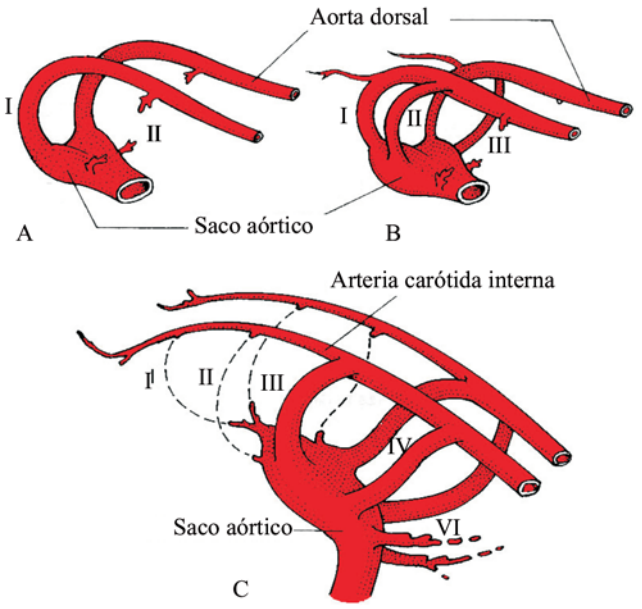

Fig.14.20. Formación de los arcos arteriales aórticos.

En cuanto a la aparición de los arcos aórticos se pueden citar algunas características:

1. No todos los arcos aórticos aparecen al mismo tiempo, sino paulatinamente y en sentido cefalocaudal, es decir, tienen un desarrollo asincrónico.
2. Los arcos arteriales desaparecen de forma escalonada, de manera tal que, cuando el tercer arco se está formando, el primero ya ha iniciado el proceso de involución.
3. El quinto arco no se forma o lo hace de manera incompleta y después sufre regresión, por lo cual se consideran cinco pares denominados: I, II, III, IV y VI.
4. Los arcos más importantes por su evolución definitiva y contribución al patrón vascular definitivo son: el III (carotídeo), el IV (aórtico) y el VI (pulmonar).
5. No todos los arcos aórticos intervienen en las transformaciones definitivas complejas, sino que sus remanentes originan directamente vasos arteriales específicos, como el primer y segundo arcos.

La división del tronco arterioso por el tabique aorticopulmonar divide al canal de salida del corazón en la aorta ascendente y la arteria pulmonar. El saco aórtico forma los cuernos derecho e izquierdo, los cuales después dan lugar a la arteria braquiocefálica y al segmento proximal del cayado de la aorta, respectivamente (Fig. 14.21. B y C).

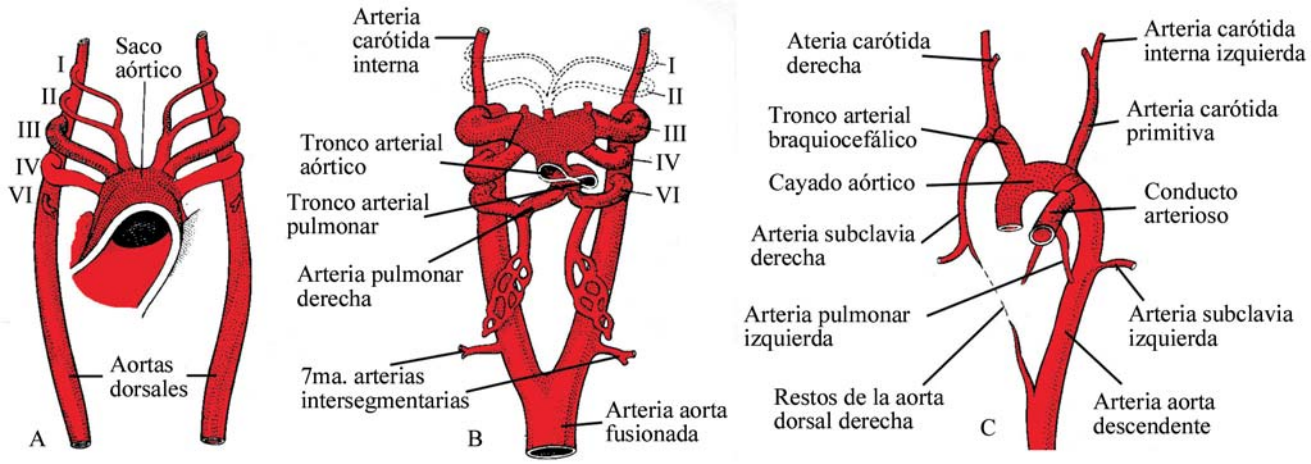

Fig. 14.21. Desarrollo y evolución de los arcos aórticos y las aortas dorsales.

Las aortas dorsales presentan dos modificaciones que se asocian con la evolución ulterior del sistema vascular, estas son:

1. La primera consiste en la fusión que se produce en su porción caudal, en sentido caudocefálico, sin alcanzar nunca el nivel de los arcos aórticos. Esta fusión llega casi hasta la séptima arteria intersegmentaria. De esta forma, queda una aorta dorsal única, medial, fusionada, la aorta descendente, y dos porciones cefálicas no fusionadas que se extienden, desde cerca de la arteria intersegmentaria, hasta el nivel del tercer arco arterial aórtico (Fig. 14.21. B y C).
2. La segunda modificación consiste en que, simultáneamente con el desarrollo que alcanza el tubo neural, cada aorta dorsal crece en sentido cefálico por delante del nivel de los arcos aórticos y origina las arterias carótidas internas (Fig. 14.21. A y B), las cuales, al desaparecer los dos primeros arcos aórticos, quedan conectadas al tercer arco aórtico de cada lado.

Como se observa, los arcos aórticos inicialmente presentan una disposición simétrica bilateral, pero pronto evolucionan y se advierten modificaciones que cambian, de manera considerable, la disposición del sistema arterial a ese nivel. Estas modificaciones son:

1. A finales de la cuarta semana, la mayor parte del primer arco aórtico ha desaparecido, solo persiste una pequeña porción para formar la arteria maxilar.
2. El segundo arco aórtico muy pronto también desaparece casi en su totalidad, pero sus porciones remanentes originan las arterias infrahioideas y las del estribo o estapédicas.

   En esta misma semana, el tercer arco aórtico es grande, mientras el cuarto y el sexto están en proceso de formación. La arteria pulmonar primitiva ya se puede observar aun antes de completarse la formación del sexto arco.
3. A los 29 días, los arcos aórticos primero y segundo ya han desaparecido completamente. Los tercero, cuarto y sexto son grandes (Fig. 14.21), estos últimos ya se continúan con el tronco pulmonar. Con el desarrollo posterior, el sistema de los arcos aórticos va perdiendo su forma simétrica original y adquieren su forma definitiva, es decir, pasa del sistema arterial embrionario, al sistema adulto y adquiere su forma definitiva.
4. El tercer arco aórtico o carotídeo forma la arteria carótida primitiva y, la primera parte, de la arteria carótida interna. Hay que recordar que el resto de dicha arteria se deriva de la porción craneal de la aorta dorsal, y la arteria carótida externa procede de un brote del tercer arco aórtico.
5. El cuarto arco aórtico persiste en ambos lados, pero su diferenciación es diferente en cada lado; en el izquierdo, forma parte del cayado de la aorta entre las arterias carótida primitiva izquierda y la arteria subclavia izquierda. En el lado derecho forma el segmento más proximal de la arteria subclavia derecha, cuyo segmento distal está formado por una porción de la aorta dorsal derecha y la séptima arteria intersegmentaria.
6. El quinto arco aórtico no se forma o lo hace de manera incompleta y luego sufre regresión.
7. El sexto arco aórtico o pulmonar, emite una rama importante al primordio pulmonar en desarrollo. Del lado derecho su porción proximal se convierte en el segmento proximal de la arteria pulmonar derecha. La porción distal de este arco pierde su conexión con la aorta dorsal y desaparece. Del lado izquierdo, su porción proximal se convierte en el segmento proximal de la arteria pulmonar izquierda y su porción distal persiste durante la vida intrauterina como el conducto arterioso, que permite desviar hacia la aorta, la sangre proveniente del ventrículo derecho, este conducto arterioso se cierra después del nacimiento, transformándose en ligamento arterioso.

Otros cambios se añaden a los ya descritos en el sistema de arcos aórticos, estos son:

1. La aorta dorsal, entre la entrada del tercer y cuarto arco aórtico, conocido como conducto carotídeo, se oblitera.
2. La aorta dorsal derecha desaparece, entre el origen de la séptima arteria intersegmentaria y la unión con la aorta dorsal izquierda (Fig. 14.21. D).
3. El plegamiento cefálico, el crecimiento del cerebro y la elongación del cuello, empujan al corazón hacia la cavidad torácica. De aquí que las arterias carótida y braquiocefálica se alarguen de manera considerable. Como resultado ulterior de este desplazamiento caudal, la arteria subclavia izquierda, fijada distalmente en el brote del brazo, desplaza su punto de origen de la aorta al nivel de la séptima arteria intersegmentaria, a un punto más alto que se va incrementando hasta que se acerca al origen de la arteria carótida primitiva izquierda.
4. Como resultado del desplazamiento caudal del corazón y la desaparición de varias porciones de los arcos aórticos, el recorrido de los nervios recurrentes laríngeos se torna diferente en los lados derecho

e izquierdo. Al principio, estos nervios ramas del nervio vago, inervan a los sextos arcos branquiales. Cuando el corazón desciende, estos se disponen alrededor de los sextos arcos aórticos y ascienden de nuevo a la laringe, lo cual provoca sus trayectorias recurrentes. Del lado derecho, cuando la parte distal del sexto arco aórtico y el quinto arco aórtico desaparecen, el nervio laríngeo recurrente derecho se traslada hacia arriba y se sitúa alrededor de la arteria subclavia derecha. Del lado izquierdo, el nervio no se traslada hacia arriba, ya que la parte distal del sexto arco aórtico persiste como conducto arterioso, el cual origina el ligamento arterioso después del nacimiento.

Arterias vitelinas y umbilicales

Las arterias vitelinas son vasos pares que suplen al saco vitelino, luego se fusionan de manera gradual y forman las arterias en el mesenterio dorsal del intestino. En el adulto están representadas por las arterias del tronco celiaco, la mesentérica superior y la mesentérica inferior, las cuales irrigan derivados del intestino anterior, medio y posterior, respectivamente.

Las arterias umbilicales son vasos pares, inicialmente ramas ventrales de las aortas dorsales, que van hacia la placenta en asociación estrecha con la alantoides (Fig. 14.19). Durante la cuarta semana, sin embargo, cada arteria adquiere una conexión secundaria con la rama dorsal de la aorta, la cual forma la arteria ilíaca primitiva, y pierde su conexión original inicial. Después del nacimiento, las porciones proximales de las arterias umbilicales persisten como arterias ilíacas internas y vesicales superiores, las partes distales se obliteran y originan los ligamentos umbilicales medios.

Sistema venoso

Desde las etapas tempranas del desarrollo embrionario, en la quinta semana se pueden distinguir tres sistemas venosos principales:

1. Sistema de las venas vitelinas u onfalomesentéricas, que llevan sangre del saco vitelino al seno venoso.
2. Sistema de las venas umbilicales, que se originan en las vellosidades coriónicas y transportan sangre oxigenada al embrión.
3. Sistemas de las venas cardinales, que drenan la sangre de todo el cuerpo del embrión (Fig. 14.22).

Aproximadamente, en la etapa que inicia su funcionamiento el sistema cardiovascular del embrión, desembocan en el seno venoso los tres sistemas venosos principales señalados.

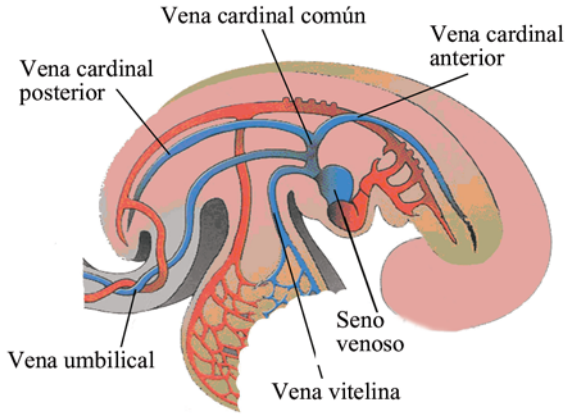

Fig. 14.22. Principales venas intraembrionarias y extraembrionarias de un embrión en la cuarta semana.

Venas vitelinas u onfalomesentéricas

El sistema de las venas vitelinas está integrado por las venas vitelinas u onfalomesentéricas derecha e izquierda, que tienen su origen en los plexos venosos del mesodermo esplácnico, de las paredes laterales del saco vitelino. Estas venas, al entrar al cuerpo embrionario, pasan a cada lado del conducto onfalomesentérico y llegan al intestino medio, dando origen al plexo venoso vitelino que se dispone alrededor del duodeno en desarrollo, desde aquí atraviesan el *septum* transverso hasta drenar en los cuernos izquierdo y derecho del seno venoso (Fig. 14.23. A). En el tabique transverso, el rápido crecimiento de los cordones celulares hepáticos provoca la ruptura de parte del plexo venoso vitelino, de esta manera se forman pequeños vasos que quedan atrapados entre los cordones hepáticos y originan los sinusoides hepáticos.

Las porciones proximales de las venas vitelinas, por encima del tabique transverso, y que llevan la sangre del hígado en desarrollo a las prolongaciones del seno venoso, reciben el nombre de conductos hepatocardiacos; en su evolución solo persiste el conducto hepatocardiaco derecho, que forma la porción proximal de la vena cava inferior, mientras que el conducto hepatocardiaco izquierdo desaparece (Fig. 14.23. B y C).

La porción distal del plexo vitelino que rodea al duodeno presenta una evolución más compleja; la sangre pasa, de la porción distal de la vena vitelina izquierda, a la porción de la vena vitelina derecha que penetra en el hígado; originándose un tronco venoso oblicuo enrollado alrededor del duodeno, que recibe el nombre de vena porta.

Las venas mesentérica superior y la esplécnica, que reciben a su vez a la mesentérica inferior, desembocan en la vena vitelina izquierda. Más tarde, al irse cerrando el conducto onfalomesentérico, desaparecen las porciones más distales de las venas vitelinas.

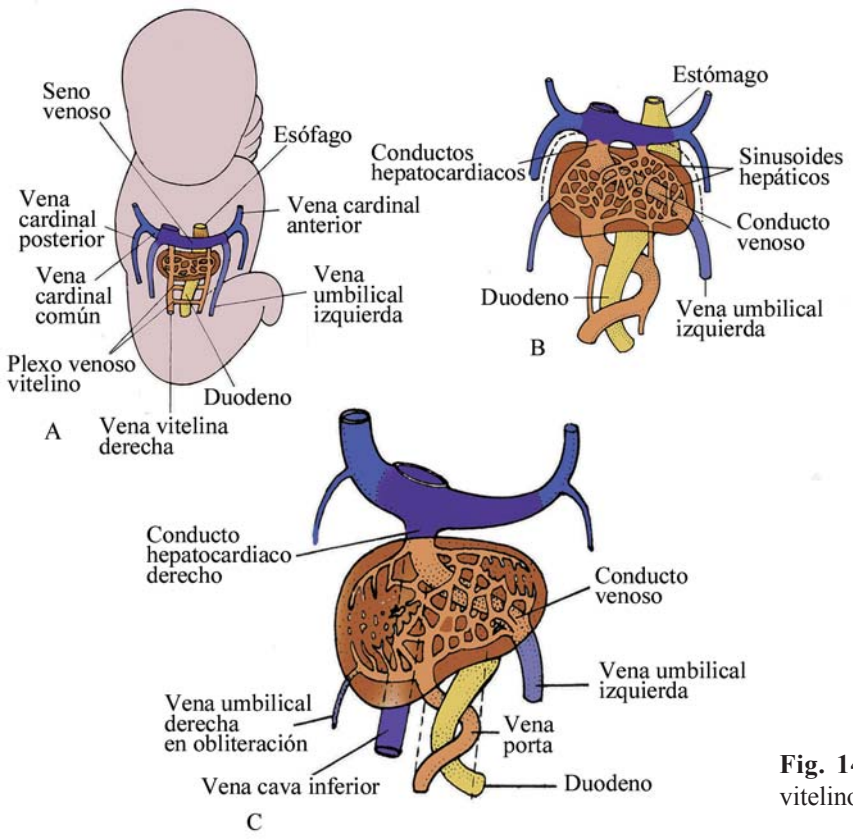

Fig. 14.23. Desarrollo de los vasos venosos vitelinos y umbilicales.

Venas umbilicales o alantoideas

Este sistema está compuesto por las venas umbilicales derecha e izquierda, que se originan en los capilares venosos de las vellosidades coriónicas, las cuales pasan por el interior del pedículo de fijación y penetran en el cuerpo embrionario caudalmente con respecto a las venas vitelinas. Al incorporarse al cuerpo embrionario, siguen un trayecto lateral con relación a las venas vitelinas, atraviesan el tabique o *septum* transverso hasta llegar también a los cuernos del seno venoso.

El esbozo hepático, que durante su desarrollo ha incorporado a los plexos vitelinos, hace que las venas umbilicales se pongan en comunicación con los sinusoides hepáticos (Fig. 14.23). La parte proximal de ambas venas umbilicales y el resto de la vena umbilical derecha desaparecen. Como consecuencia de lo anterior, la sangre oxigenada proveniente del corion pasa a través de la vena umbilical izquierda hasta el hígado y continúa por el conducto hepatocardiaco derecho hacia la prolongación derecha (cuerno) del seno venoso.

El incremento de la circulación placentaria produce una comunicación directa, entre la vena umbilical izquierda y el conducto hepatocardiaco derecho, el conducto venoso. Este vaso no se comunica con el plexo sinusoidal del hígado. Después del nacimiento se obliteran la vena umbilical izquierda y el conducto venoso, los cuales forman el ligamento redondo del hígado (*ligamentum teres hepatis*) y el ligamento venoso (*ligamentum venosum*) respectivamente.

Venas cardinales

El sistema de las venas cardinales se considera el de mayor complejidad en el embrión, tiene gran importancia ya que es el principal sistema de drenaje venoso embrionario, en su conformación se encuentran:

1. Las venas cardinales anteriores, una a cada lado, que conducen la sangre proveniente de la extremidad cefálica.
2. Las venas cardinales posteriores, que conducen sangre del resto del cuerpo.
3. Las venas cardinales comunes derecha e izquierda, originadas por la fusión de las venas cardinales anterior y posterior de cada lado, y que forman un corto conducto (de Cuvier) que drena en las prolongaciones del seno venoso (Fig. 14.24).

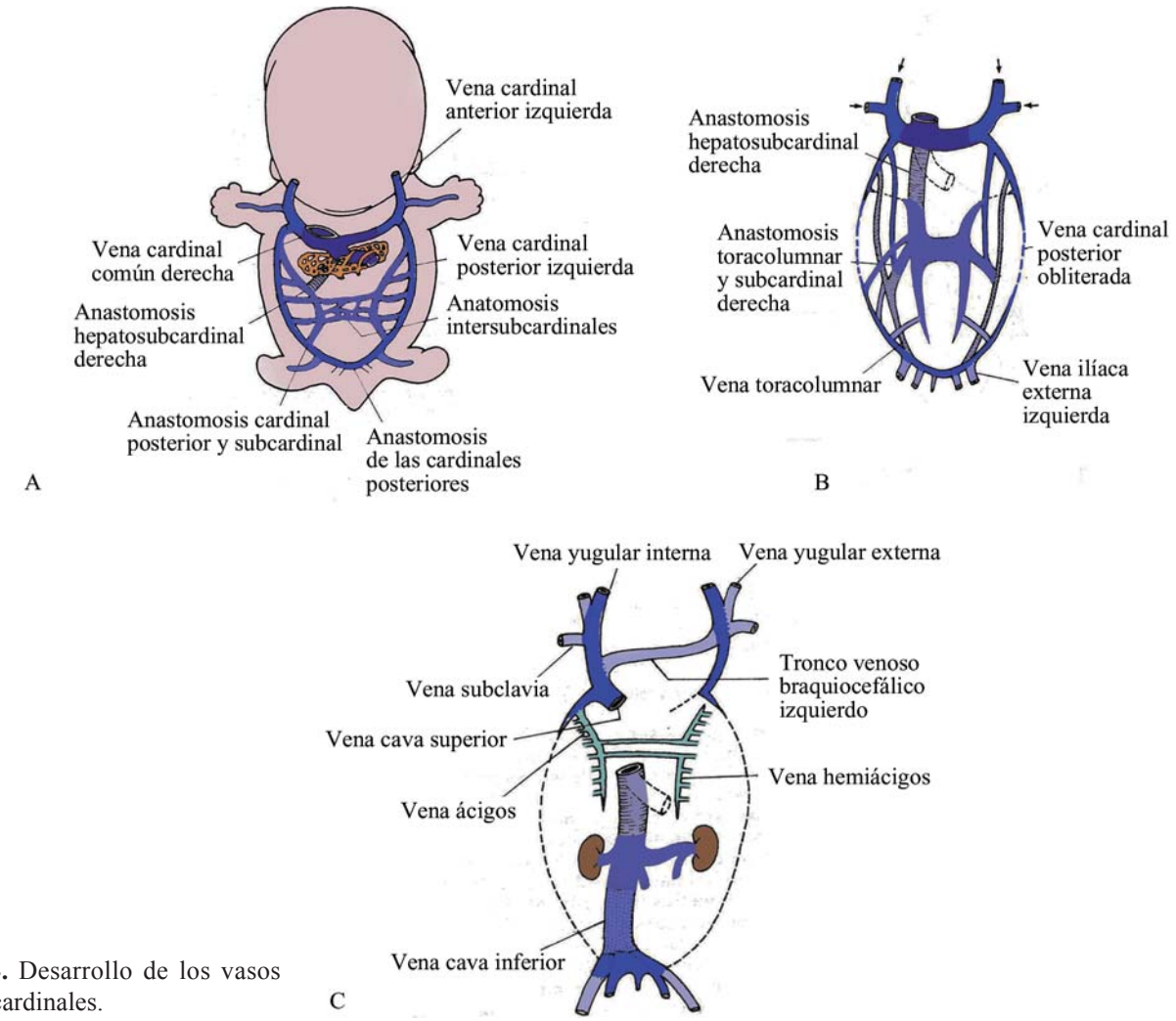

Fig.14.24. Desarrollo de los vasos venosos cardinales.

Además de las descritas, otros subsistemas venosos aparecen entre la quinta y la séptima semana, dispuestos en diferentes niveles con relación al eje longitudinal del cuerpo, estos son:

1. Las venas subcardinales que reciben la mayor parte de la sangre de los riñones.
2. Las venas sacrocardinales que reciben la sangre de las extremidades inferiores.
3. Las venas supracardinales que tienen vínculo con la pared del cuerpo por medio de las venas intercostales.

En la formación del sistema cava definitivo se producen numerosos cambios estructurales y funcionales, fundamentalmente las anastomosis de izquierda a derecha, así:

1. La vena braquiocefálica izquierda se forma por la anastomosis, entre las venas cardinales anteriores que drenan la sangre del lado izquierdo de la cabeza y extremidad superior izquierda hacia la derecha.
2. La vena intercostal superior izquierda proviene de la porción proximal de la vena cardinal posterior y recibe sangre del segundo y tercer espacio intercostal.
3. La vena cava superior se origina por la unión de la vena cardinal común derecha y la porción proximal de la vena cardinal anterior derecha.
4. La vena renal izquierda se forma por la anastomosis entre las venas subcardinales.
5. La vena gonadal izquierda se forma por la porción distal de la vena subcardinal izquierda, el resto desaparece.
6. El segmento renal de la vena cava inferior se origina de la vena subcardinal derecha.
7. La vena ilíaca primitiva izquierda se forma por la anastomosis entre las venas sacrocardinales.

8. El segmento sacrocardinal de la vena cava inferior se origina de la vena sacrocardinal derecha. Cuando el segmento renal de la vena cava inferior se conecta con el segmento hepático, que deriva de la vena onfalomesentérica derecha, la vena cava inferior está completa y formada, entonces, por un segmento hepático, uno renal y otro sacrocardinal.
9. La vena ácigos: las venas supracardinales se tornan más importantes cuando se obliteran la porción principal de las venas cardinales posteriores. Las venas intercostales derechas de la cuarta a la undécima drenan en la vena supracardinal derecha, la cual, junto con una porción de la vena cardinal posterior, forma la vena ácigos.
10. La vena hemiácigos: del lado izquierdo, las venas intercostales de la cuarta a la séptima desembocan en la vena supracardinal izquierda, la que drena en la vena ácigos y recibe el nombre de hemiácigos.

Vasos coronarios

La primera evidencia del desarrollo de los vasos coronarios, es la aparición de estructuras de islotes sanguíneos situados justo debajo del epicardio en el surco del corazón en desarrollo, al comienzo de la quinta semana. Al final de la quinta y la sexta semanas, los plexos capilares que se desarrollan desde estos focos forman, tanto conexiones con las venas coronarias que son brotes del seno coronario, como con las arterias coronarias que están creciendo desde la aorta. En realidad, las arterias coronarias no brotan directamente de la aorta, sino más bien desde un par de ramas aórticas especiales, los senos aórticos izquierdo y derecho, que emergen desde la aorta, justo por encima de los dos implantes de la válvula semilunar. Se considera por muchos, que los plexos capilares en desarrollo al nivel del surco inducen la formación de las venas y arterias coronarias.

Circulación fetal

Durante el periodo prenatal, la sangre oxigenada procedente de la placenta contiene alrededor de 80 % de oxígeno como máximo, es conducida a través de la vena umbilical, que pasa cerca del hígado al conducto venoso y de ahí directamente hacia la vena cava inferior. Una pequeña parte de esta sangre oxigenada entra en los sinusoides hepáticos, donde se mezcla con la sangre de la circulación portal, formando un primer sitio de mezcla de sangre oxigenada y no oxigenada. El flujo de sangre umbilical que pasa por estos sinusoides, se regula por un mecanismo de esfínter en el conducto venoso, cerca del límite con la vena umbilical (Fig. 14.25).

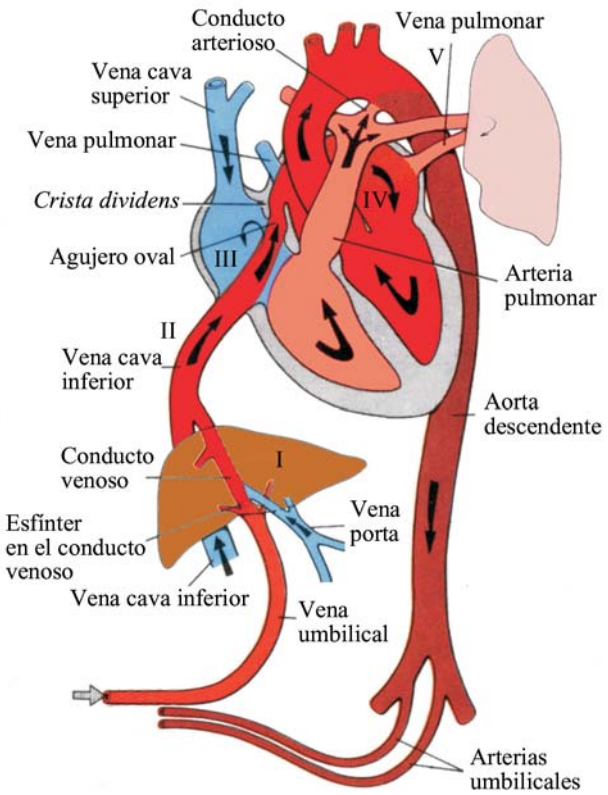

Fig. 14.25. Circulación sanguínea fetal. Los números romanos indican los sitios de mezcla de la sangre.

La vena cava inferior ya contiene sangre no oxigenada de la región caudal del feto y recibe también las venas hepáticas, mientras el conducto venoso se ha unido a la rama izquierda de esta. Por tanto, la sangre en la parte superior de la vena cava inferior es algo menos oxigenada que la de la vena umbilical. Al llegar a la aurícula derecha, la sangre es dirigida casi en su totalidad, directamente hacia el *foramen* oval, esto sucede debido a la posición de la válvula de la vena cava inferior, que permite que la corriente del flujo de sangre se dirija hacia esa zona situada frente a la entrada de la cava inferior. Aquí, el borde superior del *foramen* oval, representado por el borde inferior libre del *septum secundum* (*crista dividens*) separa la sangre de la vena cava inferior en dos corrientes desiguales; la mayor de estas pasa directamente hacia la aurícula izquierda, donde se mezcla con la escasa sangre no oxigenada de las venas pulmonares (cuya cantidad aumenta con el desarrollo), luego pasa al ventrículo izquierdo. La otra corriente de sangre oxigenada, más pequeña, se queda en la aurícula derecha, donde se mezcla con la sangre no oxigenada que vuelve por la vena cava superior, y luego pasa al ventrículo derecho.

La sangre proveniente de la vena cava inferior que pasa a la aurícula izquierda, en su mayor parte es no mezclada, mientras que la corriente pequeña de la

sangre oxigenada de la vena cava inferior que pasa al ventrículo derecho está mezclada con una cantidad mucho mayor de sangre no oxigenada proveniente de la vena cava superior, finalmente la sangre del ventrículo derecho sale hacia el tronco pulmonar. Una pequeña cantidad de esta (se incrementa con el desarrollo), va hacia los pulmones pero, como la resistencia de los vasos pulmonares durante la vida intrauterina es alta, el volumen principal de esta sangre pasa directamente por el conducto arterioso hacia la aorta descendente, donde se mezcla con la sangre de la aorta proximal.

En esta etapa antes del nacimiento, la sangre del ventrículo izquierdo, con un mayor contenido en oxígeno que en el derecho, pasa al tronco aórtico y se distribuye principalmente en las arterias de la cabeza, cuello y extremidades superiores. Por tanto, estas regiones presentan una posición de privilegio relativo, comparada con las regiones caudales del cuerpo en relación con la sangre oxigenada. Por eso, las arterias coronarias y carótidas, que son las primeras ramas de la aorta ascendente, permiten que el miocardio y el cerebro reciban sangre con la mayor cantidad de oxígeno. La sangre del ventrículo izquierdo, que no pasa a la carótida o al tronco de la subclavia, se dirige a la aorta descendente y se mezcla con la sangre poco oxigenada que proviene del ventrículo derecho a través del conducto arterioso.

Como resultado, la sangre de la aorta descendente es cada vez más pobre en oxígeno y, poco después de ser distribuida a las vísceras abdominales y pélvicas, resto del cuerpo y miembros inferiores, pasa a las arterias umbilicales, que en esta etapa son la continuación principal de las arterias ilíacas internas fetales, las cuales llegan a la placenta hasta las vellosidades coriónicas donde es nuevamente oxigenada.

Hasta aquí se ha visto que, durante el trayecto desde la placenta hasta los órganos, la concentración de oxígeno en la sangre de la vena umbilical disminuye progresivamente al mezclarse con sangre no oxigenada a su paso por diferentes lugares del cuerpo del embrión y del feto. Estos sitios de mezcla se pueden resumir de la forma siguiente:

1. En el hígado, por mezcla con la sangre proveniente del sistema porta.
2. En la vena cava inferior, que contiene sangre no oxigenada proveniente de las extremidades inferiores.
3. En la aurícula derecha, al mezclarse con sangre que llega de la cabeza y de los miembros superiores.
4. En la aurícula izquierda, por mezcla con sangre de los pulmones en desarrollo.
5. En el sitio de unión, del conducto arterioso con la aorta descendente.

Cambios en la circulación posnatal

Pocos minutos después del nacimiento, debido a la interrupción de la circulación placentaria y el comienzo de la respiración pulmonar, se producen modificaciones del sistema cardiovascular que garantizan una distribución circulatoria posnatal, fundamental para la vida del recién nacido.

Uno de los cambios dramáticos al momento del nacimiento es la respiración, por lo que el volumen de sangre que fluye por los vasos pulmonares a partir de ese momento aumenta rápidamente, produciendo un incremento de la presión sanguínea en la aurícula izquierda. Al mismo tiempo que disminuye la presión en la aurícula derecha, al interrumpirse la circulación placentaria, de tal modo, el incremento de presión en la aurícula izquierda hace que el *septum primum* se una fuertemente al *septum secundum*, produciendo el cierre funcional del agujero oval.

Al nacimiento, el peso del miocardio de cada ventrículo es casi el mismo pero, poco después, hay una proporción a favor del ventrículo izquierdo. Esto se debe a los cambios circulatorios que ocurren después del nacimiento que alteran la cantidad de trabajo realizado por los ventrículos. Mientras que los cambios fisiológicos en la circulación fetal al nacer son rápidos ya que se desarrollan en minutos, horas o días, los cambios anatómicos por la obliteración de los vasos son lentos y probablemente pueden ocupar hasta seis meses.

En resumen, se pueden describir los principales cambios que ocurren después del nacimiento:

1. Cierre de las arterias umbilicales: el cambio más fácil de observar es la contracción de las dos arterias umbilicales en el cordón umbilical, que alcanza el máximo (cierre fisiológico) cuando dejan de latir y no permiten que la sangre abandone el cuerpo del niño. La contracción es facilitada por la estructura histológica de estos vasos, que admite la acción de diferentes estímulos: mecánicos, térmicos, cambios de la tensión de oxígeno y contenido de CO_2. El cierre anatómico de las arterias umbilicales se produce por proliferación fibrosa que tarda varios meses. Las porciones distales de las arterias umbilicales se fibrosan y obliteran originando los ligamentos umbilicales medios, en tanto que las porciones proximales forman las arterias vesicales superiores.
2. Cierre de la vena umbilical y del conducto venoso: se cierra poco después de las arterias umbilicales, también por contracción de sus paredes, pero no con la misma rapidez de las arterias umbilicales. La vena umbilical se contrae con más lentitud, lo que

permite el paso de gran parte de la sangre, desde la placenta, al cuerpo del recién nacido, por esto es importante que el médico espere algunos minutos y no realice el pinzamiento del cordón umbilical inmediatamente después del nacimiento. De esta forma, gran parte de la sangre de la placenta (50 cc en el primer minuto y hasta 100 cc o más en total) se puede incorporar a la circulación del recién nacido. Después del cierre anatómico, la vena umbilical queda representada por el ligamento redondo del hígado. El conducto venoso también se oblitera y forma el ligamento venoso.

3. Cierre del conducto arterioso: resulta una estructura de gran importancia para el funcionamiento normal del corazón, el cual se cierra por la contracción de su abundante capa muscular, casi inmediatamente después del nacimiento y que depende de una sustancia liberada por los pulmones durante el periodo de insuflación inicial. Por tanto, la mayor parte de la sangre del ventrículo derecho pasa hacia los pulmones a través de las arterias pulmonares. Se considera que el control hormonal sobre la evolución del conducto arterioso puede tener consecuencias clínicas, así los niños que presentan malformaciones cardiovasculares, en las cuales un conducto persistente es esencial para la vida, se puede tratar con inyecciones de prostaglandinas para mantener el conducto abierto, hasta que se pueda corregir la malformación de manera quirúrgica. Por el contrario, los niños prematuros, en quienes el conducto arterioso no se contrae de forma espontánea se deben tratar, algunas veces, con inhibidores de la prostaglandina como la indometacina. La luz del conducto en un inicio está cerrada funcionalmente, luego, el cierre anatómico se produce en los primeros tres meses por proliferación de la túnica íntima, de esta manera el conducto arterioso fibroso forma el ligamento arterioso.
4. Cierre del *foramen* oval: es un proceso inicialmente mecánico debido al aumento de presión en la aurícula izquierda y disminución en la aurícula derecha, al cesar la circulación placentaria. El *septum primum* es comprimido contra el *septum secundum,* después del inicio de la respiración pulmonar. Este cierre fisiológico puede permitir, en los primeros días, el paso eventual de sangre entre las aurículas (de derecha a izquierda), sobre todo durante el llanto del neonato, con posible presencia de cianosis temporal. El cierre anatómico suele producirse durante el primer año de vida por proliferación fibrosa.

Desarrollo del sistema linfático

La formación del sistema linfático es similar a la de los vasos sanguíneos, los vasos linfáticos surgen por vasculogénesis y angiogénesis de precursores en el mesodermo esplacnopléurico, fundamentalmente durante la quinta semana. Al final de esta semana, los sacos linfáticos yugulares, se desarrollan y acumulan linfa proveniente de los linfáticos de las extremidades superiores, parte superior del tronco, cabeza y cuello.

Ya en la sexta semana, se desarrollan cuatro sacos linfáticos adicionales que reciben linfa del tronco y extremidades inferiores: el saco linfático retroperitoneal, la cisterna del quilo y los sacos linfáticos posteriores pareados, asociados con las uniones de las venas ilíacas externas e internas. La cisterna del quilo drena inicialmente en un par simétrico de conductos linfáticos torácicos que se vacían en la circulación venosa, en las uniones de las venas yugular interna y subclavia. Durante el desarrollo, sin embargo, las porciones de ambos conductos se obliteran, y el conducto torácico definitivo se deriva de la porción caudal del conducto derecho, la porción craneal del conducto izquierdo y una anastomosis medial (Fig. 14.26).

Malformaciones congénitas del sistema cardiovascular

Las malformaciones cardiovasculares congénitas representan 20 %, aproximadamente, de todos los defectos congénitos observados en el recién nacido. Uno de los más frecuentes son las malformaciones del tabicamiento ventricular, aunque los defectos se pueden presentar en cualquier región del corazón.

Como otras malformaciones congénitas, los defectos cardiacos resultan de trastornos de los mecanismos del desarrollo normal, aunque muchas de las causas o la patogenia de la mayoría de estos no están aún completamente aclaradas en la actualidad.

Unos pocos defectos se pueden asociar con errores genéticos específicos o con teratógenos medioambientales. Alrededor de 4 % de los defectos cardiovasculares se pueden atribuir a mutaciones genéticas simples, 6 % a aberraciones cromosómicas como trisomías o monosomías, y 5 % a exposición a teratógenos específicos. Los teratógenos conocidos que inducen defectos cardiacos incluyen, tanto a las drogas como el litio, alcohol, ácido retinoico, la isotretinoína (vitamina A) y la talidomida, como también a factores asociados con ciertas enfermedades maternas dentro de las que se encuentran la diabetes, la rubéola y la hipertensión.

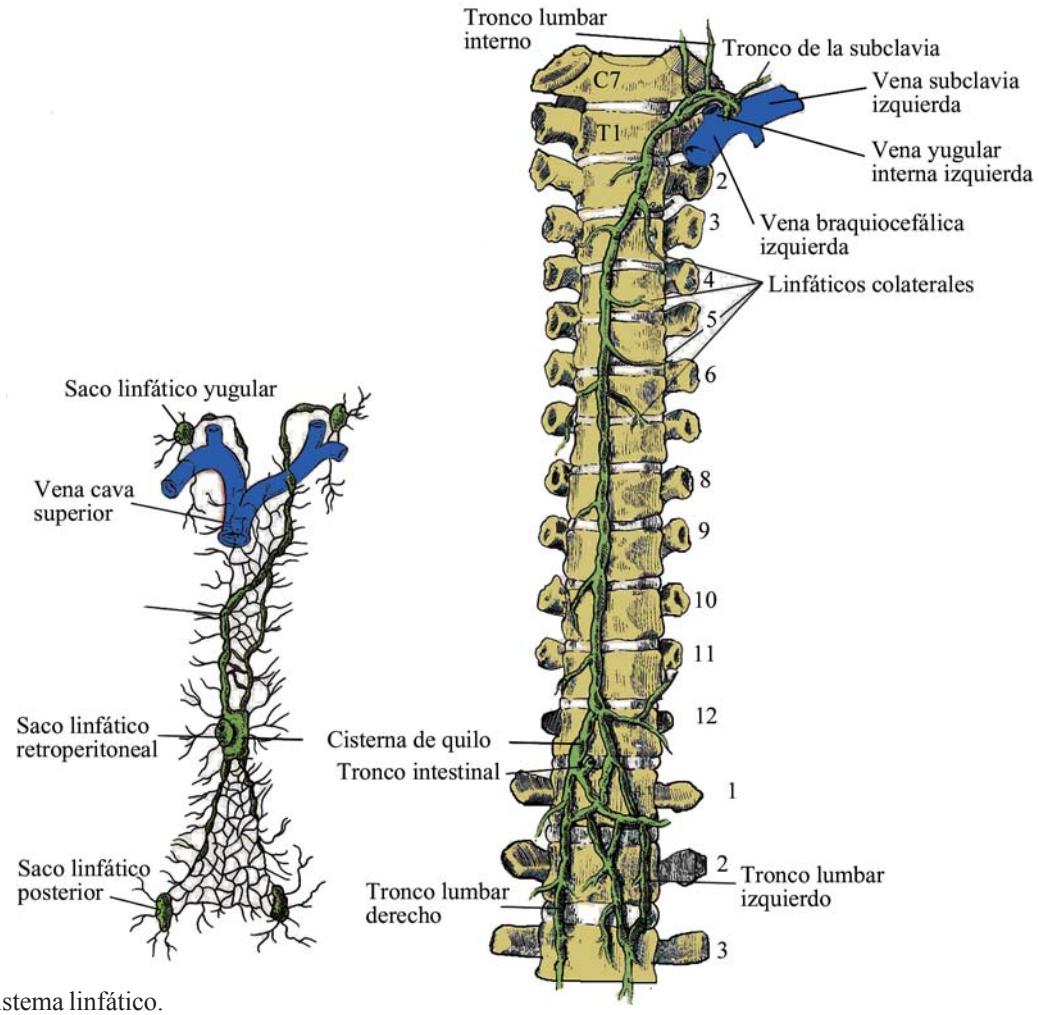

Fig. 14.26. Formación del sistema linfático.

El origen de la mayoría de las malformaciones cardiovasculares congénitas parece ser de causa multifactorial, o sea, por la interacción de influencias externas o del medioambiente, con una pobremente definida gama de determinantes genéticos propios del individuo, que pueden actuar en periodos críticos sensitivos determinados, que con frecuencia corresponden a las etapas de diferenciación activa y morfogénesis.

Las malformaciones cromosómicas, a menudo están asociadas con malformaciones cardiovasculares en 33 %, las cuales llegan en algunos casos como la trisomía 18, a cerca de 100 %. Además, las malformaciones cardiacas están presentes en un número de síndromes genéticos, que incluyen anormalidades craneofaciales, como son los síndromes de DiGeorge, Goldenhar y Down (Ver Capítulo 10).

Muchos de los genes que regulan el desarrollo cardiaco han sido identificados y mapeados, lo que ayuda al conocimiento de los tipos de mutaciones que resultan en defectos cardiacos. Por ejemplo, mutaciones en el gen específico-corazón Nkx2-5, en el cromosoma 5q35 producen defectos septales auriculares (tipo *secundum*) y retardos en la conducción auriculoventricular de un modo dominante autonómico. Mutaciones en el gen TBX5 resultan en el síndrome de Holt-Oram, caracterizado por anormalidades del miembro preaxial (radio) y defectos del tabicamiento auricular, se pueden también presentar defectos de la porción muscular del tabique interventricular. El síndrome de Holt-Oram es de un grupo de síndromes mano-corazón los cuales ilustran que los mismos genes pueden participar en procesos de desarrollo diferentes. Por ejemplo, TBX5 es expresado en los segmentos distales de la yema de la extremidad y en el primordio cardiaco.

Fundamentado en estudios genéticos de historias familiares, algunas malformaciones cardiacas pueden ser atribuidas a mutaciones genéticas simples, que incluyen la cardiomiopatía hipertrófica familiar, trastornos de lateralidad del desarrollo cardiaco y el síndrome de QT largo congénito.

Cardiopatía hipertrófica familiar

La cardiopatía hipertrófica familiar (FHC) descrita en 1958, está constituida por mutaciones de varios genes simples, es una enfermedad dominante autosómica. Se caracteriza por engrosamiento de las paredes ventriculares y del tabique interventricular, desorganización de las fibrillas musculares, y formación de tejido conectivo laxo. Puede presentar arritmias e ineficiencia en el bombeo cardiaco, que lleva a insuficiencia cardiaca y muerte súbita en el adulto. La base genética se debe a mutación del gen de la cadena pesada de miosina cardiaca-b del cromosoma 14 humano.

Trastornos de lateralidad del desarrollo cardiaco

Se deben a trastornos del plegamiento y lateralidad del corazón, relacionado con enfermedad autosómica recesiva aparente, caracterizada por mutaciones de conexina 43 (proteína de la unión de abertura), lo que resulta en una sustitución de prolina por serina como residuo 364 de aminoácido. Esta región de la proteína se piensa que se une al fosfato, lo cual regula el tráfico intracelular o la función de la conexina 43.

Síndrome de QT largo congénito

Muchas muertes súbitas que ocurren cada año en diferentes países, se deben a arritmias cardiacas. Una variante de este síndrome lo constituye el síndrome de QT largo congénito, que se caracteriza por un electrocardiograma alargado y muerte súbita. Trastornos genéticos subyacen en esta enfermedad dominante autosómica como son: mutaciones de los genes SCN5A, HERG, y KVLQT1, los cuales codifican los canales iónicos cardiacos.

Un error en cualquier paso de la formación del corazón tubular primitivo desde su inicio, y en los tabicamientos de los tractos de la corriente, pueden conllevar a defectos cardiacos.

A continuación se explican algunas de las malformaciones más frecuentes durante las diferentes etapas de la cardiogénesis.

Anormalidades del asa cardiaca

La dextrocardia se produce cuando los plegamientos del tubo cardiaco primitivo se realizan hacia la derecha y no hacia la izquierda (Fig. 14.27). La dextrocardia puede coincidir con el *situs inversus*, una inversión completa de la asimetría de todos los órganos. Este se asocia con fisiología normal, aunque existe un ligero riesgo de defectos cardiacos. En otros casos la lateralidad ocurre al azar, de tal forma que algunos órganos están invertidos y otros no, lo que se denomina heterotaxia. Estos casos se clasifican como secuencias de lateralidad. Los pacientes con estas condiciones pueden tener predominancia derecha o izquierda. El bazo refleja las diferencias: las que presentan predominancia izquierda tienen poliesplecnia y las que la presentan derecha tienen asplecnia o hipoplasia del bazo. Los genes que regulan la lateralidad se expresan durante la gastrulación.

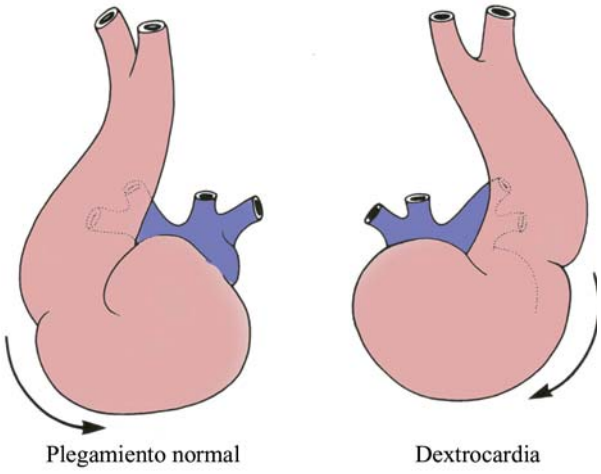

Fig. 14.27. Origen de la dextrocadia.

Anormalidades de las almohadillas endocárdicas

A causa de su localización, las anormalidades en la formación de las almohadillas contribuyen a muchas malformaciones cardiacas, que incluyen:

1. Defectos auriculares y ventriculares.
2. Defectos en los grandes vasos, como transposición de estos y tetralogía de Fallot.

Las poblaciones celulares de las almohadillas troncoconales incluyen células de la cresta neural que contribuyen también de forma importante al desarrollo de la cabeza y el cuello; las anormalidades de estas células, producidas por agentes teratógenos o de causas genéticas, con frecuencia dan lugar a defectos cardiacos y craneofaciales en el mismo individuo.

Defecto del tabicamiento interauricular

Es una malformación congénita con una prevalencia 2/1 en las mujeres sobre los hombres. Uno de

los defectos más significativos es el tipo *ostium secundum*, que se caracteriza por una apertura amplia entre la aurícula derecha e izquierda. Se produce por muerte celular excesiva y resorción del *septum primum* (Fig. 14.28) o, por desarrollo inadecuado del *septum secundum*. En dependencia del tamaño de la apertura, un cortocircuito intracardiaco considerable se presenta de izquierda a derecha.

La anormalidad más grave en este grupo es, la ausencia completa del tabique interauricular. Esta condición se conoce con el nombre de corazón trilocular biventricular, que está siempre asociada con defectos graves en otros sitios del corazón**.**

Cierre prematuro del agujero oval

Ocasionalmente, el agujero oval se cierra durante la vida prenatal, lo que lleva a la hipertrofia masiva de la aurícula y el ventrículo derecho y al poco desarrollo del lado izquierdo del corazón. La muerte se presenta con frecuencia poco después del nacimiento. Las almohadillas endocárdicas del canal auriculoventricular, no solo lo dividen en un orificio izquierdo y uno derecho, sino también participan en la formación de la porción membranosa del tabique interventricular y al cierre del *ostium primum*. Esta región tiene el aspecto de una cruz, con los tabiques auricular y ventricular formando la porción longitudinal y las almohadillas endocárdicas la barra horizontal. La integridad de esta cruz tiene gran importancia y es un signo importante en las ultrasonografías del corazón.

Canal auriculoventricular persistente

Cuando las almohadillas fracasan en su fusión, el resultado es un defecto del tabicamiento cardiaco que presenta un componente auricular y uno ventricular, separados por hojuelas valvulares anormales en el orificio auriculoventricular (Fig. 14.29. A).

Defecto del cierre del *ostium primum*

Ocasionalmente, las almohadillas endocárdicas en el canal auriculoventricular se fusionan de manera parcial. El resultado es un defecto en el tabique auricular, pero el interventricular está cerrado (Fig. 14.29. B). Esta lesión se combina con una hendidura en la hojuela anterior de la válvula tricúspide.

Atresia tricuspídea

Se caracteriza por obliteración del orificio auriculoventricular derecho, debido a la ausencia o fusión de las válvulas tricúspides. Esta anomalía está siempre asociada con:

a) Persistencia del agujero oval.
b) Defecto del tabique ventricular.
c) Poco desarrollo del ventrículo derecho.
d) Hipertrofia del ventrículo izquierdo.

Enfermedad de Ebstein

Es una variedad de anomalía de la válvula tricúspides, en la cual esta se desplaza hacia abajo, dentro del ventrículo derecho y las hojuelas adquieren una forma abalonada anormal. Esta disposición anómala permite que la sangre retorne a la aurícula derecha y además, bloquee el acceso al tronco pulmonar; se establece, por tanto, un cortocircuito de aurícula derecha a izquierda a través del agujero oval. La sangre que alcanza las arterias pulmonares lo hace siguiendo la vía: ventrículo izquierdo-aorta-conducto arterioso-arterias pulmonares. En ambos casos, se produce cianosis, ambas tienen corrección quirúrgica.

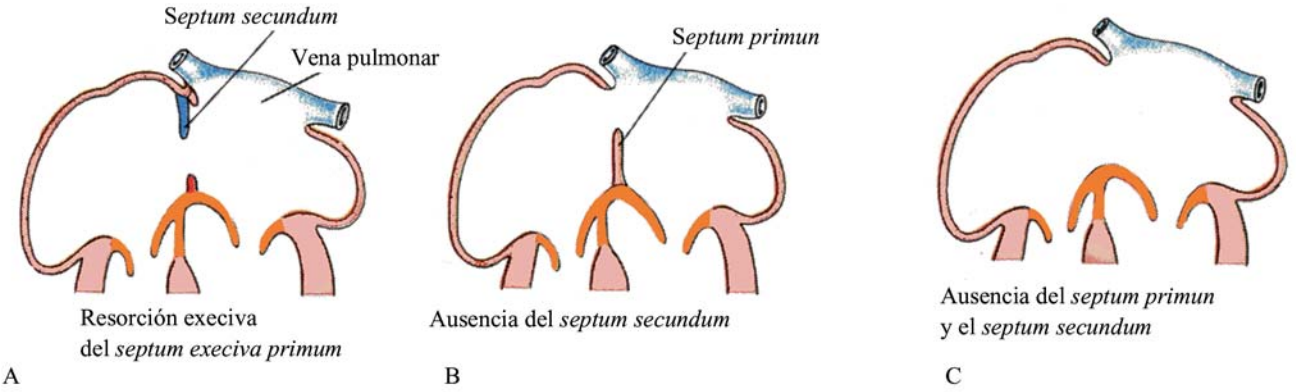

Fig. 14.28. Defectos del desarrollo del tabique interauricular.

Defectos del tabicamiento interventricular

La porción membranosa del tabique interventricular es la más implicada, es la malformación cardiaca congénita más frecuente. Aunque puede ser una lesión aislada, el defecto del tabique ventricular a menudo está asociado con anormalidades vinculadas a la división de la región troncoconal. En dependencia del tamaño de la abertura, la sangre transportada por la arteria pulmonar puede ser de 1,2 a 1,7 veces tan abundante como la transportada por la aorta. Ocasionalmente, el defecto no está restringido a la porción membranosa, sino también a la porción muscular del tabique (Fig. 14.30).

El defecto puede surgir por varias causas:

1. Desarrollo deficiente de las almohadillas troncoconales proximales.
2. Insuficiencia de las porciones musculares y membranosas para fusionarse.
3. Insuficiencia de las almohadillas endocárdicas superior e inferior para fusionarse (defecto del canal auriculoventricular).
4. Perforación excesiva del tabique muscular interventricular durante el desarrollo.

La consecuencia más grave de este defecto es el cortocircuito de izquierda a derecha, con la hipertensión pulmonar que se produce después del nacimiento. La reparación quirúrgica del defecto en los niños resulta en, una corrección de la hipertensión pulmonar y la reducción del corazón a su tamaño normal.

Defectos del tabicamiento troncoconal

En el tabicamiento troncoconal se pueden observar las anomalías siguientes:

1. Tetralogía de Fallot: es la anormalidad más frecuente de la región troncoconal y, a su vez, la malformación cardiaca congénita cianótica. Fue descrita por primera vez como un síndrome por Steno en Dinamarca, en 1673, y referida por Etienne-Louis Arthur Fallot, en 1888 (Fig. 14.31). Se debe a una división desigual del cono arterial, lo que resulta en un desplazamiento anterior del tabique troncoconal (aorticopulmonar), este desplazamiento produce cuatro alteraciones cardiovasculares:
   a) Estenosis infundibular pulmonar, es decir, una región de salida estrecha del ventrículo derecho.
   b) Comunicación interventricular grande.
   c) Cabalgamiento de la aorta sobre el tabique interventricular, que surge directamente por encima del defecto del tabique ventricular.
   d) Hipertrofia de la pared del ventrículo derecho por presión aumentada del lado derecho.

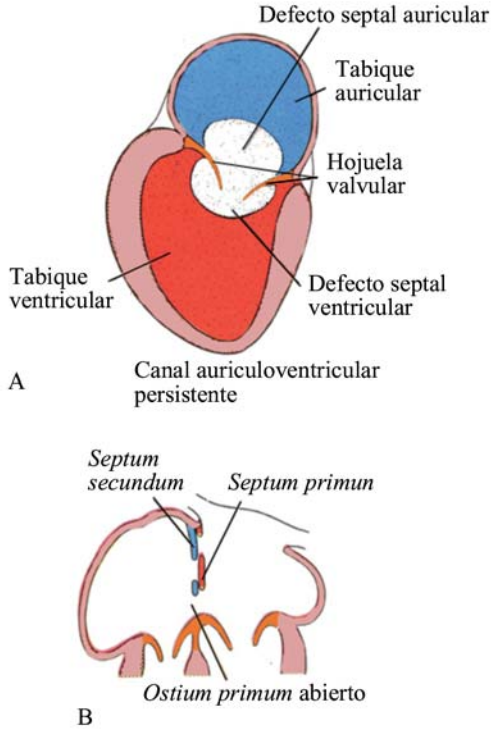

Fig. 14.29. A. Canal auriculoventricular persistente. B. Defecto del cierre del *ostium primum*.

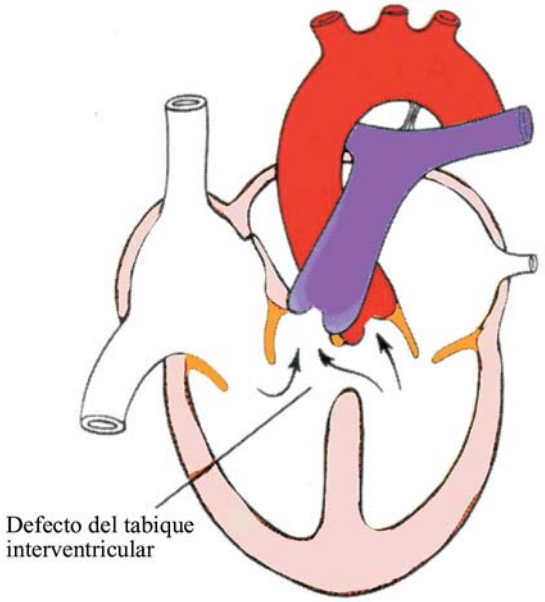

Fig. 14.30. Defectos del tabicamiento interventricular en su porción membranosa.

En algunos casos, se presenta una quinta característica dada por el origen anormal de parte de la válvula mitral desde el ventrículo derecho o, una persistencia del conducto arterioso. Esta condición se puede corregir quirúrgicamente reparando los defectos, según sea posible.

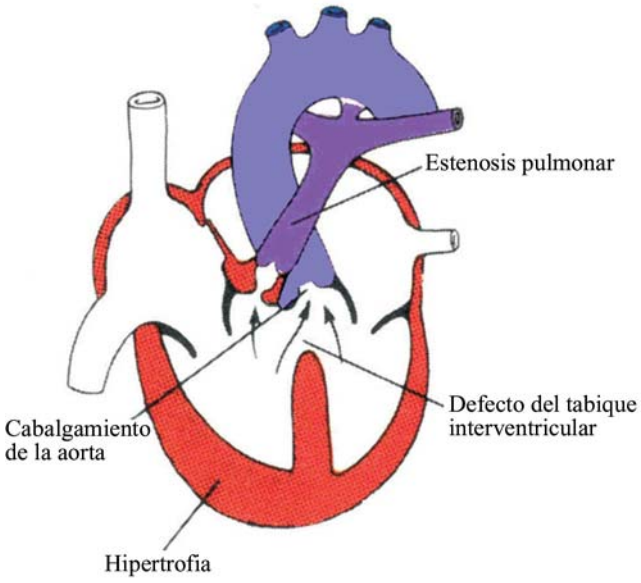

Fig. 14.31. Tetralogía de Fallot.

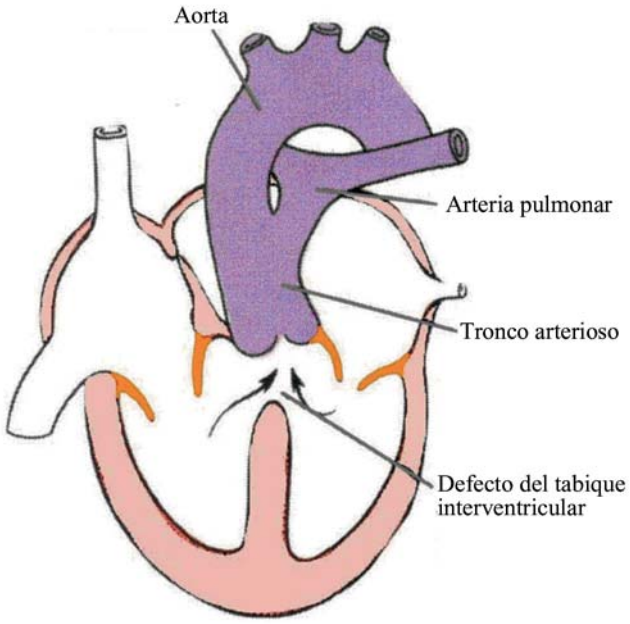

Fig. 14.32. Tronco arterioso persistente.

2. Tronco arterioso persistente o tronco arterioso común: es el resultado de la no fusión de las crestas troncoconales, las cuales además no descienden hacia los ventrículos. Los errores en este proceso se pueden causar por migración anormal de células de la cresta neural. Esta malformación necesariamente incluye un defecto del tabique interventricular membranoso. El efecto es que la sangre de los dos lados del corazón se mezclan de manera amplia en el tracto común de salida y, tanto el cuerpo, como los pulmones, reciben sangre desoxigenada de forma parcial. Los niños sin tratamiento mueren en los dos primeros años. La corrección quirúrgica es posible pero difícil, ya que se debe realizar reparación del defecto ventricular septal e implantación de una válvula, entre el ventrículo derecho y las arterias pulmonares (Fig. 14.32).

Transposición de los grandes vasos

En estos casos, el tabique troncoconal no presenta su recorrido en espiral normal y crece recto hacia abajo. Como consecuencia, la aorta se origina del ventrículo derecho, y la arteria pulmonar lo hace del ventrículo izquierdo y, a menudo, se asocia con un defecto de la porción membranosa del tabique interventricular. Se acompaña con frecuencia por un conducto arterioso abierto. Debido a que las células de la cresta neural contribuyen a la formación de las almohadillas endocárdicas, daños a estas células influyen en la formación de defectos cardiacos que alteran el flujo de salida. Esta condición no es inmediatamente fatal, sin embargo, es la causa principal de muerte en infantes menores de un año con enfermedad cardiaca cianótica (Fig. 14.33).

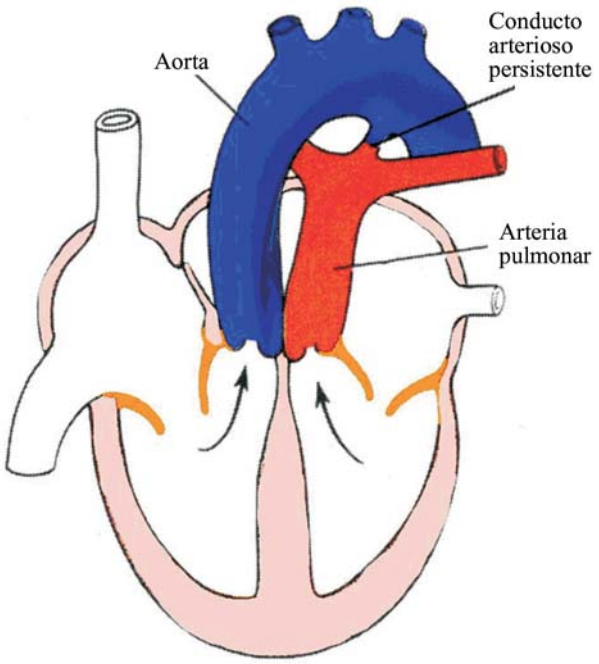

Fig. 14.33. Transposición de los grandes vasos.

Estenosis valvular aórtica y pulmonar

Se presentan cuando las válvulas semilunares están fusionadas en una distancia variable. En el caso de estenosis valvular de la arteria pulmonar, el tronco de la arteria está estrecho o aun atrésico. El agujero oval forma entonces la única salida de la sangre del lado derecho del corazón. El conducto arterioso, siempre abierto, es la ruta de exclusivo acceso hacia la circulación pulmonar.

Se presentan las alteraciones siguientes:

1. Estenosis valvular de la aorta: la fusión de las válvulas engrosadas puede ser tan completa, que solo permanezca una abertura muy fina. La aorta es con frecuencia normal.
2. Atresia valvular aórtica: cuando la fusión de las válvulas semilunares aórticas es completa, la aorta, el ventrículo izquierdo y la aurícula izquierda están muy poco desarrollados. La anormalidad se acompaña de un conducto arterioso abierto el que transporta la sangre hacia la aorta.

Ectopia cordis

Es una anomalía rara en la cual el corazón descansa en la superficie del tórax. Es causada por insuficiencia del cierre de la pared ventral del cuerpo.

Defectos del sistema arterial

En el sistema arterial se pueden presentar las alteraciones siguientes:

1. Conducto arterioso persistente: bajo condiciones normales, el *ductus arteriosus* se cierra funcionalmente por medio de la contracción de su pared muscular, poco después del nacimiento, para formar el ligamento arterioso. El cierre anatómico se produce por proliferación de la íntima y tarda de uno a tres meses. El conducto arterioso persistente, una de las anormalidades más frecuentes de los grandes vasos, con mayor frecuencia en los infantes prematuros, se puede presentar en forma aislada o acompañar a otros defectos, en particular a los que provocan grandes diferencias, entre las presiones aórticas y pulmonar, que pueden causar aumento del flujo sanguíneo a través del conducto, lo que impide su cierre normal.
2. Coartación de la aorta: es una malformación congénita en la cual se produce un engrosamiento anormal de la pared de la aorta, en la región del conducto arterioso por encima o por debajo de este, produciendo una disminución notable de la luz aórtica. Es más frecuente en varones que hembras y es la anomalía cardiaca más usual en el síndrome de Turner. La patogénesis de la coartación aórtica no está bien establecida, aunque la malformación se puede causar por factores genéticos o teratógenos. Se sugiere que, la insuficiencia del flujo sanguíneo cardiaco durante el embarazo causa alteraciones hemodinámicas que inhiben el crecimiento normal del cuarto arco aórtico izquierdo o, propicia la proliferación anormal de tejido ectópico en la aorta. Por tanto, la luz de esta última está muy estrechada por debajo del origen de la arteria subclavia izquierda. El estrechamiento se puede situar antes o después de la entrada del conducto arterioso, y existen por esto dos tipos, preductal y posductal:
   a) Tipo preductal: se encuentra un conducto arterioso persistente y la mayoría de la sangre expelida del ventrículo izquierdo se distribuye a la cabeza, cuello y extremidades superiores, mientras que la sangre hacia el tronco inferior y las piernas se deriva casi por completo del ventrículo derecho, vía tronco de la pulmonar y al conducto arterioso persistente.
   b) En el tipo posductal: esta alternativa está bloqueada hacia el tronco inferior y las piernas, ya que el conducto arterioso además está cerrado. Esta condición puede no ser fatal, ya que logra establecer una circulación colateral adecuada hacia el tronco y las extremidades inferiores desde la subclavia, la torácica interna, la cervical transversa la supraescapular, la epigástrica, las intercostales y arterias lumbares.
3. Origen anormal de la arteria subclavia derecha: en esta lesión, la arteria se forma por la porción distal de la aorta dorsal derecha y la séptima arteria intersegmentaria. El cuarto arco aórtico derecho y la parte proximal de la aorta dorsal derecha se obliteran, con el acortamiento de la aorta, entre la carótida común izquierda y la arteria subclavia izquierda; el origen final de la arteria subclavia derecha anormal se

sitúa justo debajo de la arteria subclavia izquierda. Debido a que su tronco se deriva de la aorta dorsal derecha, este debe cruzar la línea media por detrás del esófago para alcanzar el brazo derecho. Esta localización no causa, por lo general, problemas con la deglución ni la respiración, ya que la tráquea y el esófago no están comprimidos muy severamente.

4. Doble arco aórtico: se produce porque la aorta dorsal derecha persiste, entre el origen de la séptima arteria intersegmentaria y su unión con la aorta dorsal izquierda. Un anillo vascular rodea a la tráquea y al esófago y comprime con frecuencia estas estructuras, causando dificultades en la respiración y la deglución.
5. Arco aórtico derecho: la aorta dorsal izquierda y el cuarto arco aórtico izquierdo se obliteran y son reemplazados por los vasos correspondientes del lado derecho. En ocasiones, cuando el ligamento arterioso yace en el lado izquierdo y pasa por detrás del esófago, produce dificultades en la deglución.
6. Arco aórtico interrumpido: se produce por obliteración del cuarto arco aórtico del lado izquierdo. Se combina, con frecuencia, con un origen anormal de la arteria subclavia derecha. El conducto arterioso permanece abierto y, la aorta descendente y las arterias subclavias, contienen sangre con bajo contenido de oxígeno. El tronco aórtico suministra sangre a las dos arterias carótidas primitivas.

Defectos del sistema venoso

El desarrollo complicado de la vena cava es el factor relacionado con que las desviaciones del cuadro normal sean frecuentes. Se observan las alteraciones siguientes:

1. Vena cava inferior doble: ocurre cuando una vena sacrocardinal izquierda no pierde su conexión con la vena subcardinal derecha. La vena ilíaca común izquierda puede o no estar presente, pero la gonadal izquierda permanece en forma normal.
2. Ausencia de la vena cava inferior: surge, cuando la vena subcardinal derecha no presenta su conexión con el hígado, y un cortocircuito hace que su sangre vaya directamente a la vena supracardinal derecha. De aquí que, el torrente sanguíneo desde la porción caudal del cuerpo alcance el corazón a través de la ácigos y la vena cava superior. La vena hepática entra en la aurícula derecha en el sitio de la vena cava inferior. Con frecuencia, esta anormalidad está asociada con otras malformaciones del corazón.
3. Vena cava superior izquierda: se produce por persistencia de la vena cardinal anterior izquierda y obliteración de la cardinal común y parte proximal de la vena cardinal anterior del lado derecho. En este caso, la sangre del lado derecho se canaliza hacia el izquierdo a través de la vena braquiocefálica. La vena cava superior izquierda drena en la aurícula derecha por medio del cuerno sinusal izquierdo, que es el seno coronario.
4. Vena cava superior doble: se caracteriza por la persistencia de la vena cardinal anterior izquierda e insuficiente formación de la vena braquiocefálica izquierda. La vena cardinal anterior izquierda persiste, se transforma en vena cava izquierda, que drena en la aurícula derecha por medio del seno coronario.

Desarrollo del sistema hematopoyético

El desarrollo del sistema vascular comienza en la pared del saco vitelino, durante la tercera semana de gestación, con la formación de los islotes sanguíneos. En ese momento, el embrión adquiere un tamaño muy grande que dificulta la distribución del oxígeno a todos los tejidos por difusión solamente. Esta situación hace necesario el desarrollo temprano, tanto del corazón como del sistema vascular. Como en ese tiempo aún no se han formado los tejidos que se producen (las células sanguíneas en el adulto), aparece la hematopoyesis en el saco vitelino, lo que representa el primer órgano hematopoyético en el embrión en desarrollo. En esta misma estructura se produce la primera circulación embrionaria o vitelina, en ambos casos son de tipo extraembrionaria. Solo más tarde, los vasos sanguíneos aparecen dentro del cuerpo embrionario. Es probable que las células hematopoyéticas y endoteliales compartan un origen común.

La sangre se considera un tejido conectivo altamente especializado, en el cual la sustancia intercelular es líquida (plasma). Sus células poseen una vida corta y son reemplazadas de manera constante por precursores fuera de la circulación, proceso denominado

hematopoyesis o hemopoyesis. Durante la vida prenatal, el sitio principal de la hematopoyesis cambia por migración de las células madres.

Se describen tres etapas en la formación de la sangre (Fig. 14.34):

1. Fase extraembrionaria (vitelina): comienza en la segunda y tercera semanas, hasta la semana seis aproximadamente, los islotes sanguíneos en el saco vitelino contienen células madres pluripotenciales. Los hemocitoblastos del saco vitelino originan los corpúsculos sanguíneos rojos nucleados y de gran tamaño, primero por la ruta megaloblástica y, luego (un par de semanas más tarde), por la serie normoblástica, la cual, temprano en el periodo fetal, produce 90 % de las células circulantes.
2. Fase hepática (hepatoesplénica): comienza más tarde en el periodo embrionario (6 u 8 semanas) y la hematopoyesis alcanza su máxima expresión en el hígado, alrededor de la mitad de la vida prenatal. Se pueden observar precursores de células rojas de los leucocitos granulosos y megacariocitos. El bazo puede ser un sitio transitorio de destrucción, más que de hematopoyesis fetal.
3. Fase mieloide: comienza hacia la mitad de la vida prenatal y continúa luego en la etapa posnatal. Las primeras células formadas son los macrófagos, mientras que los neutrófilos no aparecen en la sangre hasta el segundo trimestre. Las células eritroides (rojas), del saco vitelino y del hígado, producen hemoglobinas embrionarias, fetales y del adulto. Al

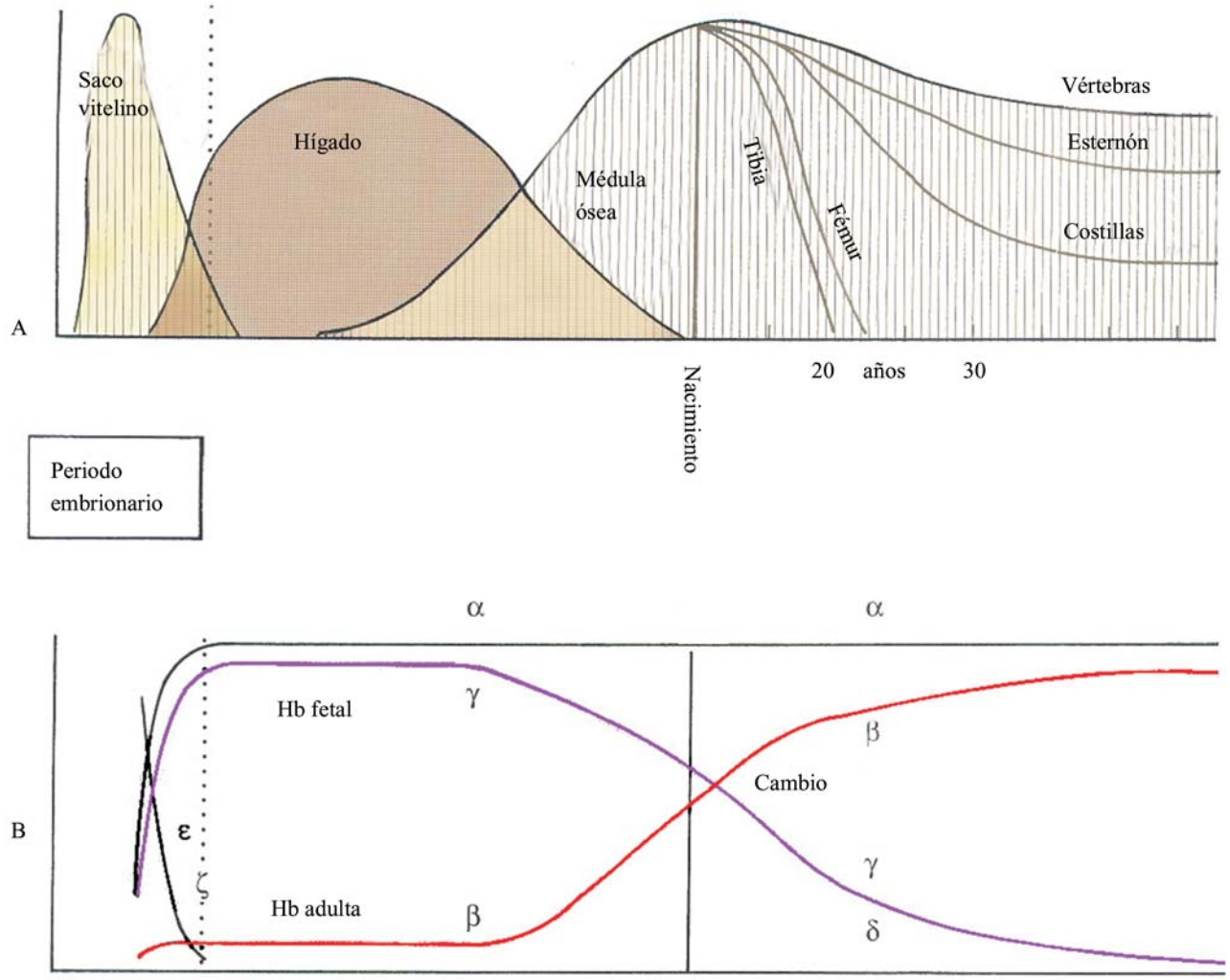

Fig. 14.34. A. Esquema que representa las tres etapas de la formación de sangre durante la vida. B. Se observa el cambio de la síntesis de hemoglobina durante el primer año de vida.

momento del nacimiento, la hematopoyesis se presenta principalmente en la médula ósea. En el adulto, los sitios principales de hematopoyesis son: la médula ósea, el bazo, los ganglios linfáticos y el timo. Estos órganos, además, constituyen un componente importante del sistema inmune.

Unas pocas células, conocidas como células madres son capaces, tanto de renovarse, como de diferenciarse. Las células madres hematopoyéticas humanas están contenidas dentro de una población de células de la médula que expresan el antígeno CD34. Las células madres pueden mantener la hematopoyesis por periodo largo mediante proliferación, dando lugar a células formadoras de colonias con la presencia de factores de crecimiento, y a través de interacción con células del estroma de la médula. Las células madres de la médula ósea son células mononucleares relativamente indistinguibles, que se asemejan a los linfocitos y no pueden ser reconocidos con las coloraciones habituales.

Estas células de inicio pluripotenciales, se pueden comprometer y diferenciar en diferentes líneas de desarrollo: eritroide, megacariopoyética, macrófago-granulocito-monocito y linfocítico. Las células iniciales se refieren como unidades formadoras de colonia (UFC), porque estas han sido estudiadas de manera amplia (principalmente en ratones irradiados) por ensayos formadores de colonias, en el bazo y de forma clonal. Muchos factores que estimulan y regulan la formación de colonias (FEC) participan en la diferenciación de las distintas células, y el medio ambiente de células estromales que las rodea es también importante.

Los factores estimulantes de colonias están localizados en los cromosomas 5 y 17 y se encuentran en la placenta. Los progenitores hematopoyéticos, algunos de los cuales permanecen pluripotentes, están también presentes en la sangre periférica del adulto. El origen de las células sanguíneas se estudia por lo general en sistemas artificiales, por lo que mucha información relacionada con el desarrollo *in vivo* permanece aún desconocida. Por ese motivo, aún más, las diferencias entre las especies son importantes.

La deficiencia congénita de células madres hematopoyéticas, cuyo diagnóstico se complementa con la biopsia coriónica, está siendo tratada por trasplante en el útero de células madres donantes en el feto, antes que la competencia inmunológica se haya desarrollado, es decir, hacia la mitad de la vida prenatal.

Los eritrocitos tienen un tiempo de vida aproximado de unos 120 días. En el desarrollo normal, estos se producen en la médula ósea, por una sucesión de formas nucleadas denominadas pronormoblastos, normoblasto basófilo, normoblasto policromático (donde se reconoce inicialmente la hemoglobina), y normoblasto ortocromático (donde la hemoglobina está completa); en este momento, el núcleo es eliminado. Las primeras células anucleadas de esta serie muestran una red (restos nucleares) en las tinciones supravitales y se denominan reticulocitos. Alrededor de la mitad de los corpúsculos sanguíneos rojos son anucleados al final del periodo embrionario y asciende a 90 % en las semanas siguientes.

Un número de hemoglobinas diferentes se desarrollan y, durante el tercer trimestre, una hemoglobina de “cambio” pasa de fetal (a), al comienzo de la síntesis de hemoglobina adulta (b). La eritropoyesis da como resultado, una célula madura desprovista de organelos pero cargada con hemoglobina. La hemoglobina adulta se mantiene en un nivel bajo hasta tres meses después del nacimiento. Una hormona denominada eritropoyetina induce la diferenciación de las células madres en una secuencia eritrocítica.

Plaquetas (trombocitos), son importantes en la coagulación de la sangre, son elementos anucleados formados por fragmentación del citoplasma de unas células muy grandes de la médula, denominadas megacariocitos. Durante el periodo embrionario, sin embargo, la sangre no se coagula.

Los monocitos, son fagocitos relacionados con los macrófagos hísticos, se originan principalmente en la médula ósea y circulan en la sangre periférica por un periodo corto, y finalmente migran hacia los tejidos para convertirse en histiocitos fagocíticos. Estos comparten una célula madre común con los

mielocitos. Las series monocito macrófago, son los elementos celulares del conocido sistema retículo endotelial.

Los granulocitos, son tres tipos: los neutrófilos, los eosinófilos y los basófilos, de acuerdo con las características tintoriales de sus gránulos. Se desarrollan de los mielocitos y sus precursores (mieloblastos) en la médula ósea. Las células cebadas se plantea que se derivan de los granulocitos basófilos.

Los linfocitos son de gran importancia en la inmunidad, se originan de células madres en la médula ósea. Sus precursores, linfoblastos, se encuentran secundariamente en ganglios linfáticos, bazo, amígdalas y muchas membranas mucosas. Los linfocitos se clasifican en dos grupos funcionales:

1) Linfocitos T (timodependiente).
2) Linfocitos B (por bolsa de Fabricio en las aves).

Las células T y B surgen de precursores en el hígado, al final del periodo embrionario. Las células T migran al timo, el epitelio de la piel, la boca, el tubo digestivo, útero y vagina; más tarde, las generaciones circulan a los órganos linfoides. Solo esos linfocitos no reaccionan para alcanzar su propia maduración. Las células B, las cuales están relacionadas con la síntesis de anticuerpos, se desarrollan primero en el hígado y migran a la médula ósea, finalmente al bazo y a los ganglios linfáticos. Los linfocitos B son la fuente de células plasmáticas y los fagocitos tisulares errantes.

Desarrollo de la inmunidad

El sistema inmune comprende la médula ósea, el bazo, el timo, los ganglios linfáticos, así como, linfocitos ampliamente dispersos y las células plasmáticas. Estos órganos y las células, comparten la función común de proteger al cuerpo contra cualquier daño potencial de macromoléculas exógenas, como las presentes en los virus, las bacterias, y los protozoos. Los dos tipos de linfocitos ayudan en el reconocimiento de lo propio y no propio, y en la habilidad de producir una respuesta inmune para la defensa.

Una respuesta inmune, aunque no es esencial para el crecimiento fetal normal y el desarrollo, se hace necesaria inmediatamente para la sobrevivencia posnatal, de aquí que el recién nacido es competente desde el punto de vista inmunológico en términos cualitativos. Los fetos tempranos en el tercer trimestre, tienen deficiencias inmunitarias múltiples que los hacen en extremo vulnerables a las invasiones bacterianas. La terapia de reemplazo con inmunoglobulina es efectiva.

La inmunidad se desarrolla en la etapa prenatal con la ausencia de estímulo antigénico exógeno e, incluye, la producción de células inmunes (fagocitos y linfocitos). Las respuestas inmunes específicas a las bacterias y virus están pobremente desarrolladas en el recién nacido, mientras que los mecanismos inespecíficos son algo maduros. La adaptación en la respuesta a los estímulos antigénicos específicos se presenta en la etapa posnatal.

Inmunidad específica

Los linfocitos B, los cuales tienen moléculas de inmunoglobulinas en su superficie, se pueden ligar a antígenos (sustancias extrañas) y liberar anticuerpos. La destrucción resultante de moléculas patogénicas se realiza, por una respuesta inmunológica humoral. Los linfocitos B inmaduros en el hígado, desarrollan inmunoglobulinas de superficie (IgM) temprano en el periodo fetal, y la síntesis de IgM se hace muy tarde en el tercer trimestre. La IgG materna es transferida a través de la placenta durante la vida fetal. Los receptores son expresados por el sincitiotrofoblasto y por los macrófagos de Hofbauer, presentes en las vellosidades coriónicas. Los anticuerpos tipo IgG atraviesan la barrera de la placenta, y el transporte se incrementa muy tarde en el segundo trimestre, probablemente a causa de la actividad aumentada del sincitiotrofoblasto. En cambio, los infantes nacidos en etapas tempranas, tercer trimestre, tienen niveles bajos de IgG y son bastante susceptibles a la septicemia. Después del nacimiento, el recién nacido está expuesto a muchos antígenos nuevos y comienza a sintetizar IgG.

Los linfocitos T poseen receptores parecidos a inmunoglobulinas (por ejemplo, IgG) y se pueden unir directamente a células extrañas (por ejemplo, infectadas con virus) y destruirlas con agentes citotóxicos. Esta destrucción, por acción célula a célula es la denominada respuesta inmune mediada por células o citotóxica. Los linfocitos T interactúan con moléculas de histocompatibilidad (glicoproteínas en la superficie de

todas las células), las cuales son codificadas por tres clases de genes que determinan el complejo mayor de histocompatibilidad (MHC).

Las moléculas de histocompatibilidad son un antígeno reconocido por los linfocitos T, por ejemplo, en los rechazos de injerto o trasplantes. Los linfocitos T son funcionales en la etapa prenatal y participan principalmente en las respuestas inmunes mediadas por células. Los linfocitos asesinos o *natural killer* (NK) están presentes en el hígado hacia la mitad de la vida prenatal. En la primera aparición de los linfocitos, el feto comienza a adquirir tolerancia a los "antígenos propios", (autotolerancia). La extensión del daño fetal después de una infección, como sucede en la sífilis congénita, la rubéola y el citomegalovirus, es variable, pero el daño es menos marcado, cuando la infección se presenta en una edad fetal tardía.

Inmunidad inespecífica

Los neutrófilos en el recién nacido migran con menos rapidez que en la etapa adulta, y la acción de los fagocitos mononucleares no está clara. Los factores del complemento se desarrollan temprano en la vida fetal, pero su nivel es aún bajo en el tercer trimestre.

Interrelación maternofetal

El éxito del feto como un injerto intrauterino aún no se comprende totalmente, aunque se han obtenido resultados alentadores en su comprensión, que ayudan al diagnóstico y al tratamiento. Se han propuesto varias hipótesis:

1. Presencia de una barrera anatómica, por ejemplo, entre la madre y el feto.
2. Inmadurez antigénica propia de la concepción.
3. Inmunosupresión del sistema inmune materno durante el embarazo, localizada al nivel de la interfase uteroplacentaria.

La interposición de la placenta, denominada interfase maternofetal es vista como el factor más importante en la interrelación inmunológica, entre la madre y el feto. Se cree que las respuestas inmunes maternas se presentan, tanto contra los antígenos fetales, como paternos, y que estas respuestas incluyen la producción de células efectoras, tanto para la respuesta humoral, como la mediada por células. Los factores inmunosupresivos son importantes. Las hormonas placentarias tales como: somatotropinas coriónicas, estrógenos y gonadotropina coriónica se cree reducen las reacciones inmunológicas, y la madre adquiere una tolerancia inmunológica acumulativa (Ver Capítulo 2, Observaciones clínicas).

Dentro de las observaciones clínicas en el desarrollo del sistema hematopoyético se tienen: la ictericia neonatal, la enfermedad hemolítica del recién nacido, la hidropesía fetal, la anemia falciforme y la talasemia.

Ictericia neonatal

Es el problema médico más frecuente durante la primera semana posnatal. Al menos, la mitad de los infantes a término muestran ictericia fisiológica visible, resultado de la destrucción de los hematíes, así como de los mecanismos inmaduros para metabolizar y excretar la bilirrubina en el hígado.

Enfermedad hemolítica del recién nacido

Esta enfermedad, también conocida como eritroblastosis fetal, se produce por destrucción aumentada de los hematíes, por los anticuerpos activos maternos contra los antígenos de los hematíes del recién nacido, resultado del pasaje transplacentario de hematíes fetales, lo que sensibiliza a la madre contra los hematíes del feto. Si la sangre Rh positiva, que contiene antígeno D del grupo Rh, entra a la circulación de una madre Rh negativa, la sangre fetal que contiene antígeno D heredado de un padre Rh positivo, provoca que el anticuerpo contra el antígeno D formado en la madre atraviese la placenta para aglutinar las células rojas del recién nacido.

Las madres Rh negativas se pueden detectar temprano en el embarazo y la necesidad posible de transfusión sanguínea intrauterina puede ser evaluada. En los recién nacidos de madres Rh negativas, la sangre del cordón umbilical se debe examinar ante la posible necesidad de una exanguinotransfusión (transfusión de recambio). Después del nacimiento de un primer hijo, se puede detectar si las células rojas fetales han pasado a la circulación materna. La inmunoglobulina anti-D puede entonces ser administrada como medida preventiva para un segundo embarazo posterior.

Hidropesía fetal

Es una acumulación anormal de líquido en los tejidos blandos fetales y en las cavidades serosas, tal como

ocurre, a veces, en la eritroblastosis fetal. El término de feto hidrópico no inmune se utiliza cuando no existe evidencia de incompatibilidad de grupo sanguíneo (isoinmunización), el diagnóstico se puede realizar por ultrasonografía. Entre las muchas causas, las más frecuentes son cardiacas, ya sea por anomalías estructurales o arritmia y, anormalidades cromosómicas.

Anemia falciforme

También conocida como *Sickle-cell* anemia. Frecuente en África Oriental y en la población afroamericana. Se caracteriza por: células rojas en forma de media luna que contienen hemoglobina S (HbS), y por dolores periarticulares y abdominales agudos causados por oclusión vascular.

La condición es autosómica recesiva y se puede diagnosticar prenatalmente por biopsia coriónica y examen del ADN.

Talasemia

Se observa especialmente en los pueblos del mediterráneo. El término surge del griego *thalasa*, mar. Se caracteriza por síntesis disminuida de las cadenas polipeptídicas de la hemoglobina. Algunos casos presentan una evolución rápida fatal.

La condición, la cual es autosómica recesiva, se puede diagnosticar en la vida prenatal, en los casos de riesgo, por métodos de hibridación aplicados a los fibroblastos cultivados del líquido amniótico.

Capítulo 15

Sistema nervioso

Entre las propiedades características y exclusivas de los seres vivos está la capacidad, más o menos evidente, de percibir los estímulos, los cambios de las condiciones ambientales, y de reaccionar ante estos, es decir, de presentar una sensibilidad o irritabilidad. Estas propiedades son algunos de los elementos que permiten distinguir a los seres vivos de los cuerpos inanimados.

Filogenia del sistema nervioso

Línneo expresaba: *Los vegetales crecen y viven, los animales crecen, viven y sienten.* Aunque hay animales, como las esponjas, que no presentan reacciones evidentes y vegetales, como la mimosa púdica (vergonzosa) que demuestra mayor sensibilidad que algunos animales.

Se señalan brevemente algunos elementos filogenéticos (Fig. 15.1):

1. En los protozoos, el protoplasma ejecuta todas las funciones vitales.
2. En los espongiarios, que son animales pluricelulares, cuyo tipo de organización es el más simple de los metazoos, el sistema nervioso está dado por células epiteliales del epitelio de revestimiento; las que se contraen como respuesta a cambios de presión o composición del agua que las rodea, y reciben el nombre de porositos. Este tipo de sistema nervioso tan primitivo es denominado neuroide y está representado en el hombre por el epitelio ciliado del aparato respiratorio.
3. Los celenterados, están representados por dos tipos diferentes de organización: el pólipo y la medusa, la primera más primitiva y sencilla, la hidra de agua dulce, y la segunda con mayor organización. Se observa un nuevo eslabón en el desarrollo del sistema nervioso; algunas células simples, se especializan convirtiéndose en muy irritables a ciertos estímulos y siendo capaces de transmitir su irritabilidad a otras células especializadas. En las formas más avanzadas de los celenterados aparece un tercer eslabón en la evolución del sistema nervioso; la célula receptora, la cual envía prolongaciones subepiteliales que se ramifican formando un plexo de fibras entre las que se encuentran otras células, las intercaladas, que envían a su vez una prolongación hacia la célula ejecutora.
4. En los platelmintos ya se observan puntos fotosensitivos en la cabeza, órganos sensoriales dispuestos en hileras, y se alcanza, por tanto, la cefalización. El paso siguiente es la segmentación, que se aprecia en los anélidos y que alcanza grados de especialización en los artrópodos.
5. En los cordados primitivos ya aparece la formación del tubo neural.
6. En los vertebrados menos evolucionados hay un marcado desarrollo de la médula espinal y evolutivamente aparecen los plexos nerviosos.
7. En especies más evolucionadas, comienza el desarrollo del extremo cefálico con la diferenciación de sus distintas porciones.
8. En los mamíferos, las funciones nerviosas son reguladas por la corteza cerebral.
9. El sistema nervioso humano presenta una mayor complejidad que el de todas las especies precedentes y repite en su desarrollo embrionario algunas etapas ancestrales.

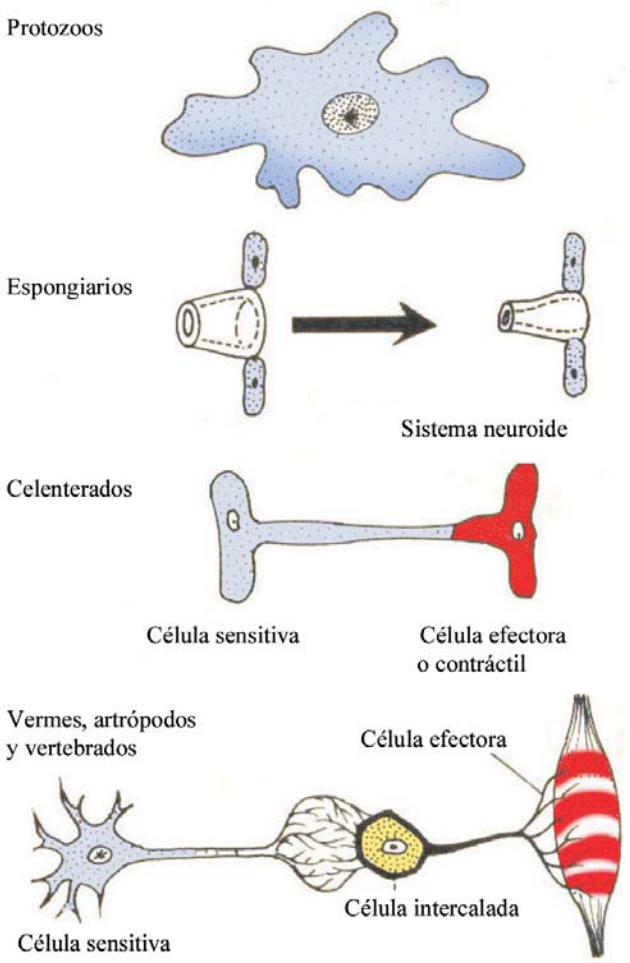

Fig. 15.1. Algunos estadios en la evolución de la función nerviosa.

Inducción en la formación del sistema nervioso

La interrelación inductiva, entre la notocorda y el ectodermo, en el desarrollo del sistema nervioso fue descrita en los primeros años del siglo XX, mediante experimentos realizados en anfibios. Sin embargo, en los efectuados en mamíferos se ha demostrado que los mecanismos fundamentales de la inducción neural son similares en los vertebrados.

Varias investigaciones experimentales han comprobado, que la inducción no es un simple mecanismo general, sino que existe una gran especificidad regional. Esto implica que existen inductores que estimulan las porciones anteriores o cefálicas, y otros que estimulan las porciones posteriores o caudales en el desarrollo de las diferentes estructuras nerviosas.

En la actualidad se han identificado moléculas específicas relacionadas con la inducción neural en aves y mamíferos. Dos moléculas de señales, *noggin y chordin* secretadas por la notocorda son agentes inductores. Inicialmente se pensó que estas moléculas actuaban de manera directa sobre el ectodermo dorsal, pero investigaciones en anfibios han mostrado que estos agentes inductores actúan bloqueando la acción de un inhibidor del ectodermo dorsal, el BMP-4 (proteína morfogenética ósea), cuya expresión evita la formación de la placa neural. Esta interacción entre ambos tipos de moléculas lleva al ectodermo suprayacente a la notocorda, a convertirse en tejido neural, al bloquearse la expresión de BMP-4 por las moléculas *noggin y chordin*. Este proceso es el primer paso en la formación del sistema nervioso. El segundo es la regionalización del sistema nervioso central (SNC), que se refiere a la subdivisión de este en las diferentes regiones en sentido craneocaudal.

Las moléculas *noggin y chordin*, además de intervenir en la formación del tejido neural, son responsables de la formación de las estructuras neurales más craneales. Si además se añade la presencia de FGF-8, entonces se forman las estructuras caudales, como el cerebro posterior y médula espinal. Se afirma, que el mesodermo tiene un importante efecto en el proceso de caudalización del ectodermo neural.

La placa precordal tiene gran importancia y especificidad en la formación del cerebro anterior. Esta placa por sí sola no tiene efecto sobre el ectodermo para formar el tejido neural; sin embargo, una vez producida la inducción por las moléculas *noggin y chordin*, la placa precordal desempeña una función importante en la regionalización del cerebro anterior del SNC.

Mediante la acción de moléculas de señal como Lim-1 y una proteína denominada cerberus, el mesodermo de la placa precordal ejerce su influencia para la formación inicial del cerebro anterior en la placa neural, al mismo tiempo que la parte rostral de la cabeza comienza a formarse.

Desarrollo y morfogénesis del tubo neural

El primer esbozo del SNC es la placa neural (Fig. 15.2), la cual aparece al inicio de la tercera semana en forma de un engrosamiento del ectodermo, a nivel de la línea media y cefálicamente con respecto a la fosita primitiva. En este proceso, la notocorda actúa como inductor primario. Ya formada la placa neural, las células adoptan formas primero cuboideas y, más tarde, cilíndricas. Sus bordes laterales se elevan y forman los pliegues neurales.

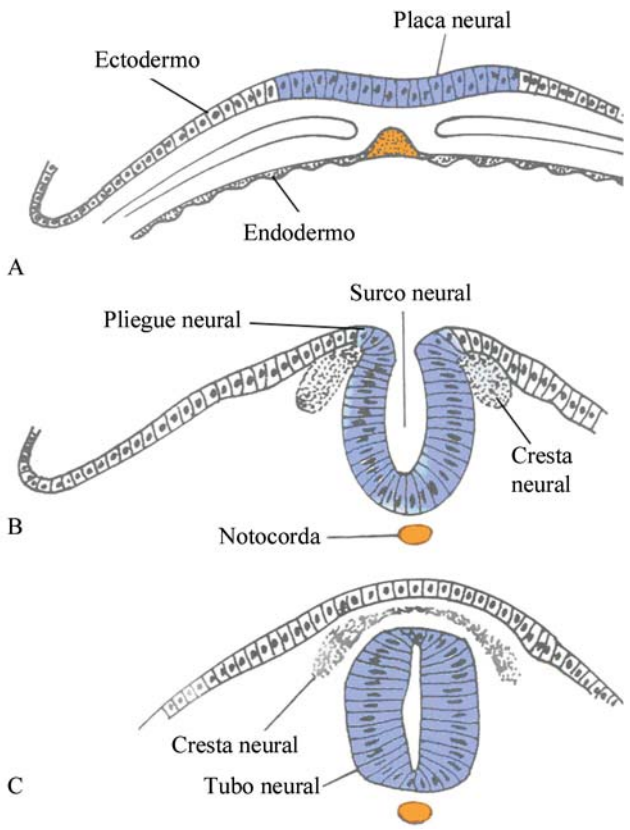

Fig. 15.2. Formación del tubo neural en cortes transversales.

Los pliegues neurales se elevan más, el centro se deprime y forma el surco neural, que ya es notorio en el embrión de 17 días, los pliegues se acercan en la línea media y por último se fusionan formando el tubo neural.

Esto ocurre en el periodo de siete somitas, y la fusión se inicia a nivel de la cuarta somita. La unión progresa en dirección cefálica y caudal. El tubo neural queda abierto por sus dos extremos; dichos orificios reciben el nombre de neuroporo anterior y posterior (Fig. 15.3). El cierre del neuroporo anterior se efectúa en el estadio de 20 somitas (25 días) y el del posterior, en el de 25 somitas (27 días).

El sistema de trasplante pollo-codorniz se ha usado para descubrir, qué partes de los pliegues neurales dan origen a las diferentes porciones del cerebro. En estos experimentos, una pequeña porción del pliegue neural del pollo es reemplazado con la porción homóloga de una codorniz, y las estructuras que se desarrollan de las células de la codorniz se identifican por sus nucléolos prominentes.

Después de cerrarse el tubo neural, su porción media y el extremo caudal son estrechos y regulares, dando origen a la médula espinal. La parte anterior, más ancha, forma después el encéfalo. Esta zona adquiere un gran desarrollo y se levanta sobre el nivel del resto del disco embrionario, proyectándose hacia delante del pliegue cefálico del embrión, recibiendo el nombre de proceso cefálico, que representa la etapa de vesícula única.

A finales de la tercera semana, antes que la neuralización comience, aparecen tres dilataciones en esta zona anterior, denominadas vesículas encefálicas primarias, debido a la formación de dos surcos que señalan las constricciones del tubo neural. Estas vesículas son:

1. Prosencéfalo o cerebro anterior.
2. Mesencéfalo o cerebro medio.
3. Rombencéfalo o cerebro posterior.

Al tiempo que aparecen dos acodaduras o curvaturas: curvatura cervical, en la unión del cerebro posterior y la médula espinal, y curvatura cefálica situada en la región del mesencéfalo, de tal manera, la tercera semana se corresponde con la etapa de tres vesículas.

Ya en la quinta semana, las tres vesículas cerebrales primarias que continúan flexionándose, se transforman con la aparición, en el rombencéfalo, de una tercera curvatura de concavidad dorsal, denominada curvatura pontina y que divide a este último en dos vesículas cerebrales secundarias: mielencéfalo y metencéfalo. La primera dando origen al bulbo raquídeo o médula oblongada, y la segunda, a la protuberancia y el cerebelo. El límite entre estas dos porciones está marcado por un pliegue, denominado pliegue protuberancial, en este caso la quinta semana se corresponde con la etapa de cinco vesículas (Fig. 15.4).

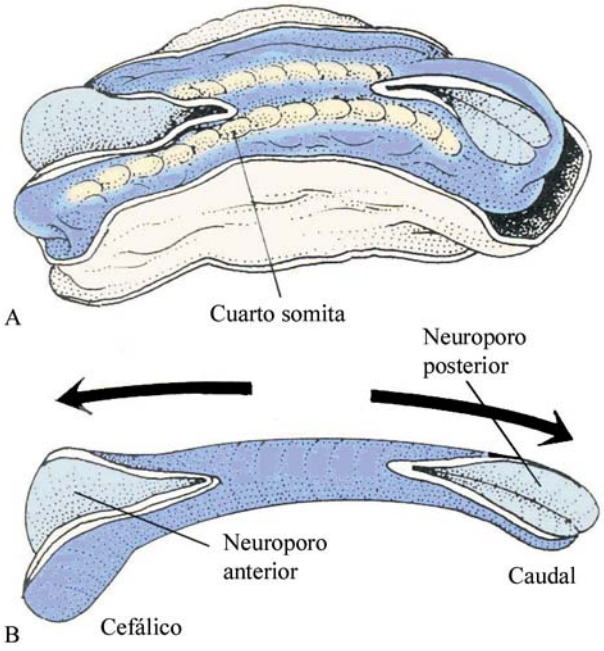

Fig. 15.3. Cierre del tubo neural.

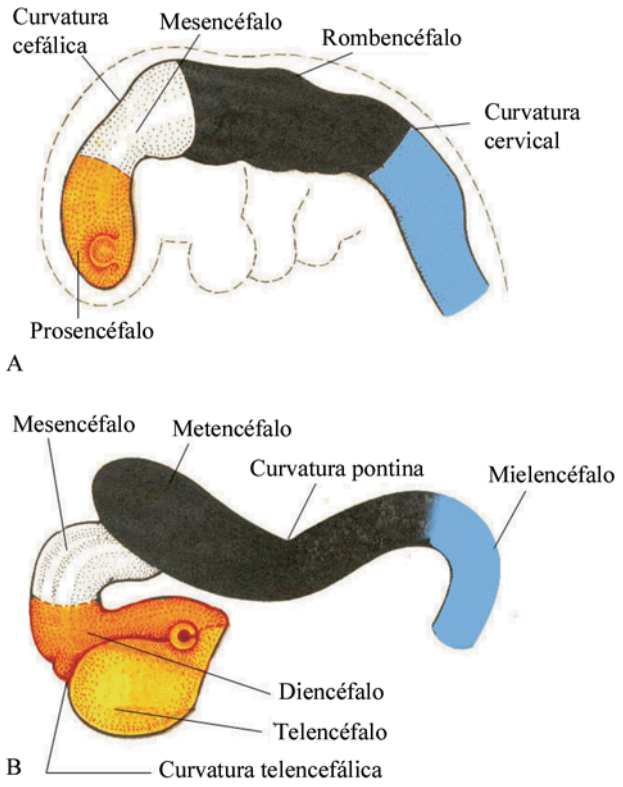

Fig. 15.4. A. Etapa de tres vesículas cerebrales o primarias. B. Etapa de cinco vesículas cerebrales o secundarias.

Neuralización

Neuralización primaria

Es el plegamiento de la placa neural para formar el tubo neural. Está asociada con cambios característicos en la forma de las células neuroepiteliales, por lo cual estas cambian, de cuboidal, a una forma de cuña. Estos cambios se creen sean producidos por microtúbulos intracelulares y microfilamentos, conducidos por fuerzas que son ambas intrínsecas y extrínsecas al neuroepitelio.

En los mamíferos, la situación es más compleja que en aves y anfibios, se ha mostrado, en el pollo, que los cambios en la forma de las células neuroepiteliales resultan de interacciones inductivas con la futura notocorda. La expansión de la matriz extracelular de mesénquima influye en la elevación de los pliegues neurales. Los factores que son importantes en la morfogénesis del sistema nervioso incluyen cambios en la forma celular, la migración de las células, la proliferación diferencial y la muerte celular diferencial.

Neuralización secundaria

La porción caudal del tubo neural no surge por fusión de los pliegues neurales, sino que se desarrolla de una masa de células conocidas como la eminencia caudal (o brote terminal) (Fig. 15.5. A). Después que el neuroporo caudal se ha cerrado, el tejido neural continúa hacia abajo como cordón neural, dentro del cual se extiende la cavidad ya formada del tubo neural (Fig. 15.5. B). Este proceso se denomina neuralización secundaria. El cual comienza en el sitio del cierre del neuroporo caudal, que se encuentra a nivel de la somita 31, que corresponde al plano vertebral futuro de S2.

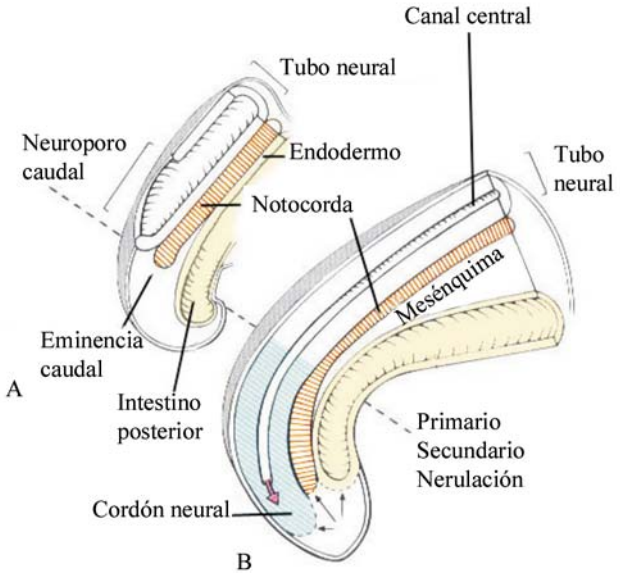

Fig. 15.5. Desarrollo de la porción caudal del tubo neural.

A inicios del segundo mes (quinta semana), en el prosencéfalo aparece la curvatura telencefálica, muy acentuada en el desarrollo humano, y que divide al prosencefálico en:

1. Telencéfalo o cerebro terminal, que a su vez presenta una parte media y dos evaginaciones laterales, los hemisferios cerebrales.
2. Diencéfalo, de gran importancia por intervenir en la formación de los ojos, mediante la evaginación de las vesículas ópticas.

El mesencéfalo no se divide y está separado del rombencéfalo por un surco profundo, el istmo del rombencéfalo o de His. Este último se diferencia a su vez en metencéfalo y mielencéfalo.

En resumen, de las tres vesículas cerebrales primarias se derivan cinco secundarias; que en dirección

cefalocaudal son: telencéfalo, diencéfalo, mesencéfalo, metencéfalo y mielencéfalo.

La luz cada vez más pequeña de la médula espinal, conducto ependimario, mantiene continuidad con las cavidades de las vesículas encefálicas. Así, la cavidad del rombencéfalo se corresponde con el cuarto ventrículo; la del diencéfalo con el tercer ventrículo; y las de los hemisferios cerebrales con los ventrículos laterales. El tercero y cuarto ventrículo comunican entre sí por el acueducto de Silvio, que corresponde a la luz del mesencéfalo muy estrecha. Los ventrículos laterales comunican con el tercer ventrículo a través de los agujeros de Monro. Todo este sistema intercomunicado de las cavidades ventriculares, permite la circulación normal del líquido cefalorraquídeo formado en los plexos coroideos.

La mayor parte del tubo neural se sitúa dorsalmente con respecto a la notocorda, pero su extremidad craneal (proceso cefálico), se proyecta más allá de esta, y por encima del estomodeo. Durante un tiempo, su porción caudal está en comunicación con el intestino posterior por medio de una pequeña abertura, el canal neuroentérico, que representa al blastoporo y al canal notocordal (Fig. 15.6). La diferenciación del tejido neural de la porción caudal de la médula espinal no se completa, hasta que ha terminado el periodo de formación de las somitas.

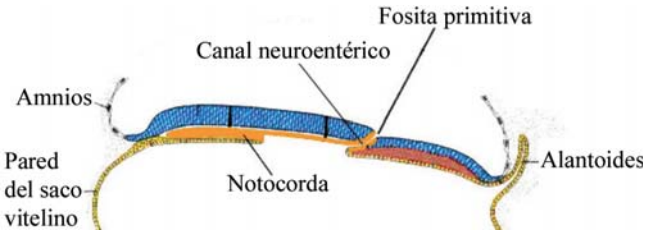

Fig. 15.6. Formación del canal neuroentérico.

Histogénesis de sistema nervioso

A partir de estudios realizados en embriones de anfibios se demostró que, el número de células que forman la placa neural es comparativamente pequeño (alrededor de 125 000), y que esta cifra se modifica poco durante la formación de tubo neural. Sin embargo, después que el tubo neural se cierra, la proliferación celular se acentúa de manera marcada y, en corto plazo, la capa de células epiteliales cilíndricas que formaban la placa neural se transforma en una epitelial gruesa denominada capa neuroepitelial o neuroepitelio (Fig. 15.7). Estas células se extienden por todo el grosor de la pared y forman un grueso epitelio seudoestratificado, y están conectadas entre sí por complejos de unión.

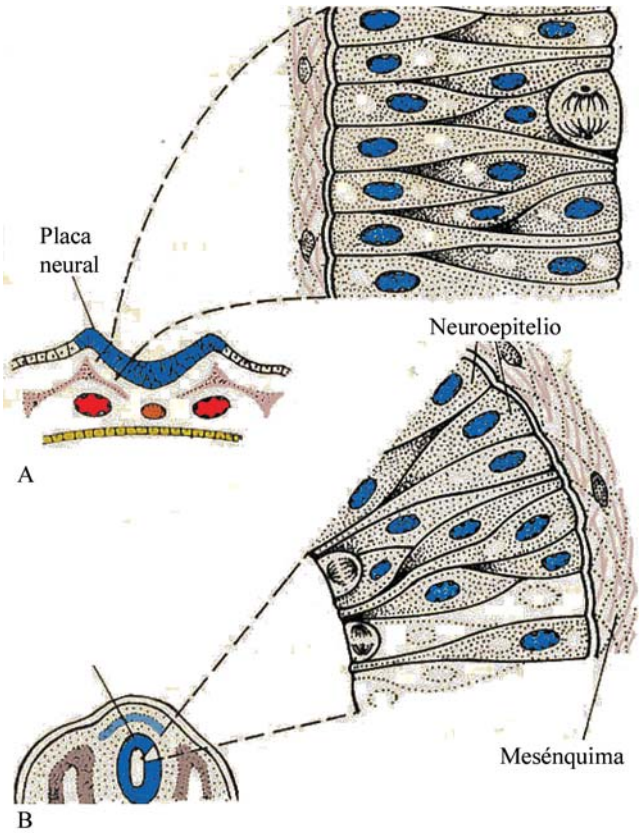

Fig. 15.7. Evolución del neuroepitelio del tubo neural. A. Antes del cierre. B. Después del cierre.

Las células neuroepiteliales, cuando inician la división mitótica se acortan hasta quedar sus núcleos próximos a la luz del tubo neural. Durante el cierre de este último, el huso acromático de estas divisiones se dispone paralelo a la superficie interna del neuroepitelio, lo cual hace que las dos nuevas células neuroepiteliales, así formadas, se dispongan una junto a la otra (Fig. 15.8. A). Después, al producirse nuevas divisiones, el huso de división se dispone perpendicular, una de las células hijas permanece y continúa como célula neuroepitelial, y la otra se desprende y se dirige hacia la superficie externa del neuroepitelio, donde se diferencian en otro tipo celular. Estas son las células nerviosas primitivas o neuroblastos que rodean externamente al neuroepitelio formando la capa del manto, las cuales pierden la capacidad de dividirse y por último dan origen a la sustancia gris de la médula espinal (Fig. 15.8. B).

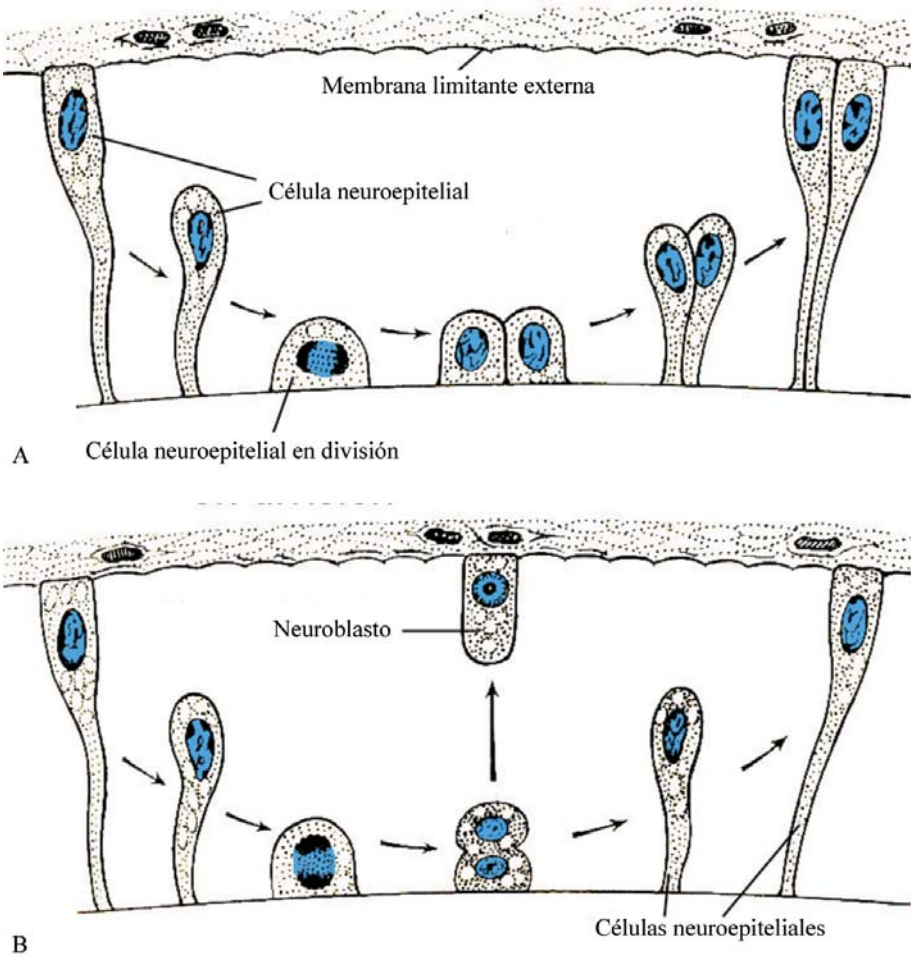

Fig. 15.8. División celular en el neuroepitelio. A. Antes del cierre del tubo neural. B. Después del cierre.

Células del tejido nervioso

Los neuroblastos, inicialmente poseen una prolongación que se extiende hacia la luz y recibe el nombre de neuroblasto monopolar (Fig. 15.9). Luego, esta prolongación desaparece y los neuroblastos adquieren forma redondeada u ovoide y se denominan neuroblastos apolares. Al continuar la diferenciación aparecen dos nuevas prolongaciones citoplasmáticas en los lados opuestos del cuerpo celular, y se forma el neuroblasto bipolar. La prolongación de un extremo de la célula se alarga y da origen al axón primitivo, el otro extremo presenta pequeñas arborizaciones citoplasmáticas que son las dendritas primitivas. Ahora la célula se denomina neuroblasto multipolar, que más tarde origina la neurona definitiva.

El mecanismo de orientación del crecimiento axonal y de la migración neuronal durante el desarrollo del sistema nervioso se debe al quimiotropismo, planteado por Cajal en 1890, y confirmado a partir de 1985 hasta el momento actual, por trabajos experimentales que demuestran la presencia de moléculas quimiotrópicas pertenecientes a las familias de las netrinas y de las semaforinas.

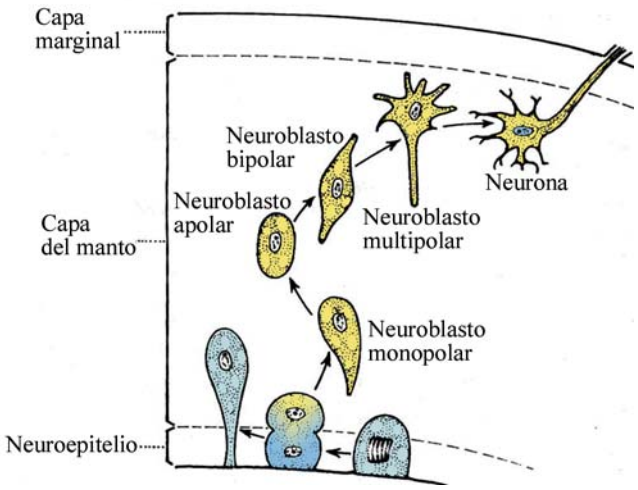

Fig. 15.9. Formación de neuronas multipolares.

Las neuroglias inician su diferenciación al concluir la producción de neuroblastos, las células neuroepiteliales comienzan a formar las células de sostén primitivas o glioblastos los cuales emigran, desde la capa neuroepitelial, a la capa del manto (Fig. 15.10), donde se diferencian en astrocitos protoplasmáticos y astrocitos fibrosos.

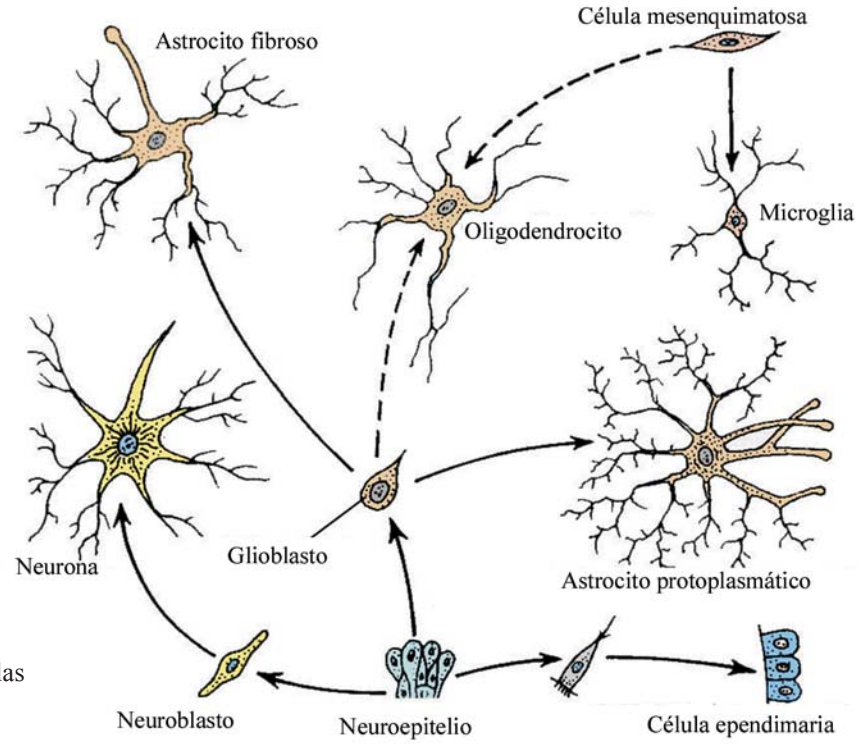

Fig. 15.10. Diferenciación de las células neuroepiteliales.

La zona periférica del tubo neural, que está desprovisto de núcleos de células nerviosas en desarrollo pero que contiene las células de neuroglia denominadas oligodendroglias, encargadas de formar las vainas de mielina de los axones ascendentes y descendentes, y las prolongaciones de las células nerviosas en el sistema nervioso central, se denomina capa marginal.

Otro tipo más de glia denominada microglia y única de origen mesenquimatoso aparece en la segunda mitad del desarrollo fetal, la cual tiene propiedades fagocíticas.

Por último, las células neuroepiteliales al dejar de producir neuroblastos y glioblastos, se diferencian en las células ependimarias que recubren las cavidades ventriculares del sistema nervioso central y la cubierta de los plexos coroideos.

La capa del manto se convierte en la sustancia gris, y la capa marginal en la sustancia blanca del SNC. Este esquema de desarrollo descrito en las células nerviosas y las neuroglias, es el patrón característico de la médula espinal, aunque se puede aplicar, con algunas variaciones, al encéfalo.

Además de las células originadas en el neuroepitelio, hay otros tipos celulares que se originan de las denominadas crestas neurales. Estas estructuras aparecen justamente al cerrarse el tubo neural, un grupo de sus células se separan de la parte dorsal de estas y comienzan a distribuirse por todo el cuerpo del embrión, por lo que algunas veces se le llama a las crestas neurales la cuarta hoja embrionaria del cuerpo.

Las crestas neurales se originan como una faja de ectodermo especializado que bordea por cada lado a la placa neural durante su plegamiento, y está interpuesta, entre esta última, y el ectodermo somático. Sus células se denominan células de la cresta neural.

Al producirse el cierre de los pliegues neurales para formar el tubo neural, y al fusionarse el ectodermo somático situado dorsalmente, la cresta neural de cada lado aparece como una columna de células aisladas situadas a lo largo de la cara dorsal del tubo neural. Después, sus células migran en dirección ventrolateral para situarse a lo largo de la cara dorsolateral del tubo extendiéndose, desde la futura región mesencefálica, hasta el nivel de las somitas caudales. Algunas células originan los ganglios sensitivos o ganglios de la raíz dorsal de los nervios raquídeos.

Los neuroblastos de los ganglios sensitivos presentan dos prolongaciones, una que penetra en la porción dorsal del tubo neural (médula espinal), termina en el asta dorsal o ascienden por la capa marginal hasta los centros cerebrales superiores. Estas prolongaciones reciben el nombre de raíz sensitiva dorsal del nervio raquídeo.

Otras prolongaciones se unen a las fibras de la raíz motora ventral y, de tal modo, contribuyen a la formación del tronco del nervio raquídeo o espinal. Por lo

tanto, los neuroblastos de los ganglios sensitivos dan origen a las neuronas de la raíz dorsal.

Las rutas de migración de las células de la cresta neural, de las diferentes partes de la placa neural, se han mapeado por estudios de células marcadas en embriones de aves y rata. Estas investigaciones utilizan marcadores naturales o artificiales para seguir las vías de migración y de linaje celular. Se argumenta que un componente en la migración celular es principalmente pasivo, sin embargo, parece ser que las células de la cresta también migran de manera activa y que estas están guiadas por moléculas en la matriz extracelular, tales como la fibronectina y los glicosaminoglicanos.

Las células de la cresta neural migran a muchas localizaciones específicas en el cuerpo, donde se diferencian en una variedad marcada de estructuras. Este tipo de tejido inusual surgió, primeramente, durante la evolución temprana de los vertebrados. La migración se produce en dirección cefalocaudal, desde el mesencéfalo, a la parte final del tubo neural espinal.

Los principales derivados, descritos brevemente son:

1. Cresta neural cefálica: ganglio parasimpático del III nervio craneal; tejido conectivo alrededor de los ojos y nervio óptico; músculos de la pupila y del cuerpo ciliar; mesénquima craneal cefálico al nivel de mesencéfalo, piamadre y aracnoides, arcos faríngeos de cabeza y cuello (varios cartílagos y huesos de la nariz, cara, oído medio y cuello). Al nivel de mesencéfalo y rombencéfalo también forma la dermis; músculo liso y grasa de la cara y porción ventral del cuello; los odontoblastos de los dientes en desarrollo; las células de la cresta en la porción más caudal del rombencéfalo origina las células C del tiroides; las neuronas y células gliales de los ganglios parasimpáticos de los nervios craneales VII, IX y X; neuronas y células gliales de los ganglios sensitivos craneales V, VII, VIII, IX y X. En el sistema olfatorio, en cambio, sus neuronas más distales se originan en el ectodermo superficial.
2. Cresta neural occipital y espinal: el sistema nervioso periférico del cuello, tronco y extremidades incluye los tres tipos de neuronas periféricas siguientes:
   a) Neuronas sensitivas periféricas, cuyos cuerpos residen en los ganglios de las raíces dorsales explicadas. La supervivencia y la diferenciación de estos ganglios puede depender de una pequeña proteína denominada factor neurotrópico derivado del cerebro (BDNF) segregada por el tubo neural adyacente, así como, otros factores de crecimiento que incluyen miembros de la familia proteína morfogenética ósea (BMP).
   Existen siete pares cervicales de glanglios de las raíces dorsales, 12 torácicos, 5 lumbares, 5 sacros y 1 coccígeo. El más craneal cervical aparece en el día 28 y los demás en los siguientes días en sucesión craneocaudal.
   b) Las neuronas parasimpáticas posganglionares de las vísceras se derivan de células de la cresta neural que migran a las paredes del corazón, estómago y la vejiga. Los cuerpos celulares de estas neuronas residen en los ganglios parasimpáticos periféricos que proveen inervación motora parasimpática. Los ganglios parasimpáticos periféricos de la pared del tubo digestivo, denominados ganglios entéricos, se conectan al SNC por axones que transcurren, ya sea en el nervio vago o en los nervios esplácnicos pélvicos de los niveles sacros 2; 3 y 4.
   c) La cadena ganglionar simpática: algunas células de la cresta neural de la médula espinal migran a una zona situada ventralmente al futuro ganglio de la raíz dorsal, donde forman la cadena ganglionar del sistema simpático autónomo.

   Al contrario de la raíz dorsal, la cadena ganglionar no depende del BDNF para la supervivencia, sino que obedece a otros factores de crecimiento parecidos a la insulina (IGE) y el factor de crecimiento nervioso (NGF). Estas neuronas motoras simpáticas centrales están localizadas 12 en los niveles torácicos y en los 3 primeros lumbares.

   Además, células de la cresta neural cervical se congregan junto a las ramas mayores de la aorta dorsal para formar los ganglios prevertebrales o preaórticos situados en la base de la arteria celiaca, otros ganglios más difusos se desarrollan en asociación con la arteria mesentérica superior, las arterias renales y la arteria mesentérica inferior. Estas últimas formadas por células de la cresta neural torácica y lumbar.
3. Cresta neural de la médula espinal: estructuras no neuronales. Células de la cresta neural espinal forman la piamadre y la aracnoides (cubiertas meníngeas) de la médula espinal; así como células gliales de los ganglios espinales. Algunas de las células de la cresta neural se diferencian en células de Schwan, las cuales forman las vainas de mielina (neurilema) de los nervios periféricos. También las células de la cresta neural espinal se diferencian en las células cromafines neurosecretoras de la médula suprarrenal, y en células neurosecretoras del corazón y los pulmones. Las células de la cresta neural también dan lugar a los melanocitos (células pigmentarias) y contribuyen igualmente a la formación de las almohadillas endocardiacas y del tabique troncoconal en el corazón.

Mielinización

Es un proceso por el cual las fibras nerviosas periféricas y la mayoría del SNC adquieren vainas especializadas que contienen lecitina, y reciben el nombre de vainas de mielina. Las vainas de los nervios periféricos, tanto las fibras sensitivas, como las motoras, se forman a partir de células de neurilema (células de Schwan) que se enrollan alrededor del axón de una neurona, y forman cadenas que siguen el trayecto de las fibras nerviosas. En los nervios periféricos, la vaina de mielina está interrumpida por constricciones regulares sin mielina denominadas nudos de Ranvier. Esta disposición facilita el incremento de la velocidad de transmisión del impulso nervioso.

En el SNC las células de Schawn son reemplazadas por los oligodendrocitos (productores de mielina en el SNC), pero el patrón de mielinización en este caso presenta algunas diferencias con la periférica, ya que cada oligodendrocito forma mielina en varios axones a la vez y las de Schwan solo en uno.

En el humano, la mielinización comienza en el cuarto mes de la vida fetal (100 mm) pero no se completa hasta el segundo o tercer año después del nacimiento; empieza cerca de la célula nerviosa y de allí se extiende a lo largo de la fibra nerviosa, hasta cerca de su terminación.

La mielinización aparece primero en los nervios que funcionan más precoces o que son, filogenéticamente, más antiguos. En el momento que alcanzan su madurez funcional, los troncos nerviosos están mielinizados por completo.

Mielinización de la médula espinal

La porción cervical de la médula espinal es la primera en mielinizarse y a partir de esta, el proceso se extiende en dirección caudal. Las fibras intersegmentarias que están en contacto con la columna gris anterior son las primeras en mielinizarse y, más tarde, le siguen las fibras comisurales anteriores. Las fibras de la raíz ventral lo hacen antes que las de la dorsal. Las columnas posteriores de sustancia blanca comienzan su mielinización en el sexto mes de vida fetal, los haces espinocerebrales y espinotalámicos en el séptimo mes, y las fibras motoras descendentes (piramidales y rubroespinales) comienzan a mielinizarse en el momento del nacimiento pero no se completa hasta el segundo año de vida posnatal.

Mielinización del encéfalo

En los nervios craneales del rombencéfalo y del mesencéfalo, la mielinización comienza en el sexto mes de vida fetal. Las fibras motoras se mielinizan antes que las sensitivas. El nervio vestibular es el primer nervio sensitivo que se mieliniza. La mielinización del nervio óptico comienza en el feto a término. El haz longitudinal medio es el primero de los tractos cerebrales que se mieliniza, y las conexiones cerebrales en el octavo mes. La corteza cerebral se puede clasificar en numerosas zonas mielogenéticas diferentes, según el momento en que sus fibras se mielinizan.

El momento y la secuencia en que aparece la mielinización del SNC tienen un gran valor para el estudio del origen, de la evolución y de la terminación de los grupos de fibras nerviosas dentro del SNC y es de aplicación fundamental en la clínica neurológica.

Médula espinal

En embriones del periodo somítico (25 pares) de 28 a 30 días, el canal se ha cerrado, y el tubo neural formado es una estructura dorsoventral con sus caras laterales engrosadas y las paredes de sus bordes dorsal y ventral, adelgazadas; estas últimas reciben el nombre de placa de techo y de piso, respectivamente (Fig. 15.11).

Con el aumento de los neuroblastos en la capa del manto, a cada lado del tubo neural se producen dos engrosamientos, uno ventral y otro dorsal. Los ventrales o placas basales, que incluyen a las células motoras de las astas ventrales (columnas grises anteriores o astas anteriores), forman las áreas motoras de la médula espinal; mientras que los dorsales o placas alares, forman la áreas sensitivas, compuestas por neuronas de asociación, que dan lugar a las columnas grises posteriores o astas posteriores. Los engrosamientos ventrales son más notorios, lo que provoca el estrechamiento del conducto central en esta zona, y la aparición de un surco en la cara lateral que separa la zona ventral de la dorsal, el surco limitante.

Entre las dos áreas señaladas se sitúan un grupo de neuronas que forma después el asta lateral o intermedia, más pequeña, la cual contiene neuronas del sistema nervioso autónomo.

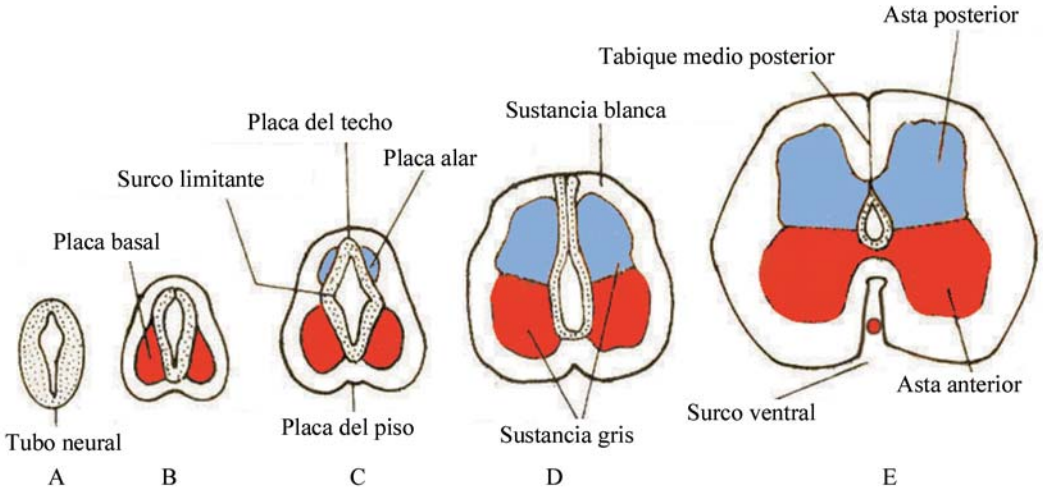

Fig. 15.11. Evolución del desarrollo de la médula espinal.

Las placas del techo y del piso de la médula espinal permanecen delgadas; están integradas por células ependimarias y neuroglia, no se forman neuroblastos y sirven de paso a prolongaciones nerviosas dispuestas en fibras comisurales.

Como consecuencia del desarrollo de las placas basales a ambos lados y en dirección ventral, en la superficie externa de la médula se establece el surco ventral, en el que se aloja la arteria espinal anterior. Las placas alares se dirigen hacia la línea media, donde se fusionan y forman el tabique medio posterior.

Durante el desarrollo y diferenciación de la médula espinal se producen cambios de posición de la medula, con respecto al crecimiento de la columna vertebral. Así, al comienzo del tercer mes (30 mm) se extiende hasta la región coccígea; el mesodermo que la rodea da origen a los huesos y cartílagos de la columna vertebral, que posteriormente crece en longitud más rápido que esta, lo que conduce a que en el momento del nacimiento el extremo caudal de esta última quede situado al nivel de la tercera vértebra lumbar y permanezca una zona adelgazada en forma de filamento denominada *filum terminalis*, quedando unido al periostio de la primera vértebra coccígea.

En el adulto, la médula espinal termina a la altura de L2-L3. El *filum terminalis* se halla rodeado de fibras nerviosas que se extienden por el interior del canal medular en la región lumbosacra, donde conforman la cola de caballo (cauda equina).

La formación de la cola de caballo depende, fundamentalmente, de que los nervios raquídeos, al principio, salen por los agujeros intervertebrales más cercanos a su origen en la médula espinal, con una trayectoria casi transversal, pero debido al crecimiento desigual entre la médula espinal y el raquis, los nervios raquídeos toman una dirección caudal, desde su segmento de origen, ahora más cefálico, hasta el agujero intervertebral por donde salen de la columna vertebral situado mucho más caudal. La duramadre permanece unida a la columna vertebral en la región coccígea. Las características señaladas resultan de interés al realizar una punción lumbar, para no dañar la médula espinal (Fig. 15.12).

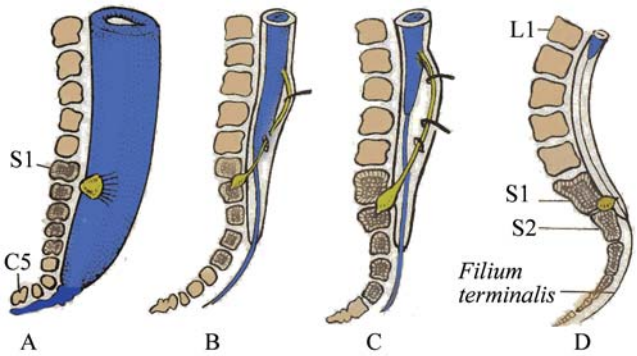

Fig. 15.12. Evolución de la porción caudal de la médula espinal.

En cuanto a la incidencia geneticomolecular del desarrollo de la médula espinal, inicialmente en el estadio de placa neural se expresan los factores de transcripción PAX3, PAX7, MSX1 y MSX2. Este cuadro de expresión es alterado por *Sonic hedgehog*, Shh expresado en la notocorda, así como las "proteínas morfogenéticas óseas" (BMP4 y BMP7), expresados en el ectodermo no neural en el borde de la placa neural. La señal de Shh reprime la expresión de PAX3 y PAX7 y de MSX1 y MSX2; de este modo, en la región ventral se forma una placa del piso, la cual también expresa Shh. La expresión de BMP4 y BMP7 mantiene y regula a PAX3 y PAX7 en la mitad dorsal del tubo neural, donde se forma después la placa alar. Estos factores de transcripción son requeridos para la formación de las células de la cresta neural en la cima de los pliegues neurales. El Shh producido por la placa del piso inhibe la expresión de los genes PAX3 y PAX7 en la porción ventral de tubo neural.

Anomalías en el desarrollo de la médula espinal

La mayoría de los defectos de la médula espinal ocurren durante la segunda mitad del primer mes del desarrollo, como resultado de la formación y cierre anormal de los pliegues neurales.

Defectos de tubo neural al nivel de la médula espinal

Las anormalidades resultantes, denominadas defectos del tubo neural, pueden implicar a las meninges, vértebras, músculos y a la piel.

Espina bífida

Se produce por la falta de unión de los arcos neurales de las vértebras y no formación de la apófisis espinosa. Es una hendidura de los arcos vertebrales, que puede o no afectar al tejido neural vecino. La incidencia de defectos severos del tubo neural varía entre diferentes poblaciones.

Espina bífida oculta

Es un defecto de los arcos vertebrales que está cubierto por la piel y frecuentemente no afecta al tejido neural subyacente, por lo general se presenta en la región lumbosacra.

Espina bífida abierta

En este caso el tejido neural, las meninges o ambos protruyen a través de un defecto en los arcos vertebrales y piel para formar un saco herniario. La mayoría de las personas con esta anomalía presentan déficit neurológico. Cuando solo líquido y meninge protruyen a través del defecto se le denomina, espina bífida con meningocele; en otros casos el tejido neural está incluido en el saco, espina bífida con mielomeningocele. En algunos, el tubo neural permanece aplanado y origina la espina bífida con mielosquisis o raquisquisis (Figura 15.13).

Los arcos vertebrales se pueden visualizar a finales del tercer mes de embarazo. La espina bífida se puede diagnosticar prenatalmente por ultrasonido y por determinación de los niveles de alfafetoproteína en el suero materno o en el líquido amniótico.

En la actualidad se puede corregir el defecto mediante cirugía fetal *in útero*, aproximadamente a los siete meses de embarazo. El bebé se expone por cesárea, el defecto se repara y el infante se coloca de nuevo en el útero.

En el origen de la mayoría de los defectos del tubo neural intervienen varios factores, por lo que es multifactorial; la posibilidad de tener un niño con tal defecto aumenta, si existe descendencia previa con tal defecto.

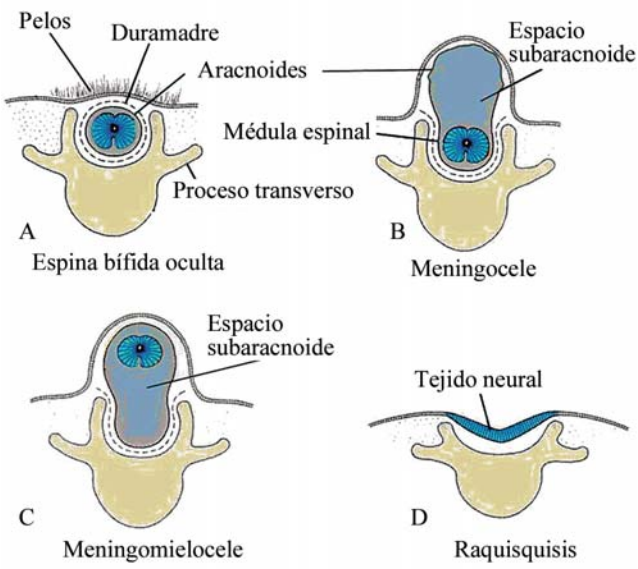

Fig. 15.13. Malformaciones congénitas al nivel de la médula espinal provocada por la espina bífida.

Encéfalo

El encéfalo es la porción del SNC que ocupa la cavidad craneal y está conformada por el cerebro, el cerebelo, el istmo, la protuberancia y el bulbo raquídeo o médula oblongada. La porción más voluminosa corresponde al cerebro, que cubre a las demás porciones, excepto al nivel de la base. El desarrollo del cerebro tiene algunas características que lo hacen diferir sustancialmente de la médula espinal.

La importancia de las placas alares aumenta de manera progresiva, de tal forma, que en las vesículas más cefálicas presentan un desarrollo mayor; al tiempo, en que las células de estas placas emigran en sentido ventral, dicha migración es más marcada en las vesículas más cefálicas. Paralelamente a esto, disminuye la importancia de las placas basales. Como consecuencia de todo ello el diencéfalo y el telencéfalo presentan solo células derivadas de las placas alares, que constituyen toda su pared.

Además, el telencéfalo presenta un desarrollo muy marcado, crece lateralmente y origina los hemisferios cerebrales, como consecuencia de este crecimiento, cubre al diencéfalo. La migración de células de la capa del manto hacia la superficie da lugar a la formación de las cortezas cerebral y cerebelosa. El mesencéfalo, que de inicio crece, queda al final del proceso oculto por los hemisferios cerebrales. La diferenciación de cada una de estas vesículas se describe a continuación (Fig. 15.14).

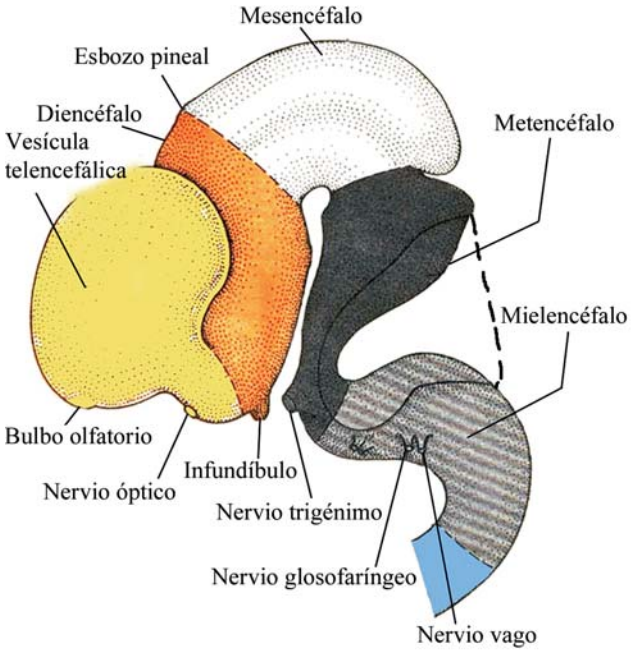

Fig. 15.14. Desarrollo del encéfalo a partir de las cinco vesículas.

Mielencéfalo

Corresponde a la vesícula más caudal derivada del rombencéfalo, se extiende, desde la médula espinal (al nivel del primer nervio cervical), hasta la curvatura pontina. Del mielencéfalo se origina el bulbo raquídeo o médula oblongada.

La pared dorsal del mielencéfalo o techo del cuarto ventrículo se modifica notablemente por el crecimiento simultáneo de la separación, en sentido lateral, de las placas alares y la acentuación de la curvatura pontica (Fig. 15.15). Esto trae como consecuencia que, el techo del cuarto ventrículo se adelgace de manera considerable hasta quedar integrado solo por la capa ependimaria, a partir de esos cambios se le denomina velo medular.

La cavidad del tubo neural al nivel del mesencéfalo forma la fosa romboidea o futuro cuarto ventrículo.

Vista de la cara dorsal

En la formación inicial del mielencéfalo se distinguen fácilmente el surco limitante, las placas alares y basales, el suelo y el techo, elementos señalados en la médula espinal.

Placa basal

Las células de la placa basal del mielencéfalo se diferencian en tres grupos de núcleos motores:

1. Grupo medial o eferente somático.
2. Grupo intermedio o eferente visceral especial.
3. Grupo lateral o eferente visceral general.

Cada uno de estos grupos celulares origina las fibras motoras que integran diferentes nervios, estos son:

1. Grupo medial o eferente somático: contiene las neuronas motoras que forman la continuación cefálica de las células del asta anterior. Dado que este grupo eferente somático continúa en dirección rostral hacia el mesencéfalo, se le denomina columna motora eferente somática. En el mielencéfalo representa a las neuronas del nervio hipogloso (XII par) que se distribuyen en los músculos de la lengua, derivados de las somitas occipitales.
2. Grupo intermedio o eferente visceral especial: este grupo se extiende hasta el metencéfalo y forma la columna motora eferente visceral especial. Sus neuronas motoras se distribuyen en los músculos estriados de los cuatro arcos branquiales (faríngeos). Al nivel de mielencéfalo forma la parte de los nervios

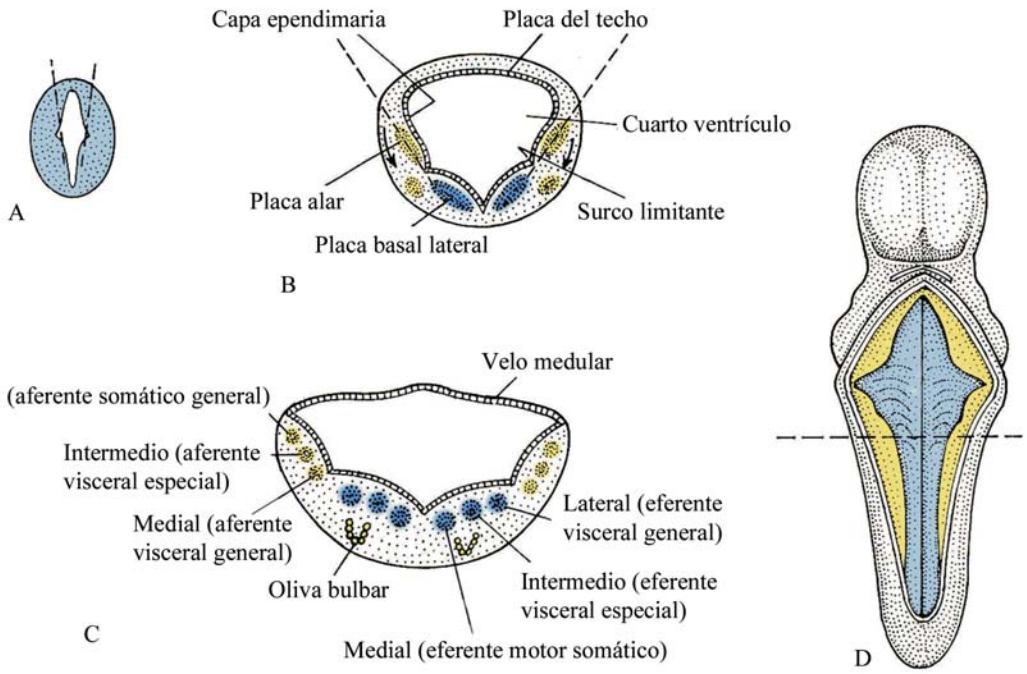

Fig. 15.15. Diferenciación del mielencéfalo. A, B y C. Cortes transversales.

vagos (X par), del glosofaríngeo (IX par) y la porción bulbar del nervio espinal (XI par). Se considera que su porción caudal se diferencie en los núcleos del nervio espinal y después emigre ventralmente hacia el piso del ventrículo donde forma el núcleo ambiguo.

3. Grupo lateral o eferente visceral general: este da lugar a la formación de la columna eferente visceral general, que se encuentra en posición medial con respecto al surco limitante, y da origen a fibras de los pares X (vago) y IX (glosofaríngeo) que inervan la musculatura lisa de los sistemas respiratorio y digestivo, así como al corazón. Este grupo celular queda definitivamente representado por el núcleo dorsal del vago y el salival inferior que, a través del nervio glosofaríngeo, transmite la información eferente a la glándula parótida. Todas las fibras motoras originadas en los núcleos eferentes viscerales especiales y generales abandonan el bulbo en una posición dorsolateral, con respecto al núcleo olivar. Dicho punto de salida está en relación con la llegada de las fibras sensitivas.

Placa alar

Inicialmente las células situadas en la porción más lateral de la placa alar proliferan y emigran hacia abajo y delante, situándose en la zona marginal, y en posición ventrolateral con respecto a los derivados de la placa basal.

Este desplazamiento recibe el nombre de prolongación bulbopontina (Fig. 15.16) y da origen, en su porción caudal, al complejo nuclear de la oliva bulbar, la cefálica se desplaza hasta la protuberancia donde forma los núcleos grises pontinos.

Al separarse la prolongación bulbopontina, el resto de las células de la placa se diferencian en tres grupos eferentes: lateral, intermedio y medial. Cada uno de estos establece sinapsis con fibras sensitivas que integran diferentes nervios formando núcleos sensitivos de relevo:

1. Grupo lateral: forma el grupo aferente somático (sensitivo) que recibe impulsos del oído y la superficie de la cabeza, por medio de los nervios vestíbulo coclear (estatoacústico) VIII par y fibras bulboespinales descendentes del nervio trigémino (V par). Hacia la parte final del cuarto ventrículo, las células más caudales de este grupo lateral se acercan a las del lado opuesto y se diferencian en el núcleo del cordón delgado (de Goll) y el núcleo cuneiforme (de Burdach).

2. Grupo intermedio: forma el grupo aferente visceral especial o aferente branquial, y recibe fibras de la región branquial (botones gustativos de la lengua y del paladar, bucofaríngе y epiglotis) por medio de los nervios glosofaríngeo (IX par) y vago (X par). Las células de este grupo emigran en dirección ventral y forman los núcleos del fascículo solitario.
3. Grupo medial: forma el grupo aferente visceral general, se sitúa en posición lateral con respecto al surco limitante y contribuye a la creación del núcleo sensitivo dorsal del nervio vago. Recibe información interoceptiva del aparato gastrointestinal y del corazón.

La capa marginal, en la porción correspondiente al mielencéfalo, presenta marcado crecimiento proveniente de fibras nerviosas que pasan hacia la médula espinal o en sentido contrario, hasta las porciones más rostrales.

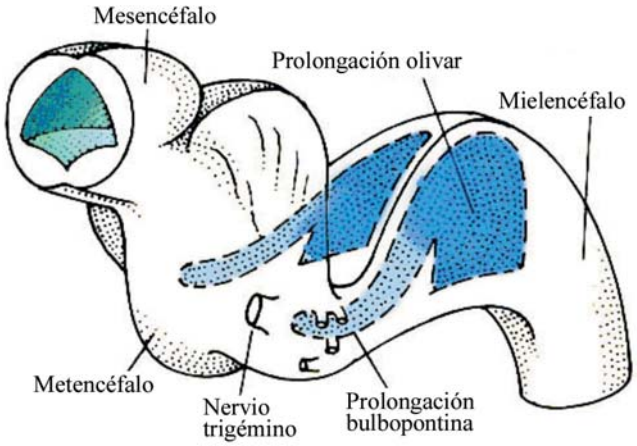

Fig. 15.16. Prolongación bulbopontina y olivar.

Metencéfalo

Proviene de la porción cefálica del rombencéfalo situada, desde la flexura pontina, hasta el istmo del rombencéfalo. En esta, las paredes se acercan a la línea media y, al igual que en el mielencéfalo, las placas basales y alares y el surco limitante se identifican con facilidad. Sin embargo, se forman dos nuevos componentes:

1. El cerebelo, que actúa como centro de coordinación para el equilibrio (postura y movimiento).
2. El puente o protuberancia, que sirve para el paso de las fibras nerviosas, desde la médula espinal hacia las cortezas cerebral y cerebelosa.

Además de fibras nerviosas, la protuberancia posee los denominados núcleos pontinos o protuberanciales, originados al nivel de las placas alares del metencéfalo y el mielencéfalo (Fig. 15.17).

Placa basal

Contiene a cada lado tres grupos de neuronas motoras:

1. El grupo eferente somático medial: que da origen al núcleo del nervio motor ocular externo (VI par).
2. El grupo eferente visceral especial: sus células originan, en la porción caudal, al núcleo del nervio facial (VII par) y en la cefálica, al núcleo del nervio trigémino (V par), que inervan los músculos del primero y el segundo arcos faríngeos.
3. El grupo eferente visceral general: sus células forman el núcleo salival superior del VII par que inerva las glándulas submaxilares, sublinguales, lagrimales y nasales.

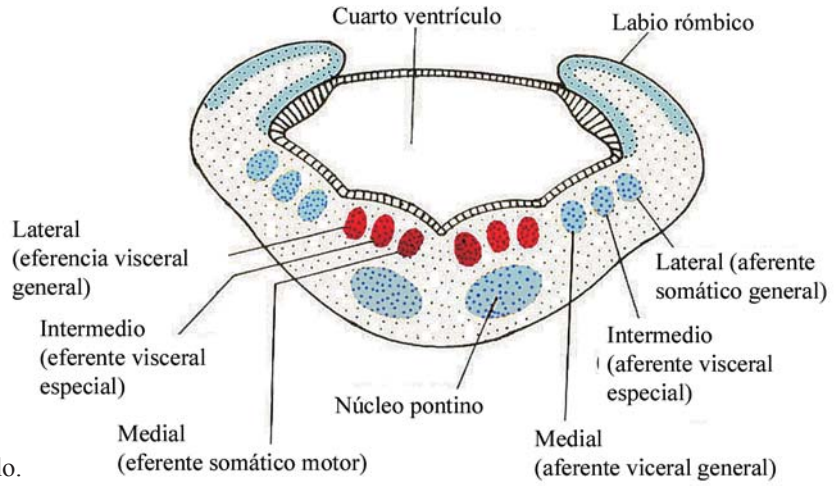

Fig. 15.17. Diferenciación del metencéfalo.

Placa alar

En su desarrollo se divide en dos porciones: ventromedial y dorsolateral. En la primera se diferencian tres grupos celulares sensitivos:

1. Grupo lateral, aferente somático general: las células de la porción cefálica de este integran la parte protuberancial del nervio trigémino (V par), las de la porción caudal participan en una pequeña parte del complejo vestibulococlear (VIII par).
2. Grupo intermedio, aferente visceral especial: forma la porción cefálica del núcleo del fascículo solitario.
3. Grupo medial, aferente visceral general: interviene en la formación del núcleo sensitivo dorsal del nervio vago (X par) en su porción más cefálica.

La porción dorsolateral forma los labios rómbicos que se dirigen hacia la línea media y, en parte, se proyectan hacia el interior del cuarto ventrículo y cubren parcialmente la placa del techo. La evolución ulterior de los labios rómbicos origina el cerebelo.

Puente o protuberancia

Como se ha señalado, está formado por el aumento marcado de la capa marginal en la porción correspondiente a las placas basales, debido a que actúa como zona de tránsito de las fibras nerviosas que comunican en ambos sentidos a la médula con el cerebro y el cerebelo.

Los pedúnculos cerebelosos medios, que se encuentran al nivel del puente, están conformados por las fibras que se dirigen hacia el cerebelo, desde los núcleos pontinos, originados a su vez de la prolongación bulbopontina del mielencéfalo y de la placa alar del metencéfalo, dichos núcleos están situados en el espesor de la protuberancia o puente.

Cerebelo

Ya se explicó cómo las porciones dorsolaterales de las placas alares crecen, se hacen más gruesas y forman los labios rómbicos (Figs. 15.17 y 15.18), los cuales se proyectan hacia el interior del cuarto ventrículo, originando una porción intraventricular, la cual crece notablemente. En la superficie del metencéfalo permanece una porción extraventricular. En la porción caudal del metencéfalo los labios rómbicos están muy separados, pero de manera inmediata, por debajo se acercan en la línea media y forman la placa cerebelosa por debajo del techo del metencéfalo, que contribuye a la formación de las capas de la corteza cerebelosa.

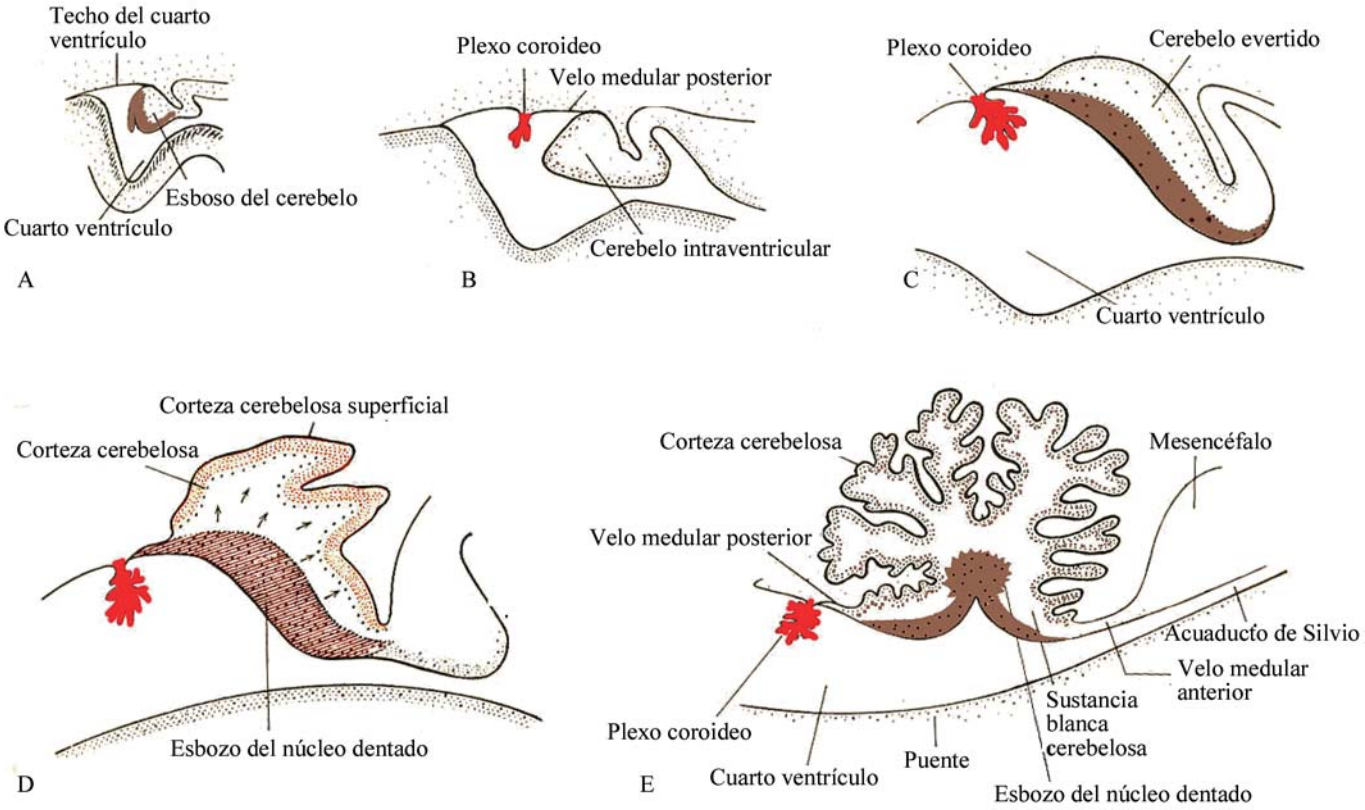

Fig. 15.18. Estadios en la formación del cerebelo.

Inicialmente, el esbozo del cerebelo es intraventricular pero después comienza a desplazarse hacia el exterior, hasta hacerse visible, proceso que recibe el nombre de eversión del cerebelo (Fig. 15.18).

Antes del final del tercer mes del desarrollo, casi todo el cerebelo es extraventricular y comienza, entonces, la formación de los pliegues en la corteza cerebelosa. Las porciones laterales del cerebelo crecen marcadamente y originan los lóbulos laterales o hemisferios cerebelosos que quedan unidos en la línea media por el vermis cerebeloso.

Hacia el final del cuarto mes aparecen las fisuras. La primera en aparecer es la denominada fisura posterolateral que separa el flóculo, en posición lateral, de los hemisferios cerebelosos, y al nódulo, en posición medial, del vermis cerebeloso (Fig. 15.19). El lóbulo floculonodular es la parte del cerebelo más antiguo filogenéticamente y establece conexiones con los núcleos vestibulares. Con posterioridad continúan apareciendo fisuras secundarias, primero al nivel del vermis y, luego, de los hemisferios cerebelosos, que le dan un aspecto característico, debido a la formación de las laminillas del cerebelo.

Histogénesis del cerebelo

La sustancia gris del cerebelo forma los núcleos cerebelosos (*nuclei cerebelli*) profundos y la corteza cerebelosa externa. Cuatro núcleos profundos se forman a cada lado: el dentado, el globuloso, el emboliforme y el núcleo *fastigii* o del techo, que representan los sistemas de las vías de conducción, es decir, toda la entrada y salida de la corteza cerebelosa se realiza a través de estos núcleos.

La corteza cerebelosa (sustancia gris) tiene una citoarquitectura extremadamente regular, que es similar en toda la extensión del cerebelo. Los tipos celulares de la corteza están dispuestos en capas. Los núcleos profundos y la corteza del cerebelo son originados por un proceso complejo de diferenciación.

Como en cualquier otra parte del tubo neural, el neuroepitelio de los labios rómbicos metencefálicos presenta una proliferación inicial para producir las capas ventriculares, del manto y la marginal (Fig. 15.20. A). Sin embargo, en el tercer mes, una segunda capa de células proliferantes aparece en la capa más superficial de la zona marginal. La capa proliferante ventricular es denominada ahora capa germinativa interna y la capa nueva es nombrada germinativa externa (también capa granulosa externa) (Fig. 15.20. B).

Al comienzo del cuarto mes, las capas germinales externa e interna presentan divisiones celulares, altamente reguladas, que producen las poblaciones diferentes de neuroblastos cerebelosos. La capa germinativa interna da lugar a los neuroblastos nucleares primitivos, los cuales migran para formar los núcleos cerebelosos. Además, esta capa produce dos tipos de neuroblastos que migran a la corteza: los neuroblastos de Purkinje primitivos, los cuales se diferencian para formar las células de Purkinje, y los neuroblastos de Golgi, los cuales se diferencian y originan las células de Golgi (Fig. 15.20. C).

Según cada neuroblasto de Purkinje primitivo migra hacia la corteza, va dejando un axón que mantiene el contacto sináptico con los neuroblastos situados en los núcleos cerebelosos en desarrollo. Estos axones representan los únicos eferentes de la corteza cerebelosa profunda. Las células de Purkinje forman una capa de células de Purkinje distintiva, justo debajo de la capa germinativa externa.

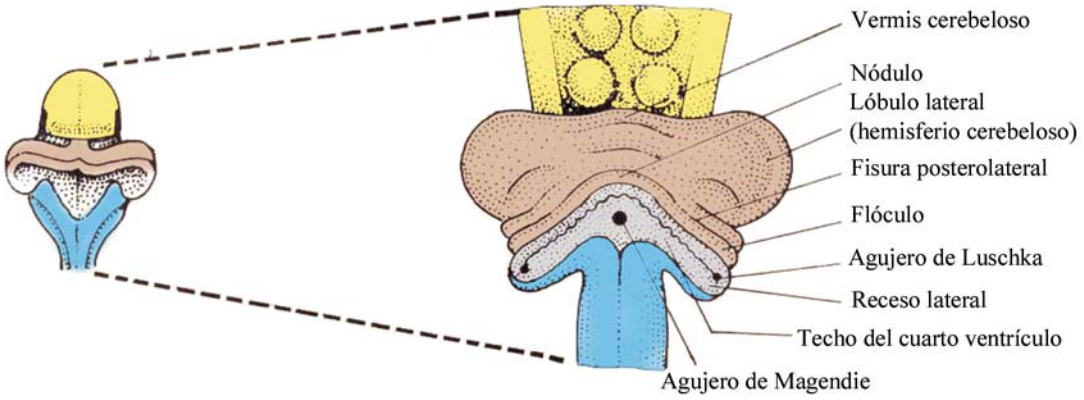

Fig. 15.19. Formación de los hemisferios cerebelosos en una vista dorsal.

La capa germinativa externa presenta tres oleadas de proliferación celular para dar origen, en sucesión, a las tres poblaciones de neuroblastos remanentes de la corteza cerebelosa: los neuroblastos en cesta, los de los granos y los estelares (Fig. 15.20. D).

Los neuroblastos de los granos y algunos de los de cesta y estelares son desplazados a una localización profunda a las células de Purkinje, donde conforman la capa de la granulosa de la corteza definitiva. El mecanismo de este desplazamiento no está aún aclarado. Las células en cesta y estelares remanentes permanecen superficiales en asociación con las células de Purkinje y forman la capa molecular de la corteza definitiva.

Mientras que las oleadas de neurogénesis se suceden, las capas germinales producen los glioblastos del cerebelo, los cuales se diferencian en astrocitos (que incluyen las células de Bergman cerebelosas especializadas) y oligodendrocitos.

La corteza del cerebelo alcanza su desarrollo definitivo después del nacimiento, aunque los núcleos cerebelosos profundos alcanzan su posición final antes de este.

Los pedúnculos cerebelosos superiores están compuestos, en su mayor parte, por los axones de las células de Purkinje que llegan al núcleo dentado, y las fibras de este último se dirigen hacia el mesencéfalo dando lugar a la parte de las fibras eferentes. Las conexiones aferentes del cerebelo provienen de distintas fuentes de origen y llegan principalmente a través del pedúnculo medio, un poco por el inferior y menos por el superior.

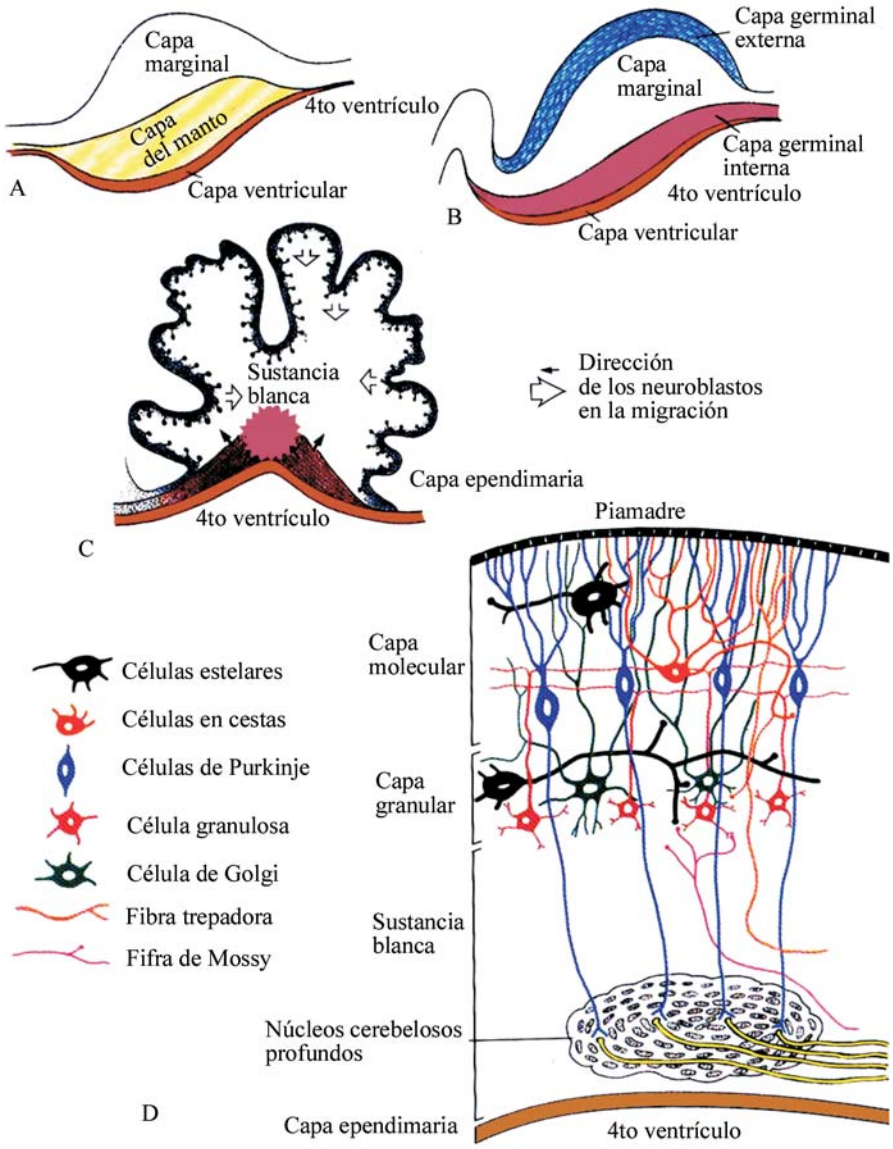

Fig. 15.20. Histogénesis del cerebelo.

El estudio de la evolución filogenética del cerebelo y los detalles de su embriología demuestran que se originan como una especialidad del sistema de núcleos vestibulares. Cada vez se dispone de más información sugestiva de que el cerebelo no solo interviene en la regulación del comportamiento motor, sino que afecta también al sistema nervioso vegetativo, a conductas emocionales, a procesos de tipo perceptivo y cognitivos, así como su lesión produce déficit diversos en la esfera neuropsicológica.

Techo del cuarto ventrículo

La placa del techo se adelgaza al producirse la curvatura pontina y adquiere una forma romboidea. A esta placa del techo adelgazada, formada por células ependimarias, se le suma más tarde, por su parte externa, la piamadre, que contiene vasos sanguíneos y recibe el nombre de tela coroidea.

Los plexos coroideos se forman, a su vez, por plegamientos de la tela coroidea en el interior del cuarto ventrículo y son los encargados de producir el líquido cefalorraquídeo (LCR). La fisura coroidea en la superficie, indica la localización del plexo coroideo (Fig. 15.21).

La porción de la tela coroidea situada entre la fisura y el cerebelo se transforma en el velo medular posterior (válvula de Tarin). Durante el tercer mes, por debajo de la fisura coroidea y en la línea media, el revestimiento ependimario desaparece parcialmente y forma el agujero de Magendie, que comunica al cuarto ventrículo con el espacio subaracnoideo.

Al constituirse la fosa romboidea, sus porciones laterales reciben el nombre de recesos laterales, con posterioridad a la formación del agujero de Magendie, en estos recesos se forman los agujeros de Luschka, que comunican el cuarto ventrículo con el espacio subaracnoideo permitiendo el paso del líquido cefalorraquídeo a dicho espacio.

El espacio subaracnoideo se extiende alrededor de todo el SNC, haciéndose más amplio en ciertos niveles para formar las cisternas. Por último, la porción de tela coroidea que se encuentra entre el cerebelo y el mesencéfalo se transforma en el velo medular anterior (válvula de Vieussens).

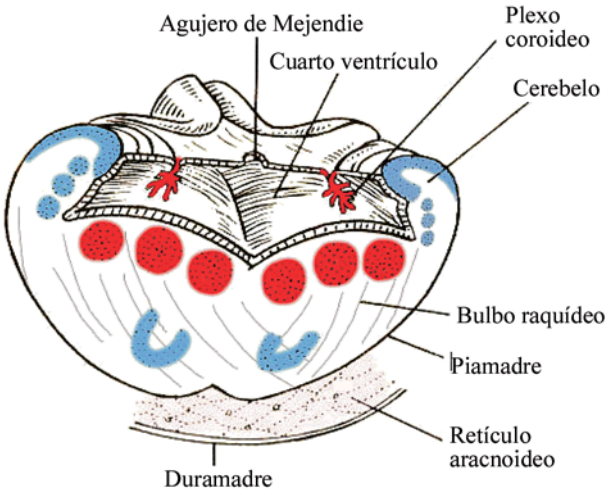

Fig. 15.21. Cuarto ventrículo en un corte transversal.

Mesencéfalo

Es la más primitiva de las vesículas encefálicas, limita en la porción caudal con el istmo del rombencéfalo y en la cefálica, con el diencéfalo. Forma ventralmente los pedúnculos cerebrales y dorsalmente los tubérculos cuadrigéminos. Debido a la presencia de la curvatura cefálica, esta vesícula es la más alta en su inicio, aunque luego queda oculta como consecuencia del desarrollo del telencéfalo. El crecimiento de las paredes es marcado, no así el de la cavidad de la vesícula que resulta más estrecha y al final, representa el acueducto de Silvio que comunica el tercer ventrículo con el cuarto (Fig. 15.22).

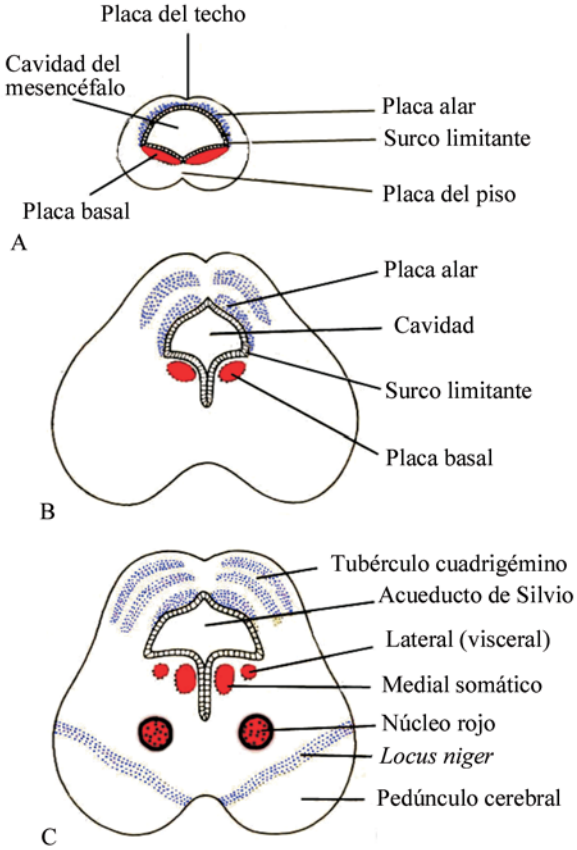

Fig. 15.22. Diferenciación del mesencéfalo.

Placa basal

Las células de esta placa forman dos grupos celulares motores:

1. Grupo medial: eferente somático, representado por los nervios oculomotor (motor ocular común, III par) y troclear (patético, IV par), que inervan a los músculos del ojo.
2. Grupo lateral: pequeño, eferente visceral general, representado por el núcleo de Edinger-Westphal, que inerva al esfínter de la pupila por medio de fibras viscerales incorporadas al III par.

Placa alar

Las células del manto de la placa alar se desprenden y agrupan dorsalmente y forman la lámina cuadrigémina, dividida en dos prominencias por un surco en sentido sagital. Después, un segundo surco las divide en sentido transversal. Así se originan cuatro masas: los tubérculos cuadrigéminos superiores (colículos anteriores) y los tubérculos cuadrigéminos inferiores (colículos posteriores). Los colículos se forman por oleadas de neuroblastos que emigran hacia la zona marginal suprayacente, donde se disponen en capas estratificadas.

Los colículos posteriores funcionan como centros sinápticos de relevo para los reflejos auditivos; los anteriores sirven como centros de correlación y de reflejos para los estímulos visuales. Otros grupos de células emigran en dirección ventral y dan lugar a la formación del *locus niger*, en forma de semiluna y el núcleo rojo, de aspecto redondeado.

Por último, en la capa marginal de cada placa basal, ventralmente con respecto al *locus niger* se agrupan fibras motoras y, dorsalmente, fibras sensitivas que forman unas prominencias denominadas pedúnculos cerebrales. Los pedúnculos sirven de vía para las fibras nerviosas que descienden, desde la corteza cerebral, hacia los centros inferiores de la protuberancia y la médula espinal.

Diencéfalo

Se origina de la porción medial del prosencéfalo al principio del segundo mes. Su límite caudal está señalado por un plano que pasa por detrás de la glándula pineal (epifisiaria) y de los tubérculos mamilares, que lo separa del mesencéfalo. El límite cefálico consiste en un plano que pasa por delante del quiasma óptico y rodea al agujero interventricular o de Monro (Fig. 15.23). Además, la placa del techo, la del piso y el epéndimo del diencéfalo dan lugar a varias estructuras a través de mecanismos que son relativamente únicos. Estas estructuras incluyen el plexo coroides y órganos circunventriculares, el lóbulo posterior de la glándula hipofisiaria (neurohipófisis) y las vesículas ópticas.

Las estructuras diencefálicas se derivan en su totalidad de las dilatadas placas alares y del techo, ya que las placas basales y del piso solamente llegan hasta el mesencéfalo (es interesante señalar que, un marcador de línea media ventral, *sonic hedgehog* (Shh), es expresado en el piso del diencéfalo, lo que sugiere que exista una placa del piso).

Placa del techo

La placa del techo del diencéfalo permanece epitelial en su carácter, está compuesta por una capa de células ependimarias cubiertas por mesénquima vascular y piamadre. Esta capa se proyecta en el interior y forma los plexos coroideos del tercer ventrículo. En otras partes del tercer ventrículo, el epéndimo forma un número de estructuras secretorias únicas que incorpora metabolitos específicos y neuropéptidos al líquido cefalorraquídeo. Estas estructuras, colectivamente conocidas como órganos circunventriculares, incluyen el órgano subfornical, el *organum vasculosum* de la lámina *terminalis* y el órgano subcomisural.

En la porción caudal de la placa del techo se produce una evaginación durante la séptima semana y da origen al cuerpo pineal o epífisis (Figs. 15.23 y 15.24), que se sitúa finalmente en el mesencéfalo y sirve como regulador de la acción de la luz y la oscuridad sobre los ritmos endocrinos y del comportamiento.

La placa del techo contribuye a formar el epitálamo, el cual está formado por un grupo de núcleos situados junto y a cada lado de la glándula pineal, denominados ganglios de la habénula. Estos ganglios participan en la conducción olfatoria y están unidos por fibras que atraviesan la línea media por delante y por detrás del cuerpo pineal, lo que da lugar a las comisuras interhabenular y posterior.

Placa alar

En las caras ventriculares de las placas alares aparecen al final de la quinta semana unos surcos longitudinales superficiales, estos son los hipotalámicos que dividen a estas caras en expansión en las regiones talámicas e hipotalámicas. El tálamo crece desproporcionadamente después de la séptima semana y se convierte en la estructura más grande del diencéfalo.

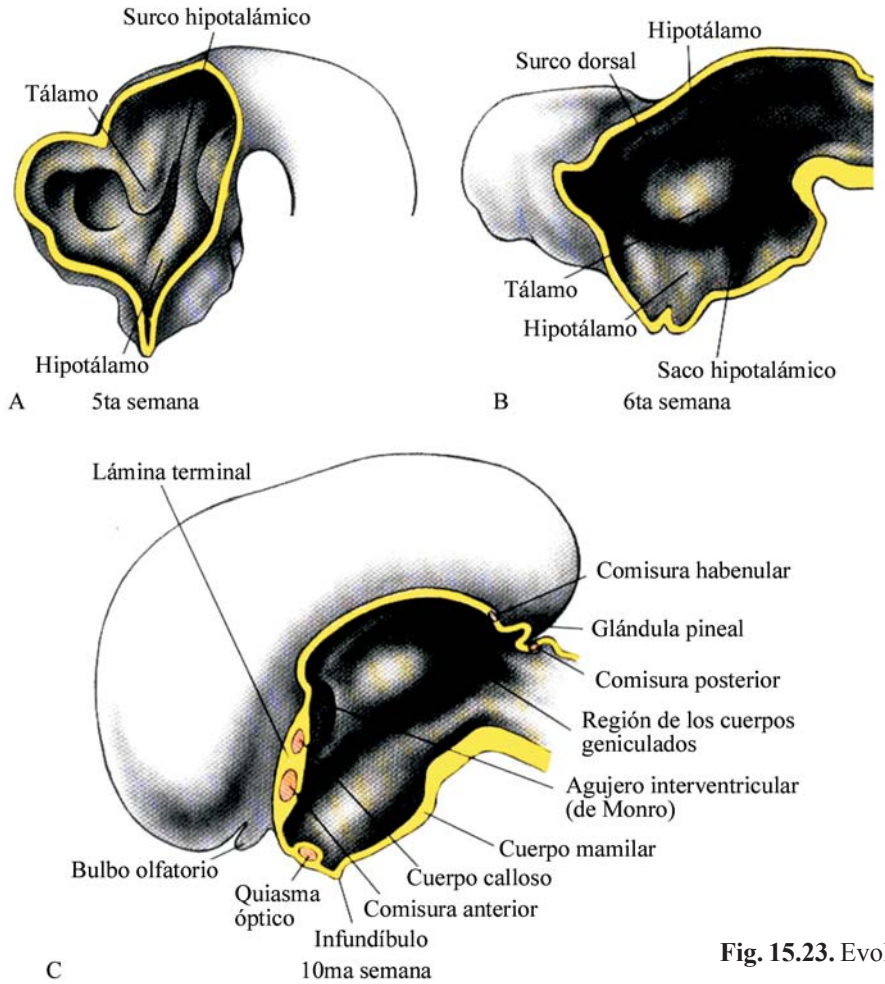

Fig. 15.23. Evolución del diencéfalo.

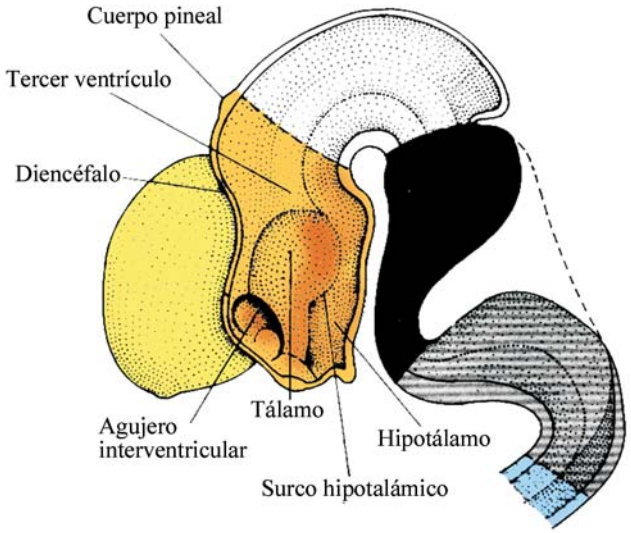

Fig. 15.24. Corte sagital del diencéfalo.

Debido a la rápida expansión de las caras ventriculares, las dos regiones talámicas se fusionan en la línea media y forman la masa intermedia o comisura gris intertalámica. En el tálamo se forman los núcleos talámicos (anterior, ventral, medial y lateral) del cuerpo geniculado medio y del lateral. Al final de la sexta semana, un surco poco profundo denominado *sulcus dorsalis* separa al tálamo del epitálamo originado, este último, en el borde dorsal de la pared diencefálica y la placa del techo adjunta.

El tálamo actúa primero como centro de relevo para la corteza cerebral, este recibe toda la información (sensoria y otras) que se proyecta a la corteza desde estructuras subcorticales, las procesa, si es necesario, y las envía a las áreas corticales apropiadas. Dentro del tálamo, el sentido de la vista es manipulado por el cuerpo geniculado lateral y el sentido de la audición por el cuerpo geniculado medio.

El hipotálamo está formado por gran número de pequeños núcleos que regulan la actividad endocrina de la hipófisis, así como respuestas autonómicas. Participa en el sistema límbico, el cual controla la emoción y coordina el estado emocional con las respuestas viscerales apropiadas. El hipotálamo también regula el sueño, la vigilia, la digestión y la temperatura corporal. Posteriormente, una parte de estos núcleos originan los cuerpos o tubérculos mamilares en dirección cefalocaudal.

Las fibras de la retina, desde la cúpula óptica se proyectan a los cuerpos geniculados por medio del nervio óptico. Antes que penetren al cerebro, las fibras de ambos ojos se encuentran para formar el quiasma óptico, una estructura de unión en la cual algunas de las fibras de cada lado se entrecruzan (decusan). Los haces resultantes de fibras ipsolaterales y contralaterales se dirigen entonces atrás en los cuerpos geniculados laterales, donde hacen sinapsis para formar un mapa del campo visual.

No todas las fibras de la retina se proyectan en los cuerpos genitales laterales; sino que algunas de estas terminan en el colículo superior, donde estos median el control del reflejo ocular.

Glándula pituitaria o hipófisis

La hipófisis, también conocida como glándula pituitaria, tiene función endocrina de origen dual, compuesta por la adenohipófisis y la neurohipófisis. La primera aparece durante la tercera semana, del ectodermo del techo del estomodeo en forma de bolsa, denominada bolsa de Rathke, y la segunda, de una prolongación descendente del piso del diencéfalo, el infundíbulo (Fig. 15.25. A y B).

Hacia el final del segundo mes, la bolsa de Rathke pierde su conexión con la cavidad bucal (Fig. 15.25. C), y las células de su pared ventral proliferan y forman la *pars distalis*; una pequeña parte de esta porción rodea el infundíbulo creando la *pars tuberalis*. En cambio, la pared posterior se desarrolla muy poco y da origen a la *pars* intermedia (Fig. 15.25. D y E). Del infundíbulo se derivan el tallo infundibular, que permanece conectado al diencéfalo y, en su extremo distal, la neurohipófisis o *pars nervosa*. La luz del infundíbulo se oblitera por este proceso pero una fosita proximal pequeña, el receso infundibular, persiste en el piso del tercer ventrículo. La neurohipófisis está integrada por una masa de células de neuroglia modificada, que reciben el nombre de pituicito, y por fibras nerviosas provenientes del hipotálamo.

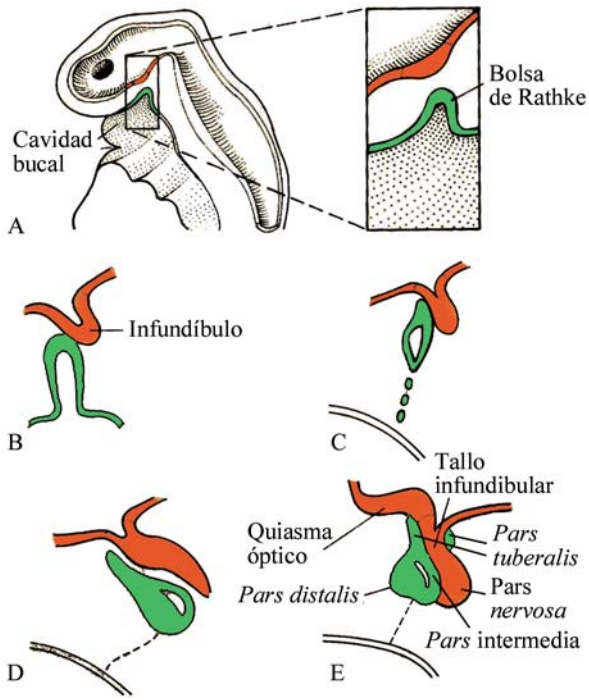

Fig. 15.25. Desarrollo de la hipófisis.

Telencéfalo

Este segmento prosencefálico es el extremo cefálico (rostral) del encéfalo y está formado por dos evaginaciones laterales que aparecen durante la quinta semana, las vesículas telencéfalicas, y que contienen los ventrículos laterales (Fig. 15.26). Están unidas en el centro por la lámina terminal y una porción media, que es continuación, y contiene la parte anterior del tercer ventrículo, la que comunica con los ventrículos laterales a través de los agujeros interventriculares o agujeros de Monro. La porción total y visible exteriormente de los hemisferios cerebrales, representa el palio. Del telencéfalo se originan los hemisferios cerebrales, las comisuras y otras estructuras que se les unen. También forma los bulbos olfatorios y tractos olfatorios, los cuales, junto con los centros olfatorios y tractos de los hemisferios cerebrales, constituyen el rinencéfalo (nariz-cerebro).

Al igual que el diencéfalo, el telencéfalo se deriva de las láminas alares extendidas. Las vesículas telencéfalicas desarrollan tres estructuras principales: el lóbulo olfatorio (rinencéfalo), el cuerpo estriado, continuación directa del tálamo y la corteza cerebral (neopalio) (Fig. 15.26).

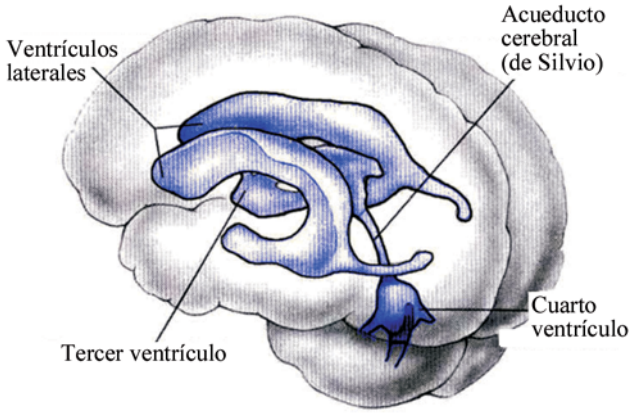

Fig. 15.26. Formación de las cavidades del telencéfalo.

En el sitio donde la pared del hemisferio se une con el techo del diencéfalo no existen neuroblastos y la zona es muy delgada, ya que solo tiene una sola capa de células ependimarias cubiertas por mesénquima vascularizado que forman el plexo coroideo. Este último debía haber dado lugar al techo del hemisferio pero, como consecuencia del crecimiento desproporcionado de varias partes del hemisferio (Fig. 15.27), sobresale en el ventrículo lateral siguiendo una línea denominada fisura coroidea.

Rinencéfalo

Se debe señalar inicialmente que, las placodas nasales aparecen a finales de la cuarta semana. Muy temprano, algunas células en la placoda nasal se diferencian para formar las células neurosensoriales primarias del futuro epitelio olfatorio. Al final de la quinta semana, estas células emiten axones que cruzan la distancia corta para penetrar en la porción final más craneal del telencéfalo. La osificación subsecuente del hueso etmoides, alrededor de estos axones, crea la placa cribiforme perforada (Fig. 15.28).

En cuanto al rinencéfalo es la parte olfatoria del cerebro. El aparato olfatorio también forma parte del palio. En la sexta semana, en el área de la superficie ventral de cada hemisferio cerebral, donde los axones de las células neurosensoriales primarias comienzan a hacer sinapsis, forman unos abultamientos denominados lóbulos olfatorios, que muy pronto se dividen en dos porciones: una ventral integrada por el bulbo olfatorio y las cintillas olfatorias; y otra dorsal que origina la sustancia perforada anterior y el área paraolfatoria.

La porción proximal de los lóbulos olfatorios forma el paleopalio; al margen de cada hemisferio contribuirá a formar el hipocampo o arquipalio. Esta estructura engrosada, situada por arriba de la fisura coroidea, tiene función olfatoria y sobresale gradualmente en el ventrículo lateral. En la superficie del hemisferio, el hipocampo está indicado por un surco longitudinal que corresponde a la fisura o surco del hipocampo, que es paralelo y está situado por encima de la fisura coroidea.

Cuerpo estriado

Durante la sexta semana se produce una marcada proliferación de la capa del manto, en la porción basal de cada hemisferio, que produce una prominencia dentro del ventrículo lateral y también en el piso del agujero de Monro, con presencia de crestas longitudinales en formas de estrías, por lo que recibe el nombre de cuerpo estriado.

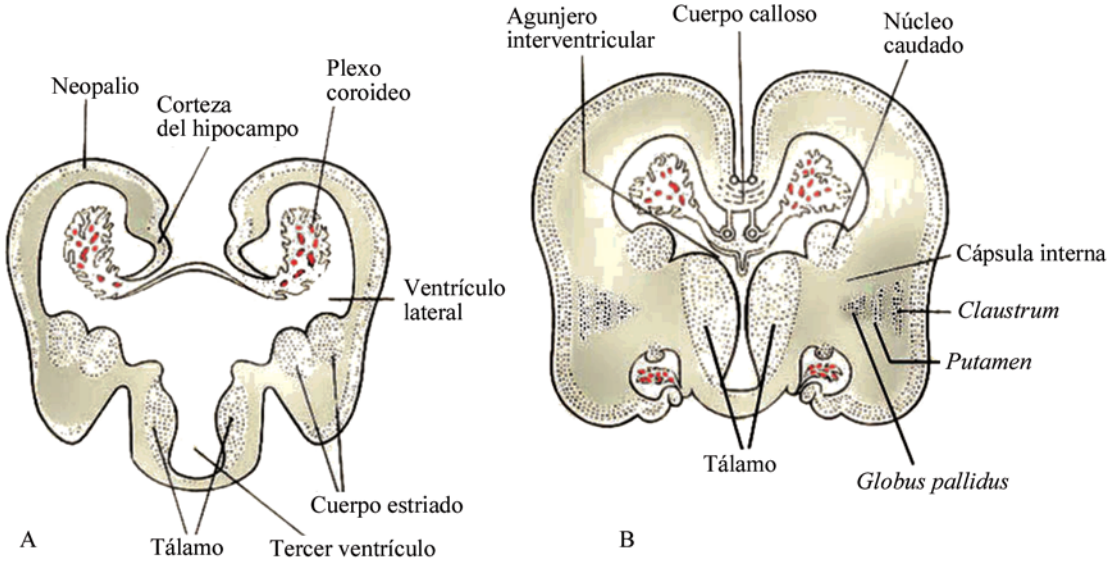

Fig. 15.27. Diferenciación del telencéfalo.

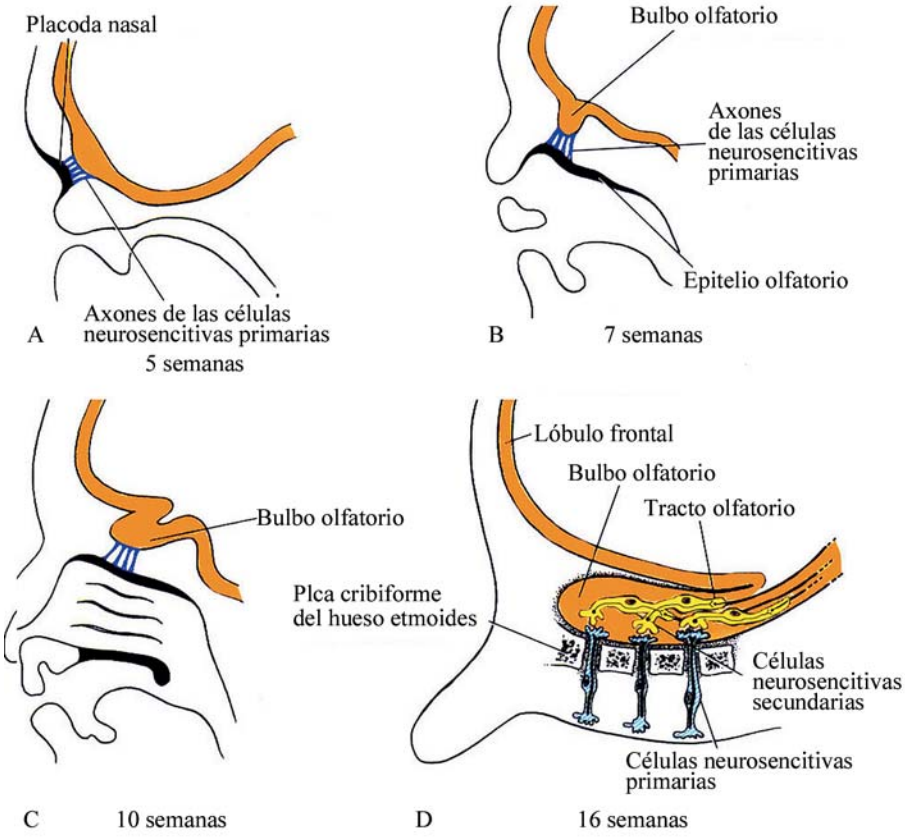

Fig. 15.28. Evolución del rinencéfalo.

Al principio, el cuerpo estriado está separado del tálamo por una hendidura, la que desaparece gradualmente con el desarrollo, y ambas estructuras forman una masa continua. El cuerpo estriado se divide en dos partes: una ventrolateral que origina el núcleo lenticular, y otra dorsomedial en la cual se forma el núcleo caudado que se mantiene en contacto con el tálamo.

Esta división se produce como consecuencia de que el cuerpo estriado es atravesado por un número cada vez mayor de cilindroejes formando así, la cápsula interna. Posteriormente, el núcleo lenticular, por la misma causa, se divide en una porción lateral, el putamen, y otra medial, el *globus pallidus*.

Las fibras de proyección cortical no pasan todas a través de la cápsula interna; algunas lo hacen por fuera del núcleo lenticular formando la cápsula externa, la cual separa al núcleo lenticular de un grupo de células aplanadas, conocidas con el nombre de *claustrum* que están profundamente situadas en la corteza insular. Las fibras continúan y pasan entonces a través de la región subtalámica y penetran en los pedúnculos del mesencéfalo.

Corteza cerebral

La corteza no olfatoria (neopalio) en el hombre sobrepasa en su crecimiento al resto del telencéfalo, por lo cual las demás partes quedan ocultas. Abarca todo el hemisferio, excepto la formación hipocámpica.

Después de la aparición del paleopalio, las células de la capa del manto emigran, a partir de la séptima semana, hacia la capa marginal (visibles en forma estratificada en el recién nacido) y producen una capa cortical superficial que en su porción motora está compuesta por células piramidales y, en la sensitiva, por células granulosas.

Los hemisferios crecen y se expanden rápido, primero ventralmente formando los lóbulos frontales, después de manera cefálica y lateral, desarrollando los lóbulos parietales y, de inmediato, las expansiones dorsales y caudales constituyen los lóbulos occipitales y temporales. La corteza que cubre el núcleo lenticular permanece como área deprimida o fija, que recibe el nombre de ínsula de Reil, y queda oculta en el piso de la cisura de Silvio, debido al crecimiento de los lóbulos adyacentes (Fig. 15.29).

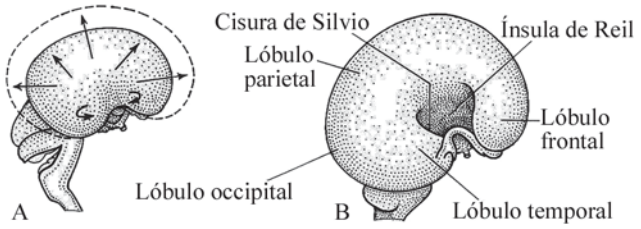

Fig. 15.29. Crecimiento de los hemisferios cerebrales.

Al principio, las paredes de los hemisferios cerebrales son lisas pero, a partir del cuarto mes, la superficie de los hemisferios cerebrales crece con más rapidez, debido al aumento de la corteza o sustancia gris, que la capa medular blanca situada por debajo, por lo cual se pliega y forma las circunvoluciones separadas por surcos que, cuando son muy pronunciados, reciben el nombre de cisuras (Fig. 15.30). El cuadro detallado de las circunvoluciones que se forman finalmente en los hemisferios cerebrales, varía un tanto de un individuo a otro.

Comisuras

Después del cierre del neuroporo anterior, la pared anterior del prosencéfalo se denomina lámina *terminalis*; se continúa hacia arriba con la delgada placa del techo del prosencéfalo y, hacia abajo, con su placa gruesa del piso.

Después de la aparición del hemisferio cerebral, la lámina *terminalis* se engruesa y forma la placa comisural, por la cual pueden pasar las vías de un hemisferio cerebral a otro. Cuando estas fibras conectan regiones correspondientes de las dos mitades del cerebro, se denominan fibras comisurales. Otras fibras que cruzan de un lado a otro del cerebro se decusan. En el cerebro anterior, tanto las fibras comisurales, como las que se decusan, se agrupan por lo general como comisuras cerebrales (Fig. 15.31).

La primera en aparecer, octava semana, en la porción inferior de la placa comisural, es la comisura anterior, que está formada por fibras que conectan la corteza piriforme con el bulbo olfatorio de un hemisferio con los del lado opuesto. Poco después aparece la segunda comisura, la del hipocampo del trígono o del fórnix, sus fibras nacen en el hipocampo y convergen en la lámina terminal, cerca de la placa del techo del diencéfalo; sus fibras relacionan las cortezas de las formaciones hipocámpicas de ambos hemisferios.

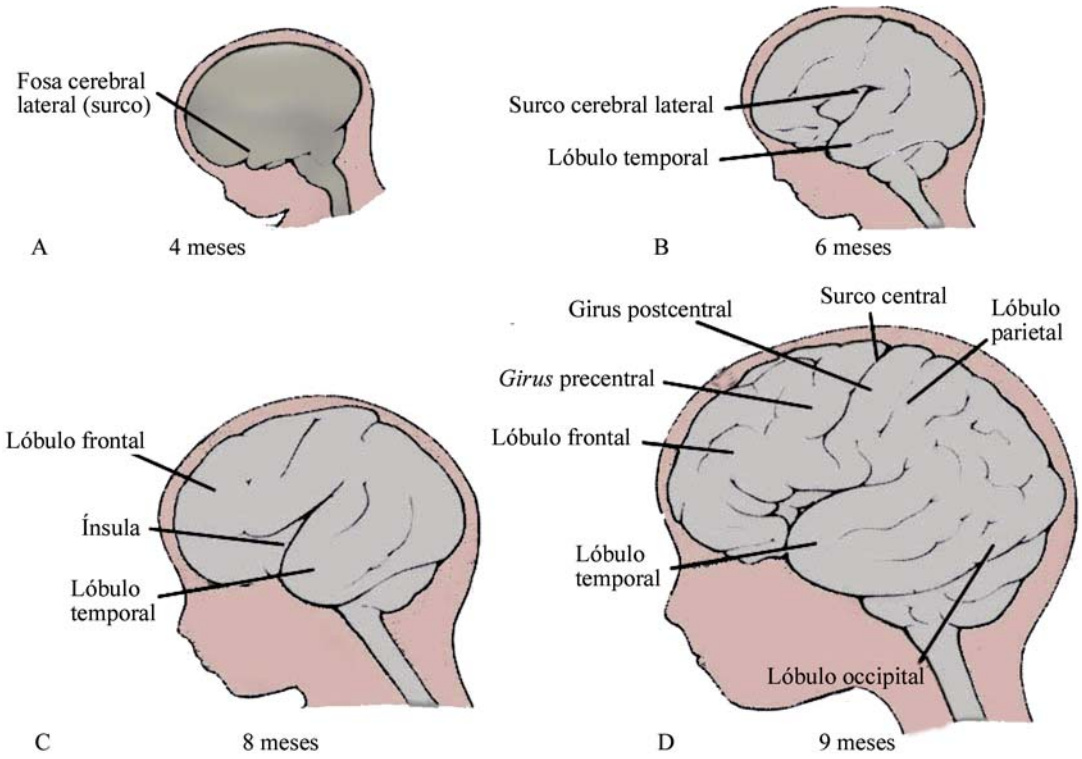

Fig. 15.30. Desarrollo de la corteza cerebral.

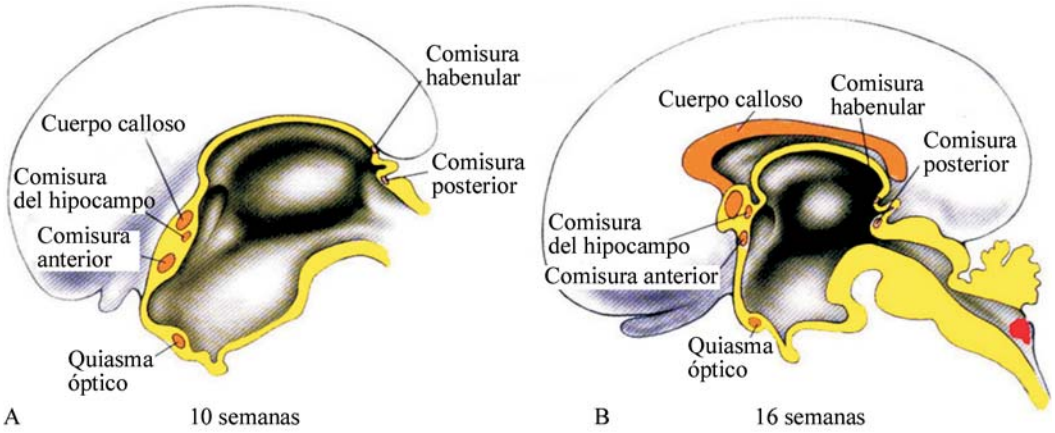

Fig. 15.31. Formación de las comisuras cerebrales.

La mayor y más importante de las comisuras es el cuerpo calloso, que aparece hacia la décima semana, y que conecta las áreas corticales no olfatorias de los dos hemisferios cerebrales. Su crecimiento se debe a la expansión rápida y continua del neopalio. La parte más anterior se forma primero y su extensión posterior (el *splenium*) se forma tarde en la vida fetal, se extiende primero hacia delante, uniendo los lóbulos frontales, después, en la región dorsal con el desarrollo de los lóbulos parietales, se arquea sobre el delgado techo del diencéfalo. El área entre el cuerpo calloso y la comisura del hipocampo se hace muy delgada y forma el septo lúcido. Las comisuras descritas y el septo lúcido en su desarrollo forman parte de la lámina embrionaria y representan prolongaciones de esta.

Además de las tres comisuras señaladas, aparecen otras tres. Dos de las cuales, las comisuras posterior y superior (habenular) se encuentran inmediatamente por delante y por debajo del tallo de la epífisis, la primera está formada por fibras que unen ambos haces longitudinales medios y la segunda por fibras que interconectan ambas regiones epitalámicas. La tercera, el quiasma óptico, se forma de manera precoz. En su porción anterior de la lámina terminal está compuesta por fibras de la mitad interna de la retina que cruzan hacia el lado opuesto para alcanzar el cuerpo geniculado y el tubérculo cuadrigémino superior.

En cuanto a la incidencia geneticomolecular del desarrollo del cerebro hay que tener en cuenta que, como se describió al inicio del capitulo, la inducción primaria del sistema nervioso da como resultado la formación de la placa neural por encima de la notocorda. Estudios moleculares realizados fundamentalmente en anfibios han permitido conocer mejor algunos mecanismos de la inducción neural.

En los embriones, durante la etapa de gastrulación, el ectodermo dorsal produce la molécula de señal BMP-4 que inhibe la formación de tejido neural. Sin embargo, moléculas producidas por la notocorda como *noggin y chordin*, así como folistatina en anfibios, bloquean la acción inhibidora del BMP-4 sobre el ectodermo dorsal, por lo que se forma la placa neural.

Bajo la acción de *noggin y chordin*, la placa neural desarrolla el cerebro anterior, al tiempo en que, por la acción del factor de crecimiento fibroblástico (FGF-8) se desarrolla la porción caudal de la placa neural, es decir, la médula espinal. Luego el ectodermo neural inducido y bajo la acción de *noggin, chordin* y FGF-8, juntas desarrollan el cerebro medio y posterior. Casi de inmediato, después de la inducción neural, la placa neural comienza el proceso de formación del tubo de igual nombre.

Como se observa, en estas etapas tempranas, ya se define el eje o patrón anteroposterior e inicio de la formación de cada una de las regiones del encéfalo, con patrones específicos que caracterizan las diferentes regiones del cerebro, además de establecer los límites entre regiones. Luego se continúa el desarrollo de numerosas regiones o segmentos denominados rombómeras en la región del cerebro posterior, y divisiones menos precisas conocidas como prosómeras en el cerebro anterior.

En el caso del cerebro posterior se consideran importantes las acciones del factor de transcripción Ksox-20 y genes tipo *homeobox,* en la determinación de los segmentos del cerebro posterior. Si se elimina

Ksox-20 las rombómeras tres y cinco no se forman. Estos genes por tanto, confieren un valor posicional a lo largo del eje anteroposterior y determinan la identidad de las rombómeras, así como especifican sus derivados.

Aún no está claro cómo ocurre esta regulación, aunque parece que el ácido retinoico puede desempeñar alguna función en el control sobre la expresión de los genes tipo Hox (*homeobox*). Una deficiencia en el ácido retinoico trae como consecuencia la formación de un cerebro posterior pequeño con ausencia de las rombómeras posteriores.

Los mecanismos que intervienen para la definición del patrón en la región del cerebro medio se encuentran situados en un centro de señales moleculares en el límite, entre el mesencéfalo y el metencéfalo. La principal molécula es la FGF-8, la que se expresa en un estrecho anillo en el límite anterior del primer rombómero, una subdivisión del metencéfalo. El FGF-8 actuando con la molécula de señal Wnt-1 induce la expresión de los genes engrailed En-1 y En-2. El En-1 regula el desarrollo del cerebro medio dorsal (*tectum*) y la parte anterior del cerebro posterior (cerebelo), el En-2 participa solo en la diferenciación del cerebelo.

Estudios moleculares recientes en algunas especies animales indican que el límite, entre el futuro cerebro medio y posterior, no se corresponde con la constricción anatómica entre el mecencéfalo y el romboencéfalo (istmo), sino que este límite se localiza craneal a esta constricción en un plano marcado por el límite posterior de la expresión de los genes *homeobox* Otx-2.

Anomalías congénitas del encéfalo

Las malformaciones del SNC representan alrededor de 10 % de todas las malformaciones y, al menos, la mitad de estas son evidentes al nacimiento. Los defectos del tubo neural (DTN) son mucho más frecuentes en embriones que en recién nacidos, y se cree que más de 90 % de embriones afectados se pierden durante el periodo embrionario.

En los humanos, los virus (rubéola y citomegalovirus), los rayos X, la hipoxia, y los trastornos hereditarios y cromosómicos (ejemplo trisomías) son los más importantes en la producción de estas afecciones.

Alrededor de 95 % de estos son espina bífida y anencefalia. La prevalencia de los defectos del tubo neural varía de 1 a 5/1 000 nacidos vivos y el índice de ocurrencia es aproximadamente de 3 %.

Para el diagnóstico prenatal, los métodos principales utilizados para la detección de los defectos del tubo neural, especialmente para anencefalia y espina bífida abierta son la ultrasonografía, la evaluación de alfafetoproteína y acetilcolinesterasa y la citología exfoliativa del líquido amniótico.

La alfafetoproteína es producida inicialmente por el saco vitelino pero muy pronto es sustituida por el hígado (Fig. 15.32). Entra al líquido amniótico por medio de la orina fetal y es extraída por ingestión fetal y digestión intestinal. Una comunicación directa o indirecta, entre el líquido cefalorraquídeo y el líquido amniótico, ocurre en la espina bífida y en la anencefalia.

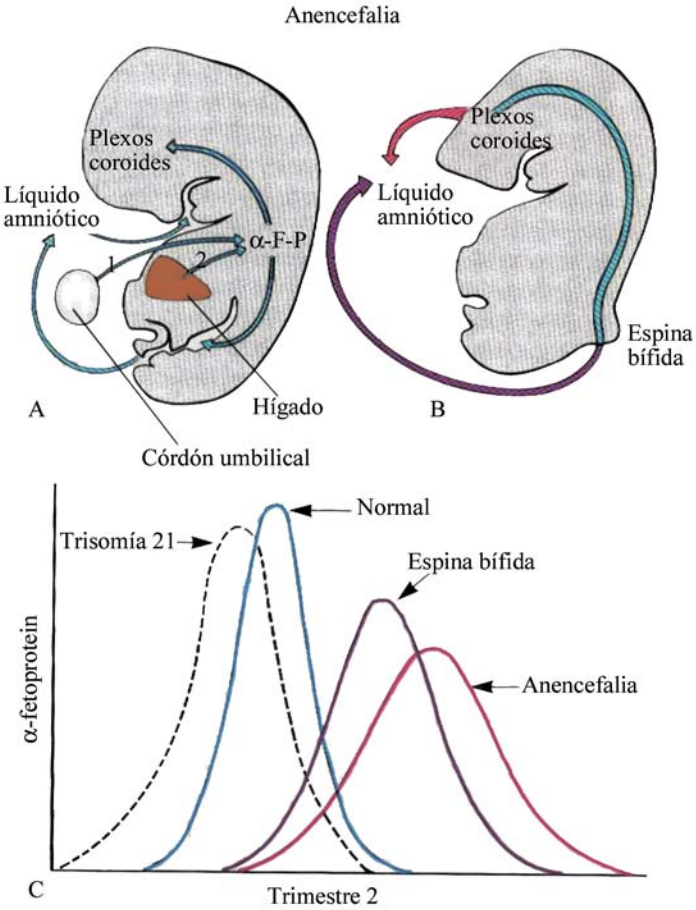

Fig. 15.32. Relación de los defectos del tubo neural y la alfafetoproteína.

Si ocurre alguna malformación, el resultado de la prueba diagnóstica de alfafetoproteínas, que se realiza en el líquido amniótico y en el suero materno, es de niveles más altos de lo normal. Por lo que esto se puede detectar prenatalmente.

Niveles elevados se encuentran en la gastrosquisis, en la atresia esofágica o intestinal, mientras que el nivel disminuido se presenta en la trisomía 21 y 18.

Prevención

Una dieta materna mejorada y preparaciones multivitamínicas se recomiendan para la prevención de defectos del tubo neural. Además, a causa de que los cambios metabólicos del folato son considerados como factor importante de defectos del tubo neural, se recomienda actualmente la administración de ácido fólico (4 mg/d) durante las etapas de embarazo y antes del embarazo.

Defectos del tubo neural en el encéfalo

Los diferentes tipos principales de espina bífida ya descritos tienen sus contrapartes en la región cerebral:

1. La placa neural permanece abierta.
2. El tubo neural se exterioriza.
3. Solo las meninges se exteriorizan.
4. Puede suceder que un simple defecto esquelético sea evidente.

Se pueden presentar las anomalías siguientes:

1. Anencefalia: el tipo más severo de disrafia cerebral se presenta como la ausencia parcial del cerebro y de la bóveda craneal suprayacente. Las partes que faltan generalmente son el prosencéfalo, el mesencéfalo y la parte rostral del rombencéfalo. Muchos nacen muertos pero algunos sobreviven pocas horas o días. Esta condición se puede combinar con un defecto espinal adyacente (craneorraquisquisis). La incidencia varía de manera considerable con la localización geográfica. Es cuatro veces más frecuente en las mujeres que en los hombres. Debido a que falta en el feto el mecanismo de deglución, en los dos últimos meses del embarazo se presenta hidramnios. La anormalidad se puede reconocer en los rayos X, ya que la bóveda craneal está ausente. La anencefalia se ha producido de forma experimental, por ejemplo, en ratas con hipervitaminosis A (Fig. 15.33).
2. Meningocele, meningoencefalocele y meningohidroencefalocele: son todas causadas por un defecto de osificación en los huesos del cráneo. Con frecuencia son referidas todas como encefalocele. El hueso que más se observa afectado es la porción escamosa del hueso occipital, la cual puede faltar de manera parcial o total. Si la apertura del hueso occipital es pequeña, solo las meninges protruyen a través de esta, pero si el defecto es grande, parte del cerebro y aun parte del ventrículo pueden penetrar a través de la apertura dentro del saco meníngeo. Las dos últimas malformaciones son conocidas como meningoencefalocele y meningohidroencefalocele, respectivamente.
3. Síndrome de Meckel-Gruber: en esta afección existe encefalocele occipital, acompañado de riñones poliquísticos y polidactilia.

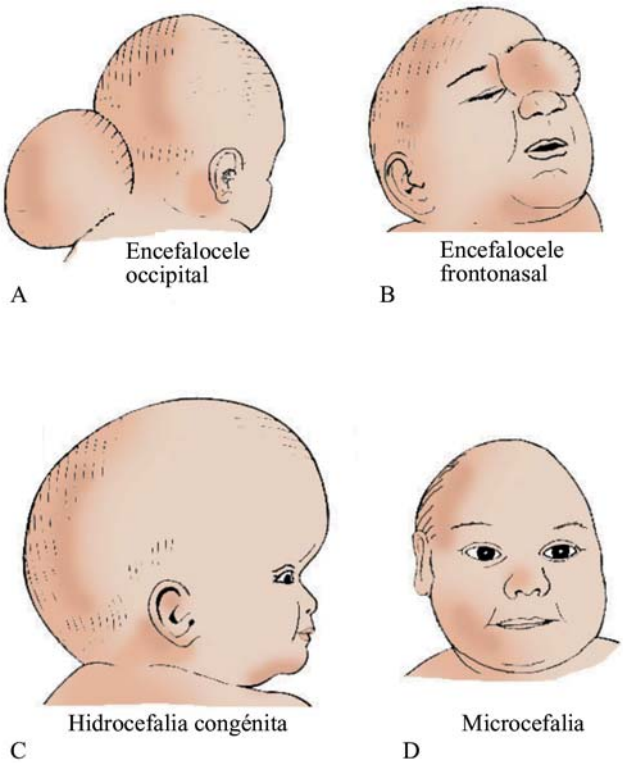

Fig. 15.33. Algunos ejemplos de anomalías cerebrales.

4. Hidrocefalia: se caracteriza por aumento anormal del líquido cefalorraquídeo dentro del sistema ventricular. La hidrocefalia puede tener causa prenatal, siendo un ejemplo la infección viral o taxoplasmosis o, posnatal, como por ejemplo la neoplasia. Algunos casos son familiares. Los ventrículos están siempre aumentados en tamaño, con marcado agrandamiento de la cabeza poco antes del nacimiento. La anormalidad se puede aliviar con un "cortocircuito" del líquido cefalorraquídeo del sistema ventricular a la cavidad peritoneal o dentro de la aurícula derecha. La hidrocefalia se subdivide en dos tipos principales: no obstructiva y obstructiva:
   a) Hidrocefalia no obstructiva: se refiere a un agrandamiento relativo de los ventrículos y de

los espacios subaracnoideos, causados por pérdida de tejido cerebral.

b) Hidrocefalia obstructiva: es la que se asocia con deterioro de la circulación o de la absorción de líquido cefalorraquídeo. Se subdivide en comunicante y no comunicante:
   – Hidrocefalia comunicante: se refiere a un acceso libre al espacio subaracnoideo, aunque una obstrucción ocurre fuera del sistema ventricular. Las causas incluyen infección (por ejemplo, citomegalovirus o *Toxoplasma*) y hemorragia intracraneal.
   – Hidrocefalia no comunicante: se refiere a falta de comunicación entre el sistema ventricular y el espacio subaracnoideo, ambas craneal y espinal. La obstrucción es más frecuente en el acueducto de Silvio, pero puede estar en el cuarto ventrículo o sus aperturas. Aunque la causa de la estenosis del acueducto es por lo general desconocida, puede resultar de gliosis, inflamación o neoplasia.

5. La malformación de Arnold-Chiari: descrita por Cleland en 1883, es un desplazamiento caudal y herniación de las estructuras cerebelosas y médula, incluyendo la porción caudal del cuarto ventrículo a través del *foramen magnum*. La malformación de Arnold-Chiari se presenta de manera virtual en cada caso de espina bífida quística y está con frecuencia acompañada de hidrocefalia (Fig. 15.34).
6. Holoprosencefalia: es la pérdida de las estructuras de la línea media en el cerebro y la cara. En los casos severos, los ventrículos laterales emergen como una vesícula telencefálica única, los ojos están fusionados y hay una cámara nasal única al lado de otros defectos faciales de la línea media. Esta anomalía es heterogénea e incluye formas autosómicas dominantes y recesivas. Puede ser parte también de síndromes monogénicos. La trisomía 13 y 18 puede estar asociada. La diabetes materna y los medicamentos antiepilépticos pueden actuar como teratógenos. Las mutaciones del Shh, gen que regula el establecimiento de la línea media ventral en el SNC, resultan en algunas formas de holoprosencefalia. Esta última es mucho más frecuente en embriones que en recién nacidos, y se piensa que más de 90 % de los embriones afectados se pierden durante el periodo embrionario.

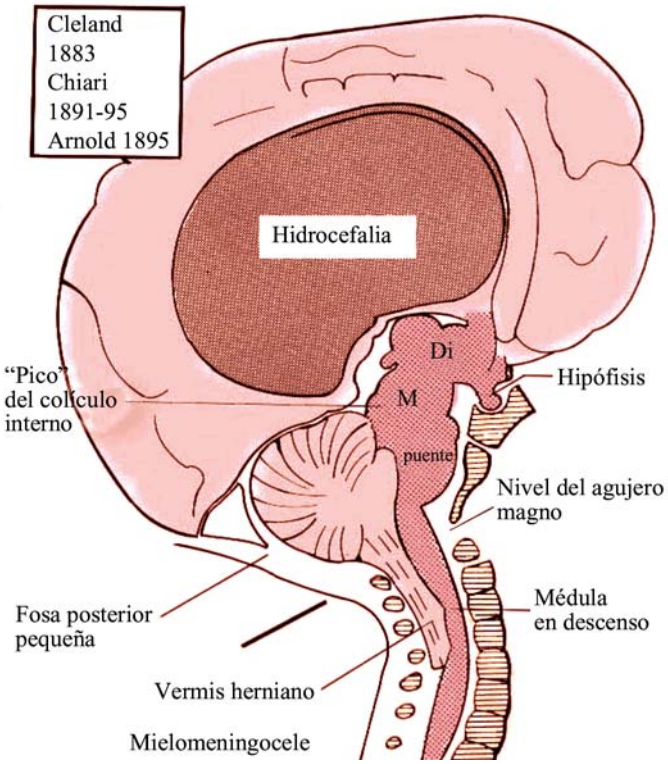

Fig. 15.34. Característica de la malformación Arnold-Chiari.

7. Síndrome de Smith-Lemoli-Ortiz: es un defecto de la biosíntesis del colesterol, estos niños presentan defectos craneofaciales y de las extremidades inferiores y 5 % presentan holoprosencefalia. Este síndrome se debe a anormalidades en la 7-dihidrocolesterol reductasa la cual metaboliza al 7-dihidrocolesterol a colesterol. Mucho de los defectos, incluyendo los del cerebro y las extremidades inferiores, se pueden deber a señalamiento anormal de Shh, ya que el colesterol es necesario para que este gen ejerza sus defectos. Todavía otra causa de holoprosencefalia es el abuso del alcohol el que, en estadios tempranos del desarrollo, destruye de manera selectiva a las células de la línea media.
8. Microcefalia: una cabeza pequeña es el resultado, con frecuencia, de una reducción general de la masa del cerebro, debida a una hipolasia primaria o a una destrucción secundaria del cerebro que se puede establecer prenatal o posnatal. Factores medioambientales como, radiación en la madre, anoxia perinatal, trisomía 21 (síndrome de Down), así como factores genéticos (autosómica recesiva) son causas de esta

afección. La toxoplasmosis fetal puede causar calcificación precoz cerebral y de los huesos del cráneo. La microcefalia es la base de muchos casos de retardo mental.

9. Retardo mental: puede, aun en casos severos, no estar asociado con anormalidades cerebrales morfológicamente. El retardo mental puede resultar de anormalidades genéticas (síndrome de Down y de Klinefelter) o de exposición a teratógenos (malnutrición y saturnismo) o a agentes infecciosos (rubéola, citomegalovirus y *Toxoplasma*) u otras causas como fenilcetonuria y cretinismo. La deficiencia de iodo es una causa importante prevenible a causa de que el iodo es necesario para el desarrollo del cerebro, así como para la función de la glándula tiroides. Pero la causa líder del retardo mental es, sin dudas, el abuso materno del alcohol.

Estas anormalidades señaladas son las más serias y pueden ser incompatibles con la vida. Otros numerosos defectos del SNC se pueden presentar sin manifestaciones externas. Por ejemplo, el cuerpo calloso, puede estar ausente de manera parcial o total sin mucho trastorno funcional. También puede haber ausencia parcial o completa del cerebelo con trastornos ligeros de la coordinación.

Sistema nervioso periférico

Está formado por dos sistemas principales: el cerebroespinal y el vegetativo, ambos están integrados por nervios dispuestos en formas pares, que emiten sus prolongaciones hacia regiones simétricas del cuerpo. Estos nervios están conformados por fibras eferentes, que transmiten impulsos motores provenientes, tanto de los centros nerviosos de neuroblastos situados en la placa basal del sistema nervioso central, como por fibras eferentes que llevan impulsos sensitivos hacia el sistema nervioso central, y se originan de células nerviosas situadas en la cresta neural a lo largo del tubo neural.

Sistema nervioso cerebroespinal

Nervios raquídeos

Se disponen segmentariamente de acuerdo con los miotomas que inervan. Presentan dos raíces: una dorsal (posterior) asociada a un ganglio y otra ventral (anterior). Hacia el final de la cuarta semana se pueden observar las fibras de la raíz ventral (que crecen de los neuroblastos de la capa del manto de la médula) y los ganglios raquídeos como expansiones de la cresta neural, todavía continua. En la quinta semana, las neuronas de los ganglios emiten dos tipos de prolongaciones: centrípetas, que penetran en la capa marginal de la médula formando las raíces dorsales y periféricas, que se unen a las raíces ventrales y son los troncos nerviosos.

En la sexta semana, desaparecen los puentes de la cresta neural que unían a los ganglios raquídeos y se hacen evidentes los nervios raquídeos. Esta diferenciación se efectúa en dirección cefalocaudal.

Del tronco de cada nervio raquídeo, poco después de la unión, se emite una rama ventral (motora) y otra dorsal (sensitiva).

La rama ventral, de mayor grosor, se prolonga y emite la rama comunicante que se dirige al ganglio simpático, y las ramas terminales lateral y ventral que inervan los músculos y la piel de las paredes laterales y ventrales del cuerpo respectivamente (Fig. 15.35).

Plexos nerviosos

En las regiones correspondientes a los miembros donde los músculos no presentan la regularidad de la musculatura del tronco, las ramas lateral y ventral emiten asas comunicantes de un nervio raquídeo a otro, y forman así los plexos nerviosos que son ya evidentes en embriones de seis semanas. Los plexos de los miembros superiores son los branquiales y los de los miembros inferiores los lumbosacros.

Los nervios dorsales de los plexos inervan los músculos extensores y, los ventrales los músculos flexores.

Nervios craneales

Los nervios craneales están formados por 12 pares y hacen su aparición durante la quinta y sexta semanas. Se caracterizan por no adoptar una disposición segmentaria ordenada, además de los componentes generales, sensitivos y motores, contienen fibras especiales distribuidas en los principales órganos de los sentidos y en los músculos derivados de los arcos branquiales. Sus núcleos sensitivos y motores están dispuestos en masas y columnas definidas de las respectivas placas alar y basal.

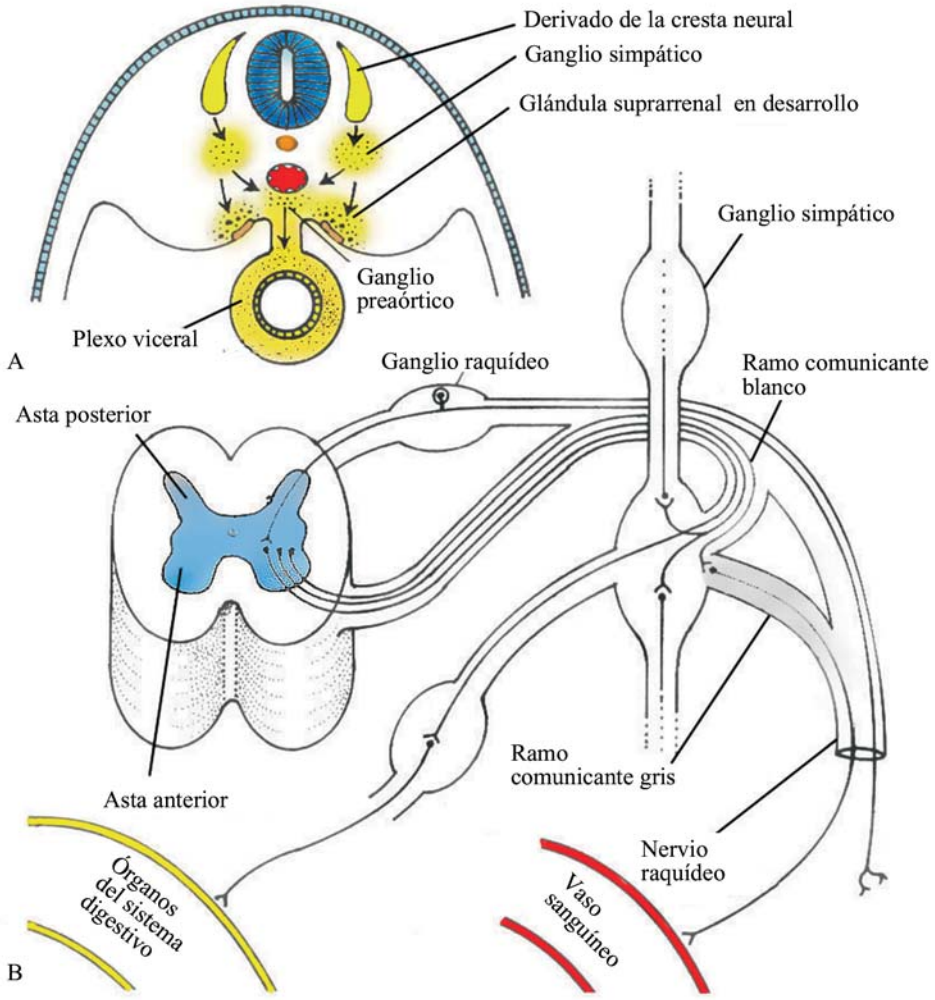

Fig. 15.35. Formación de los nervios raquídeos y simpáticos.

A diferencia de los nervios raquídeos o espinales, la composición funcional de los nervios craneales varía de manera amplia, los sensitivos especiales y los motores somáticos tienen una sola clase de fibras, mientras que los sensitivos tienen varias, especialmente los nervios glosofaríngeo y neumogástrico, cada uno de los cuales contiene cinco tipos de fibras diferentes. La agrupación funcional de estos nervios se resume a continuación:

1. Sensitivos especiales:
   a) I olfatorio.
   b) II óptico.
   c) VIII estatoacústico.
2. Motores somáticos:
   a) III motor ocular común.
   b) IV patético.
   c) VI motor ocular externo.
   d) XII hipogloso mayor.
3. Sensitivos y motores viscerales:
   a) V trigémino.
   b) VII facial.
   c) IX glosofaríngeo.
   d) X neumogástrico o vago (incluye fibras del XI par espinal o accesorio).

Sistema nervioso autónomo o vegetativo

Se divide desde el punto de vista funcional en: sistema nervioso simpático, que abarca la región toracolumbar y sistema nervioso parasimpático, correspondiente a las regiones craneal y sacra.

Sistema nervioso simpático

Está compuesto de neuronas (motoras viscerales) ubicadas en el sistema nervioso central, cuyas fibras se extienden hasta los ganglios simpáticos, y por otro grupo de neuronas, que tienen sus cuerpos celulares en un ganglio y cuyos axones salen fuera de este y activan las células glandulares o los músculos involuntarios de las vísceras y los vasos sanguíneos.

En la quinta semana, ciertas células de la cresta neural emigran a través de las raíces dorsales de los nervios espinales y se disponen en masas pares situadas dorsolateralmente con respecto a la aorta. Pronto se fusionan debido a su crecimiento y forman un par de bandas longitudinales en las cuales aparecen agrupaciones segmentarias de neuroblastos que son los ganglios simpáticos (Fig. 15.35. B). Estos neuroblastos se diferencian en células ganglionares multipolares, encapsuladas por células satélites que se originan también en la cresta neural.

Los ganglios simpáticos se comunican entre sí por fibras nerviosas y forman de este modo las cadenas simpáticas, lo cual ocurre durante la séptima semana.

Desde su posición inicial en el tórax, grupos de neuroblastos emigran hacia la región cervical y lumbosacra, y se fusionan al nivel de la región cervical. Algunos neuroblastos emigran a la superficie ventral de la aorta y forman los ganglios preaórticos (celíaco, mesentérico superior y mesentérico inferior) y otros emigran al corazón, el pulmón y el sistema digestivo y originan los plexos viscerales simpáticos (Fig. 15.35. A).

Al nivel de los segmentos toracolumbares de la médula espinal se originan fibras nerviosas que penetran en los ganglios simpáticos, y hacen sinapsis con los neuroblastos en desarrollo a este nivel. Algunas de estas fibras se extienden en lugares más altos o más bajos en las cadenas simpáticas o, a los ganglios preaórticos. Estas se denominan fibras preganglionares y poseen vainas de mielina. Su función es estimular las células de los ganglios simpáticos. Al salir de los nervios raquídeos hacia los ganglios simpáticos reciben el nombre de ramas comunicantes blancos. Esta columna visceroeferente se extiende solo del primer segmento toráxico al segundo lumbar de la médula espinal (Fig. 15.35. B).

Los cilindroejes de las células ganglionares simpáticas se denominan fibras posganglionares y carecen de vaina de mielina. Se dirigen a otros niveles de la cadena simpática al corazón, los pulmones y el aparato digestivo. Existen otras fibras conocidas como ramos comunicantes grises que salen de la cadena simpática y se unen con los nervios raquídeos, de donde se dirigen a los vasos sanguíneos periféricos, el pelo y las glándulas sudoríparas. Estos ramos comunicantes grises se encuentran en todos los niveles de la médula espinal.

Sistema nervioso parasimpático

Al mismo tiempo que se forma el sistema simpático, otro grupo de neuroblastos emigra hacia los órganos que han de inervar y forman los ganglios terminales, los cuales se localizan cerca o en el interior mismo del órgano inervado; su origen se discute. Se encuentran en la cabeza, el corazón, las vísceras pelvianas y los plexos submucosos y mientéricos del tubo digestivo. La acción de las fibras parasimpáticas es antagónica con respecto a los efectos funcionales del sistema simpático.

Sistema cromafín

Algunas células de los ganglios se transforman en células satélites y de neurilema, asociadas con las neuronas, otras se transforman en elementos endocrinos que tienen afinidad por las sales de cromo, por lo cual se denominan células cromafines, tal afinidad es atribuible a la presencia de la hormona epinefrina. El integrante principal de este sistema es la médula suprarrenal.

Glándulas suprarrenales

La glándula suprarrenal tiene doble origen; uno de sus componentes es la porción mesodérmica, que forma la corteza y el otro, la porción ectodérmica, que origina la médula.

En los peces, la corteza y la médula son órganos independientes. En los animales más evolucionados se van asociando progresivamente, hasta que en los mamíferos la corteza en forma de cápsula envuelve a la médula.

Corteza suprarrenal. En el embrión de cinco semanas, las células del epitelio celómico, situadas

entre la raíz del mesenterio y las gónadas (Figs. 15.35. A y 15.36), proliferan, se introducen en el mesénquima subyacente y se convierten en órganos acidófilos voluminosos denominados corteza fetal o primitiva (Fig. 15.36. B). Muy pronto, esta corteza queda envuelta por una segunda migración de células de igual origen que forma posteriormente la corteza definitiva o permanente, característica de los primates (Fig. 15.36. C y D).

Después del nacimiento, la corteza fetal comienza a involucionar, mientras que la permanente crece hacia el centro.

Médula suprarrenal. Durante la séptima semana, células provenientes de los ganglios simpáticos del plexo celíaco comienzan a invadir el lado interno del esbozo cortical. La migración continuada forma cúmulos celulares que ocupan una posición central en la glándula (Fig. 15.36). Poco antes del nacimiento cesa este proceso y el tejido cromafín queda agrupado en cordones y masas.

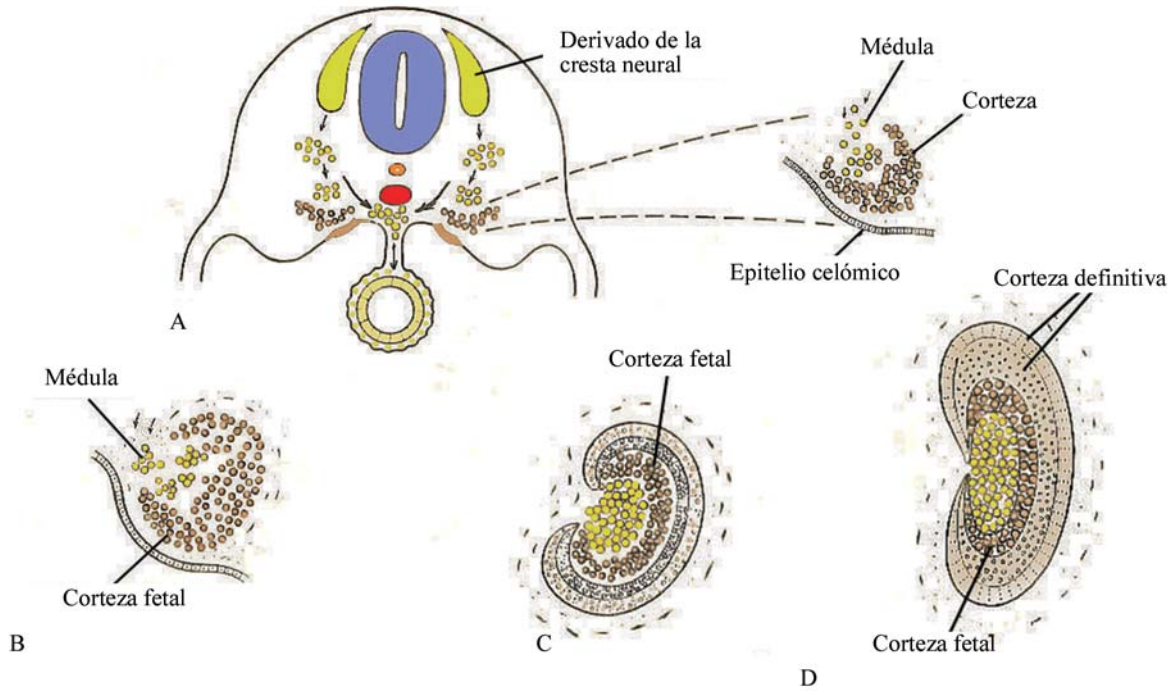

Fig. 15.36. Diferenciación de la glándula suprarrenal.

Capítulo 16

Órganos de los sentidos especiales

En el momento del nacimiento y a menudo mucho antes, ya están bien establecidos los mecanismos reflejos que controlan las actividades vitales, además están presentes los movimientos reflejos de los ojos y el reflejo pupilar a la luz. Por la marcada intervención en el proceso de relación del individuo con el medio que lo circunda, se denomina al ojo y al oído, órganos de los sentidos especiales; localizándose ambos en la extremidad cefálica.

Desarrollo del ojo

Para que exista una visión normal, muchas estructuras complejas dentro del ojo, deben estar apropiadamente relacionadas entre sí, por ejemplo, la córnea y el cristalino deben hacerse transparentes y alinearse de manera correcta para tener una vía apropiada que posibilite la llegada de la luz a la retina. Esta última debe estar configurada para recibir imágenes visuales y, a su vez, trasmitir señales visuales al cerebro.

El aparato visual se desarrolla a partir de tres elementos, del ectodermo superficial, del ectodermo neural y del mesénquima cefálico que está entre los dos anteriores.

Vesículas ópticas

La parte derivada del ectodermo neural aparece al comienzo del periodo somítico (embrión de 22 días) como engrosamientos bilaterales, que se convierten muy pronto en surcos a cada lado del prosencéfalo, denominados surcos ópticos; estos crecen hacia el exterior en forma de evaginaciónes, cada vez más amplias. Al cerrarse el neuroporo anterior, estos surcos originan evaginaciones del prosencéfalo, conocidas como vesículas ópticas (Fig. 16.1. A y B) que crecen alejándose del resto del prosencéfalo, quedando unidas a este solo por una zona estrecha, los pedículos ópticos, que intervienen después en la formación del nervio óptico.

Al producirse la división del prosencéfalo, las vesículas ópticas quedan conectadas con la parte de la vesícula cerebral que se convierte en diencéfalo. En su crecimiento, la porción distal más dilatada de la vesícula óptica alcanza y contacta con el ectodermo superficial, ejerciendo una acción inductora sobre este, que se engrosa y diferencia en la placoda del cristalino, la cual a su vez se invagina y forma la vesícula del cristalino (Fig. 16.1. E).

Durante la quinta semana del desarrollo embrionario, la vesícula del cristalino pierde su contacto con el ectodermo superficial y se sitúa en el interior de la cúpula óptica (Fig. 16.1. D).

En el momento de la formación de las vesículas del cristalino, las porciones distales de las vesículas ópticas se invaginan en el interior de sus porciones proximales, de manera tal que, por su forma, se les denomina cúpulas ópticas de doble pared, dando origen a la capa interna y externa que después se ponen en contacto y se fusionan, inicialmente las dos paredes están separadas por el espacio intrarretineano (Fig. 16.1. E y 16.2. A).

La depresión afecta no solo a la porción distal de la cúpula, sino también a su borde ventral, donde aparece la hendidura ocular o fisura coroidea (fig. 16.1. D). A través de esta fisura, la arteria hialoidea llega a la cámara interna del ojo.

En la séptima semana, los labios de la fisura coroidea se fusionan, y la entrada de la cúpula se convierte en un orificio redondo que originará la futura pupila.

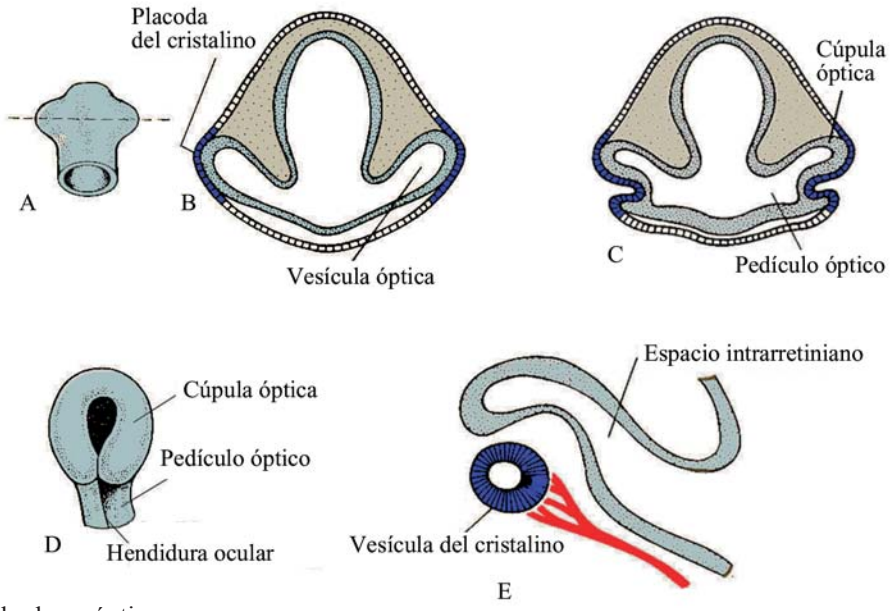

Fig. 16.1. Desarrollo del esbozo óptico.

Derivados de la cúpula óptica

Las dos capas o paredes de la cúpula óptica al unirse originan la retina, el iris y el cuerpo ciliar. La capa externa y delgada de esta, compuesta por un epitelio simple, se caracteriza por el depósito de pequeños gránulos de pigmento en la quinta semana, y recibe el nombre de capa pigmentaria de la retina (Fig. 16.2. A).

El desarrollo de la capa interna de la cúpula óptica, presenta dos porciones de evolución diferentes, una posterior, que representa los cuatro quintos posteriores, denominada porción óptica o porción coroidea de la retina y es la parte nerviosa o visual (Fig. 16.2).

Esta porción nerviosa se modifica histológicamente a similitud del resto del tubo neural y forma las capas ependimarias, del manto y marginal. Las células de la capa ependimaria que rodean al espacio intrarretiniano se diferencian en los elementos fotorreceptores, los bastoncillos y los conos. Adyacente a la capa fotorreceptora aparece la del manto que origina las neuronas y las células de sostén, conocidas como células intermediarias y ganglionares de la retina; que se disponen en el adulto en tres capas: la capa nuclear externa, la capa nuclear interna y la capa de células ganglionares (Fig. 16.2. D).

Por último, la capa marginal de aspecto fibroso, situada en la superficie interna, contiene los axones de las neuronas de las capas más profundas. Las fibras nerviosas de esta zona convergen hacia el pedículo óptico que, como ya se explicó, originan el nervio óptico.

De esta manera, los estímulos luminosos pasan por las diferentes capas de la retina antes de llegar a los fotorreceptores. Al llegar al piso del diencéfalo, las fibras no se dirigen al mismo lado del encéfalo, sino que pasan al lado opuesto y penetran en las paredes del diencéfalo y el mesencéfalo. En este cruzan los nervios ópticos en su trayecto hacia los hemisferios opuestos del encéfalo, formando el quiasma óptico. En los fetos de seis meses se pueden ya reconocer todas las capas de la retina adulta.

La parte anterior de la capa interna, denominada porción ciega de la retina, se corresponde con el quinto anterior de la retina y está formada por una sola capa de células, que rodea al borde de la cúpula. Esta porción se subdivide en porción irídea anterior, que se fusiona con la capa pigmentaria y forma la parte interna del iris dando lugar a los músculos lisos, esfínter y dilatador del iris, que tienen, por tanto, un origen ectodérmico; y porción ciliar que participa en la formación del cuerpo ciliar (Fig. 16.2. B y C). Además, la línea de unión de la parte óptica con la anterior, muestra un aspecto dentado y recibe el nombre de ora serrata.

La porción ciliar de la retina se identifica fácilmente. Hacia fuera está cubierta por una capa de mesénquima que forma el músculo ciliar; por dentro se une con el cristalino por medio de una red de fibras elásticas, el ligamento suspensorio del cristalino. La contracción del músculo ciliar modifica la tensión del ligamento y regula la curvatura del cristalino.

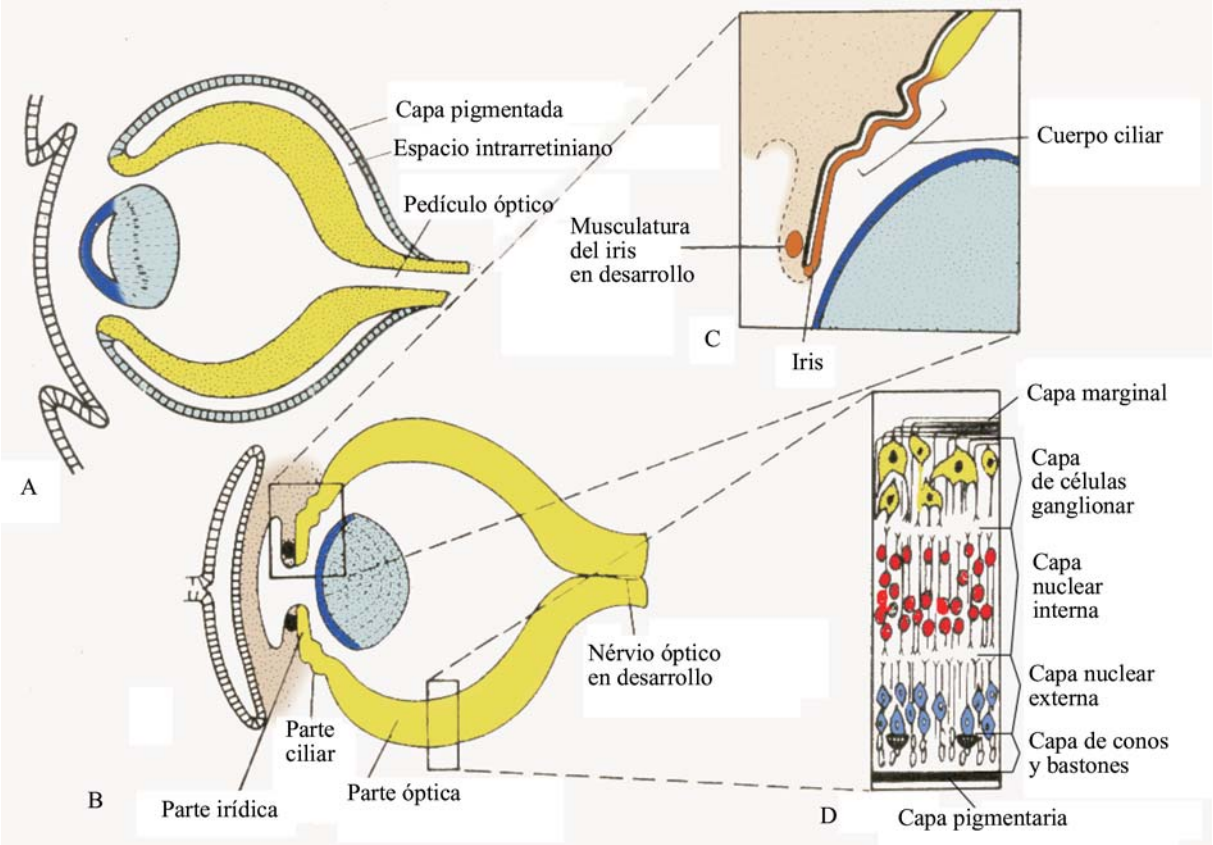

Fig. 16.2. Evolución del esbozo óptico.

Cristalino

En la etapa de cinco semanas, las vesículas del cristalino, que casi ocupan toda la cavidad de la cúpula óptica (cavidad hialoidea), se separan del ectodermo superficial por interposición del mesénquima. Estas vesículas son huecas y esféricas, con la pared o polo interno más gruesa que la externa o epitelio anterior.

Este último presenta células de tipo cilíndrico bajo, que constituyen el epitelio del cristalino definitivo, las células de la pared interna se alargan rápidamente y, hacia la séptima semana se transforman en las fibras transparentes del cristalino (Fig. 16.3. D).

Hacia el final del tercer mes, los núcleos de estas células degeneran, y el conjunto de estas representa el núcleo del cristalino (Fig. 16.3. E) que crece hacia delante y oblitera en su totalidad la cavidad de la vesícula. Después se añaden nuevas fibras provenientes del epitelio del cristalino al nivel de la zona ecuatorial, proceso que continúa hasta los 20 años de edad. La cápsula del cristalino en su porción posterior está vascularizada por la arteria hialoidea y, en su porción anterior, está irrigada por la arteria anular. Normalmente la vascularización de la cápsula del cristalino involuciona antes del nacimiento.

Cuerpo o humor vítreo

El cuerpo o humor vítreo es la masa refringente que, durante el segundo mes del desarrollo, ocupa la cavidad hialoidea, situada entre la retina y el cristalino (Fig. 16.4. A). Al formarse la fisura coroidea, el mesénquima que rodea a la vesícula óptica penetra en la cavidad de la cúpula, donde interviene en la formación de los vasos hialoideos (Fig.16.4. A). La porción anterior de estos vasos se distribuye por la cara posterior del cristalino, y la porción posterior, forma la capa vascular situada en la superficie interna de la retina, luego penetran en el pedículo óptico donde forma la arteria central de la retina (Fig. 16.4. B). Los vasos hialoideos se obliteran y desaparecen durante la vida fetal, dejando formado el canal hialoideo.

El origen del cuerpo vítreo es mixto, ya que su porción central se deriva del mesénquima por donde transcurre la arteria hialoidea (Fig. 16.4. C), mientras que la porción externa se deriva del ectodermo, puesto que proviene de las prolongaciones de los espongioblastos de la retina, que segregan en este sitio el humor vítreo.

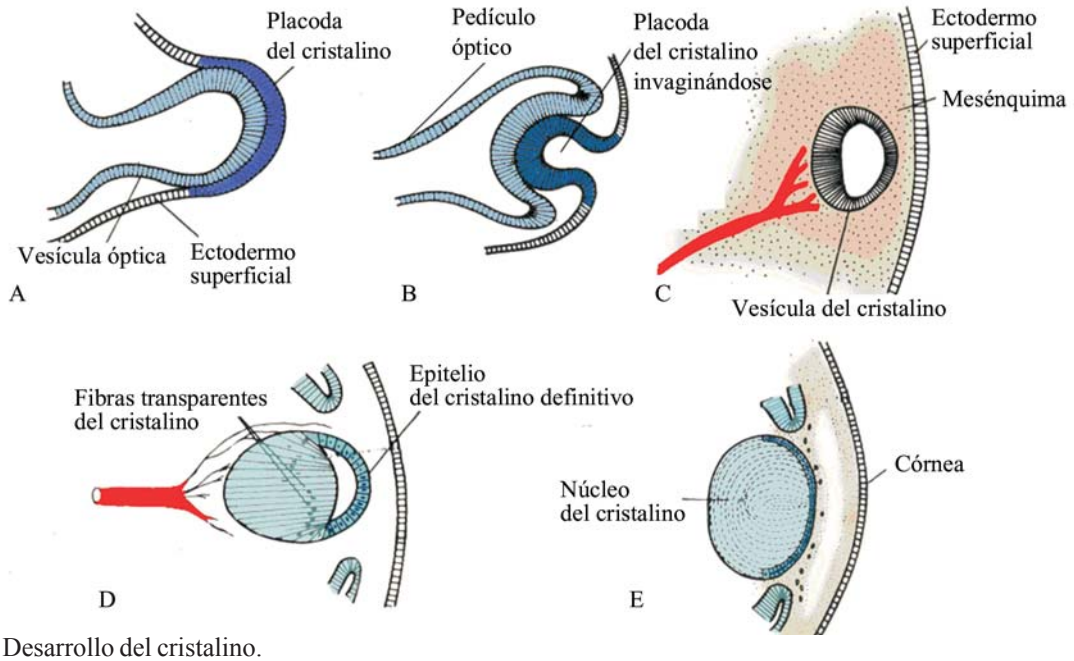

Fig. 16.3. Desarrollo del cristalino.

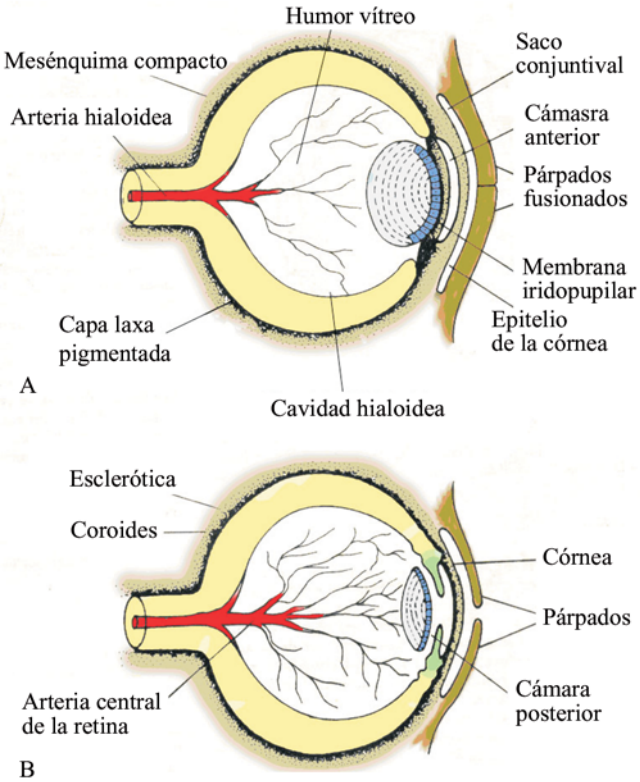

Fig. 16.4. Desarrollo de los elementos accesorios del ojo.

Nervio óptico

Como se explicó, la cúpula óptica está unida al encéfalo por el pedículo óptico que presenta en la parte ventral un surco, la fisura coroidea (Fig. 16.1. D), en la que se encuentran los vasos hialoideos. Durante la última semana de desarrollo, la fisura coroidea se cierra y se forma un túnel estrecho dentro del pedículo óptico. Debido al número creciente de fibras nerviosas, la pared interna del pedículo crece hasta fusionarse con la pared externa. Las células de la capa interna proporcionan una red de células de neuroglia que sirven de sostén a las fibras del nervio óptico. De esta manera, el pedículo óptico se convierte en el nervio óptico. En el centro contiene una porción de la arteria hialoidea, que luego se denomina arteria central de la retina. Externamente el nervio óptico está rodeado, por continuación, de la coroides y la esclerótica del globo ocular.

Túnicas del ojo

Al final de la quinta semana, el primordio del ojo está rodeado por mesénquima laxo que luego se diferencia en dos capas: una externa compacta y fibrosa, posiblemente continuación de la duramadre y que origina la esclerótica y la córnea en su parte anterior; y otra interna, comparable con la piamadre, laxa, pigmentada y muy vascularizada, que da origen a la coroides (Fig. 16.4. B).

El mesénquima que se encuentra en relación con la cara anterior del ojo se diferencia de otra manera. Por vacuolización se origina un espacio, denominado cámara anterior del ojo, que divide al mesénquima en una capa interna por delante del iris y el cristalino, la membrana iridopupilar y una capa externa transparente continua con la esclerótica, la sustancia propia de la córnea. Externamente está recubierta por el epitelio de la córnea,

originado del ectodermo superficial y en su interior, por el endotelio de la cámara anterior. La cámara posterior aparece de manera tardía, entre el iris y el cristalino; se comunica con la cámara anterior, cuando desaparece la membrana iridopupilar (Fig. 16.4. A y B).

Estructuras accesorios del ojo

Durante la séptima semana y, a partir de pliegues ectodérmicos que contienen mesénquima y están situados por encima y por debajo de la córnea en desarrollo, se originan los párpados (Fig. 16.4).

En la novena semana, sus bordes se unen pero a partir del quinto mes, esta unión comienza a desintegrarse y se reabren totalmente entre el séptimo u octavo mes.

Esta fusión separa del exterior a un espacio denominado saco conjuntival. Las glándulas, pelos y otras estructuras se desarrollan igual que en la piel. Los músculos y láminas tarsales se desarrollan del mesénquima incluido en estos pliegues.

La glándula lagrimal se forma a partir de pequeños esbozos epiteliales originados en la parte superoexterna del saco conjuntival. Los canalículos lagrimales crecen hacia dentro y se fusionan con un cordón epitelial sólido, que se desarrollan en la línea de unión entre los procesos maxilar y frontonasal. Este cordón se canaliza y forma el saco lagrimal y el conducto nasolagrimal, que se abre en el meato inferior de las fosas nasales.

En cuanto a la incidencia geneticomolecular en el desarrollo del ojo, hay que tener en cuenta que, el factor de transferencia PAX6 es el gen principal en el desarrollo del ojo, es expresado en la porción anterior de la placa neural, antes del comienzo del cierre del tubo neural. Inicialmente hay una sola área del ojo que después se separa en dos. La señal de separación de esta área está dada por el gen *sonic hedgehog* (Shh). El gen Shh regula a PAX2 y a PAX6. Más tarde, PAX2 se expresa en el pedículo óptico y PAX6 en la cúpula óptica y en la superficie ectodérmica suprayacente que forma el cristalino. Cuando la inducción del cristalino se produce, las proteínas morfogenéticas del hueso-7 (BMP-7) son necesarias para mantener el desarrollo del ojo. El Pax-6 en la drosófila desencadena una cascada de hasta 2 500 genes que guían el desarrollo del ojo. En ausencia de Pax-6 los ojos no se forman.

La reciente identificación en humanos de dos genes, Eya (*eyes absent*) y Six (*Sine oculis*), que son activados por Pax-6 en la drosófila sugieren que, a pesar de la diferencia en la estructura y desarrollo de los ojos en vertebrados e insectos, el aparato genético básico ha sido bien conservado filogenéticamente.

Gran parte de la vida del cristalino está bajo la influencia de la retina. Después de la inducción del cristalino, las secreciones de la retina, de las cuales el factor de crecimiento fibroblasto es el mayor componente, se acumulan en el humor vítreo detrás de cristalino y estimulan la formación de las fibras de este último. Esto se ha demostrado rotando el cristalino en desarrollo, en el cual rápidamente el epitelio anterior del cristalino, ahora posterior, bajo la influencia de las secreciones de la retina, comienza a elongarse y formar las llamadas fibras del cristalino.

Anomalías congénitas

En estas se pueden observar los defectos siguientes:

1. Anoftalmia: en esta malformación el desarrollo de los ojos no ocurre. En algunos casos, el estudio histológico revela ciertos tejidos oculares. Esta afección surge como insuficiencia de la evaginación óptica para formar el surco óptico a partir del diencéfalo o, como una degeneración y desaparición de la vesícula óptica. Se suele acompañar por anormalidades craneanas severas.
2. Microftalmia: se caracteriza por ojos de tamaño reducido. Se asocia a otras anormalidades oculares (quistes o coloboma) y con frecuencia es el resultado de infecciones intrauterinas, tales como citomegalovirus y toxoplasmosis.
3. Afaquia congénita: es la ausencia del cristalino y aniridia, ausencia del iris, estas son anomalías raras. La aniridia familiar es dominante autosómico, pero muchos casos son esporádicos y algunos están asociados con el nefroblastoma (tumor de Wilms), el cual es un síndrome de base genética provocado por una deleción de la región cromosómica 11p13, las mutaciones del gen PAX-6 también están relacionadas con estos defectos.
4. Coloboma del iris (del griego, mutilación): se produce por cierre defectuoso de la fisura coroidea, que normalmente se cierra durante la séptima semana, la cual produce una abertura o fisura en el iris, los cuerpos ciliares, coroides, retina e incluso los párpados (Fig. 16.5).
5. Albinismo: es una deficiencia generalizada de la pigmentación, un error innato del metabolismo causado por la falta o insuficiencia de la enzima tirosinasa. Es una afección familiar hereditaria (recesiva). Se

produce por una deficiencia de pigmento en la capa externa de la retina. El pigmento coroidal también es defectuoso, y el iris, el estroma y el epitelio pigmentario son translucidos. Los melanocitos están presentes pero no son funcionales.

6. Retinoblastoma: se refiere a una neoplasia maligna congénita (neuroblastoma) derivada de las células retinales embrionarias. Se produce ceguera por degeneración de los conos y bastones en la retina. Los retinoblastomas se pueden transmitir como una enfermedad dominante autosómica, como recesiva autosómica o como unida al cromosoma X.
7. Cataratas congénitas: en esta afección, el cristalino se torna opaco durante la vida intrauterina. Aunque con frecuencia está determinada genéticamente, muchos niños de madres que padecieron de rubéola entre la cuarta y séptima semana de embarazo, presentaron cataratas.
8. Persistencia de la arteria hialoidea: esta arteria puede persistir en forma de cordón o quiste. Normalmente, la porción distal de este vaso degenera y deja que su porción proximal forme la arteria central de la retina.
9. Persistencia de la membrana iridopupilar: la membrana persiste al no reabsorberse durante la formación de la cámara anterior (Fig. 16.6).
10. Ciclopía (ojo único) y sinoftalmía (fusión de los ojos): la ciclopía es un término fundamentado en una raza mítica de gigantes de Sicilia (Fig. 16.7). Consiste en un ojo único mediano situado en una órbita única. El cerebro anterior permanece como una esfera única (holoprosencefalia) y la nariz está frecuentemente representada por una proboscis, situada encima del ojo medio. La proboscis en la ciclopía representa la parte anterosuperior de la cavidad nasal normal, la cual se desarrolla en la ausencia de los componentes medianos. El esqueleto de la proboscis está formado por la cápsula nasal.

Cuando algunas o todas las estructuras oculares están pareadas dentro de un globo único, la condición se denomina sinoftalmía, en contraste con el cíclope "verdadero". Es un defecto en la bilateralización, que ocurre antes de la cuarta semana y no parece deberse a fusión.

Los factores que afectan la línea media incluyen: el alcohol, mutaciones en el gen *sonic hedgehog* y anormalidades en el metabolismo del colesterol que pueden distorsionar la acción del gen Shh. De manera experimental se ha observado que en las áreas visuales del diencéfalo, durante el desarrollo temprano de los ojos, se expresa el gen Pax-6 en ambos lados del diencéfalo. Por influencia de la placa precordal (probablemente Shh), esta reprime el PAX-6 en la línea media ventral y mantiene los dos campos ópticos separados. En ausencia de la influencia de la placa precordal, el tejido del cerebro anterior es deficiente en Shh en la línea media, y los dos campos ópticos convergen y se produce la ciclopía.

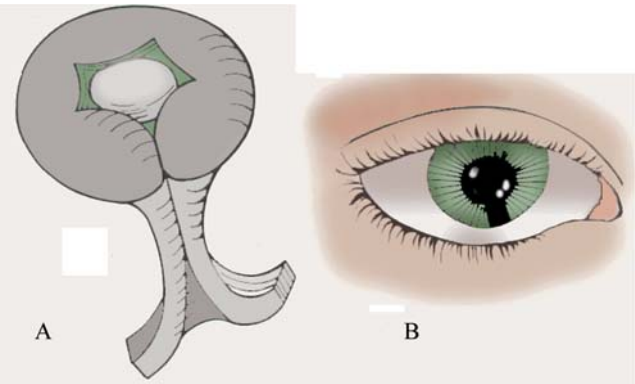

Fig. 16.5. Coloboma del iris.

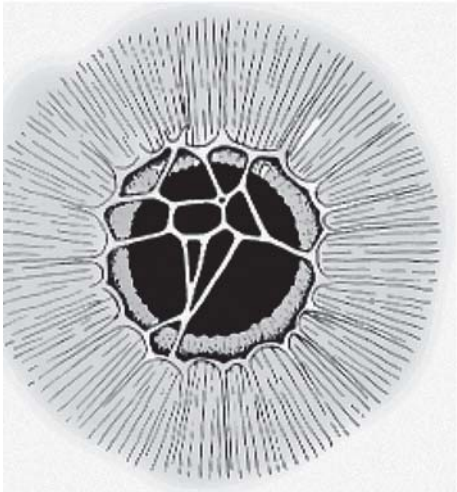

Fig. 16.6. Membrana iridopupilar persistente.

Desarrollo del oído

El oído es uno de los sentidos relacionado con la audición y el equilibrio. Para su estudio se divide en tres partes con orígenes embriológicos diferentes:

1. Oído interno: donde se encuentran los receptores de la audición (en el conducto coclear) y los del equilibrio (en la porción vestibular) integrada principalmente por los conductos semicirculares.
2. Oído medio: especializado en la transmisión de las ondas sonoras.
3. Oído externo: que recepciona o capta las ondas sonoras.

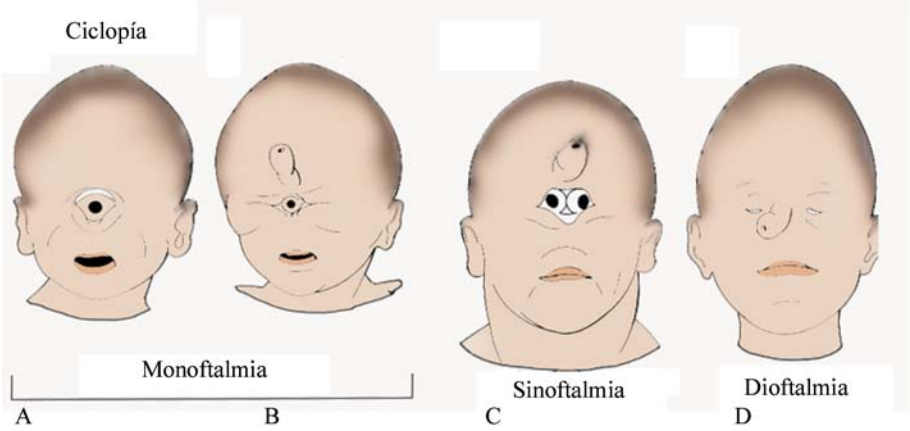

Fig. 16.7. Defectos por fusión de los ojos, parcial o completa.

Oído interno

Vesícula auditiva u otocisto

Se origina a partir de engrosamientos ectodérmicos aplanados, en embriones al inicio de la tercera semana (siete somitas), en ambos lados de la región rombencefálica y recibe el nombre de placodas óticas (Fig. 16.8. A).

En las últimas etapas del periodo somítico, la proliferación del mesodermo que la rodea eleva al ectodermo, que bordea las placodas haciendo que esta se invagine, de tal manera, que aparece ahora como la fosa o depresión ótica (Fig. 16.8. B). Alrededor de las cuatro semanas (30 somitas), la fosa ótica se cierra y forma la vesícula ótica u otocisto que se separa del ectodermo (Fig. 16.8. C) hacia el interior, y se dispone cerca de la pared del rombencéfalo, la cual toma una forma ovoide, con la parte más fina en posición dorsal. Un pequeño grupo de células se desprenden de la pared de la vesícula ótica, uniéndose a las células provenientes de las crestas neurales y forman el ganglio estatoacústico (Fig. 16.8. C).

Hacia la quinta semana, la vesícula ótica se alarga y se divide en:

1. Una porción dorsal que forma el utrículo, los conductos semicirculares y el conducto endolinfático.
2. Una porción ventral que origina al sáculo y el conducto coclear (Fig. 16.9).

Todas estas estructuras epiteliales derivadas de la vesícula auditiva conforman el laberinto membranoso, rodeado a su vez por el mesénquima, que se diferencia primeramente en cartílago, el cual, a finales del tercer mes, se reabsorbe y forma los espacios perilinfáticos alrededor del laberinto membranoso; el resto del cartílago se osifica y origina el laberinto óseo, donde queda incluido el laberinto membranoso, separados ambos por el espacio perilinfático (Fig. 16.9).

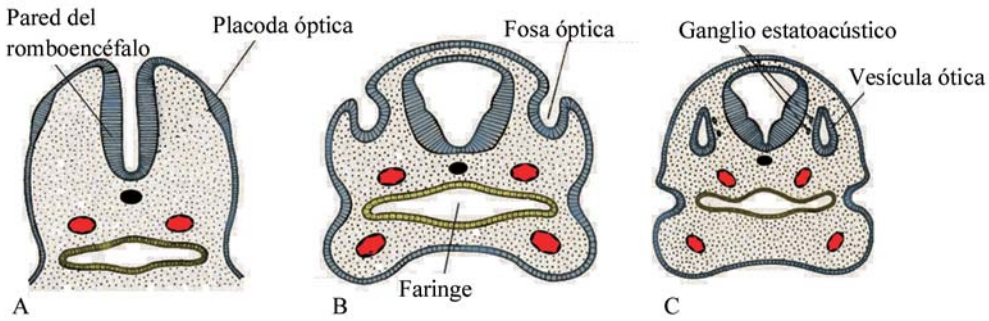

Fig. 16.8. Desarrollo de la vesícula auditiva.

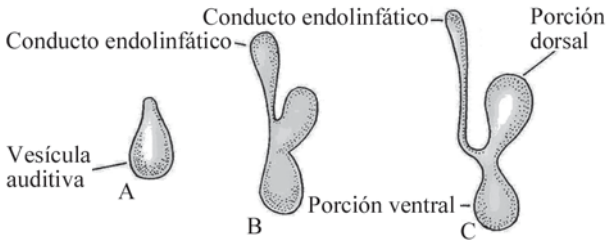

Fig. 16.9. Estadios iniciales de la vesícula auditiva.

Porción coclear

El conducto coclear aparece como una evaginación del extremo más inferior del sáculo, durante la sexta semana. Luego crece y se alarga al tiempo que penetra en el mesénquima circundante tomando una forma de espiral, ya al final del segundo mes se observan dos vueltas y media (Fig. 16.10). Solo en los mamíferos, el conducto coclear adopta la forma de espiral. Al final de su desarrollo, la cóclea comunica con el sáculo por una porción estrecha denominado *ductus reuniens* (conducto de Hensen). Después, este estrechamiento aparece en la región de unión del conducto endolinfático, entre el sáculo y el utrículo, para formar el conducto utrículo sacular.

En un corte transversal se observa que el conducto coclear tiene forma triangular, y que su pared lateral está unida al laberinto óseo por el ligamento espiral. El ángulo interno está sostenido por una prolongación cartilaginosa, la columela, que luego representa el eje óseo del caracol (Fig. 16.11).

Durante la décima semana, por arriba y por debajo del conducto coclear, los espacios perilinfáticos se amplían, el superior forma la rampa vestibular y el inferior, la rampa timpánica. La delgada pared que separa la cavidad del conducto coclear de la rampa vestibular, se denomina membrana vestibular (o de Reissner) y la que la separa de la rampa timpánica, es la membrana basilar. El conducto coclear es denominado ahora por lo general, rampa media.

Las células epiteliales de la membrana basilar se diferencian en dos crestas: la cresta interna (futuro limbo de la lámina espiral), de mayor tamaño, situada junto al caracol (que forma la cinta surcada en el adulto), y la cresta externa, con presencia de células ciliadas (células sensitivas del sistema auditivo). Estas crestas están cubiertas por la membrana tectorial, sustancia gelatinosa fibrilar que es llevada por el limbo de la lámina espiral y cuyo extremo se apoya sobre las células ciliadas. Las células neuroepiteliales presentes en las crestas, junto con la membrana tectorial, conforman el órgano de Corti, que recibe los impulsos sonoros y los transmite al ganglio espiral o de Corti, y después al sistema nervioso mediante las fibras del nervio auditivo (VIII par craneal).

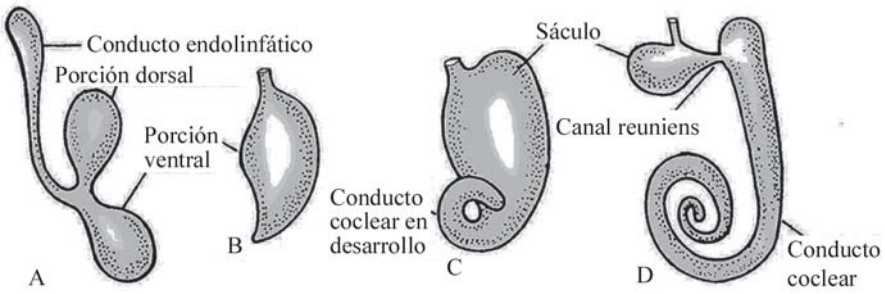

Fig. 16.10. Evolución de la porción ventral de la vesícula auditiva.

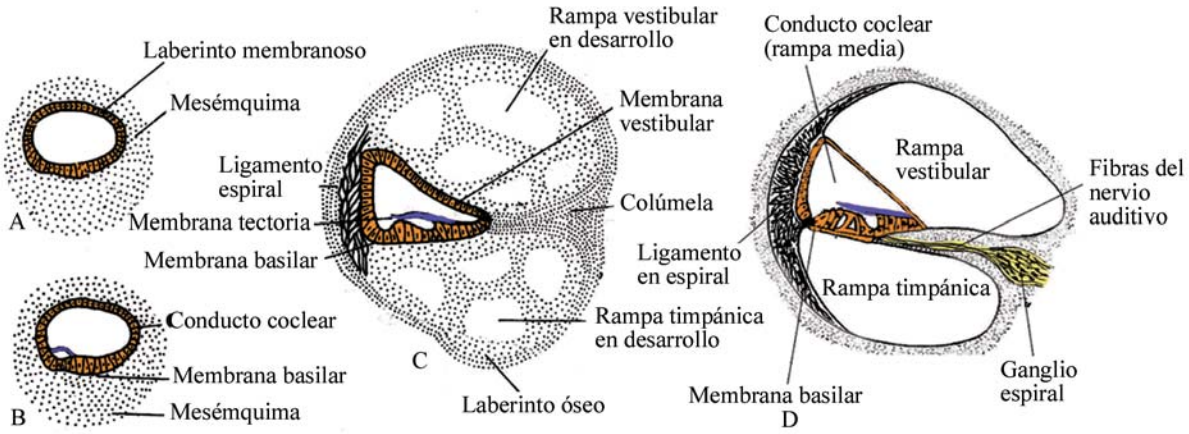

Fig. 16.11. Estadios del desarrollo del conducto coclear en cortes transversales.

Porción vestibular

La porción utricular de la vesícula auditiva forma unos brotes inicialmente globulosos, que luego se aplanan durante la sexta semana, y correponden a los esbozos de los conductos semicirculares (Fig. 16.12. B, B`y C). Las porciones centrales de las paredes de estos brotes aplanados se unen y luego se reabsorben y desaparecen, quedando solo las porciones periféricas de los brotes en forma de conductos o tubos, dando origen a los tres conductos semicirculares, anterior, posterior y lateral, que se disponen perpendiculares entre sí, en los tres planos espaciales (Fig. 16.12. D).

Cada conducto presenta una dilatación solamente en uno de sus extremos que recibe el nombre de ampolla, el otro extremo no dilatado se le denomina extremo recto o rama común no ampollar.

Los conductos semicirculares desembocan por ambos extremos en el utrículo, los extremos rectos anterior y posterior se fusionan previamente, y provocan que solo se observen cinco ramas en vez de seis, que penetran en el utrículo: tres con ampollas y dos sin esta dilatación.

Las células de las ampollas, de cada conducto semicircular, sufren un proceso de intensa diferenciación durante la séptima semana y forman la cresta ampollar, que junto con zonas semejantes en la pared del utrículo y del sáculo, denominadas manchas acústicas, son las encargadas de recibir los estímulos provocados por los cambios de posición del cuerpo, informar del equilibrio y enviarlos a través de las fibras vestibulares del VIII par craneal para los centros del sistema nervioso central.

Los espacios mesodérmicos perióticos (perilinfáticos) se comunican con el espacio subaracnoideo por medio del conducto de la cóclea. Las células del ganglio estatoacústico conservan durante toda la vida su condición bipolar, este ganglio se divide en las porciones coclear y vestibular, que sirven a las células sensitivas del órgano de Corti y a las del sáculo, utrículo y conductos semicirculares.

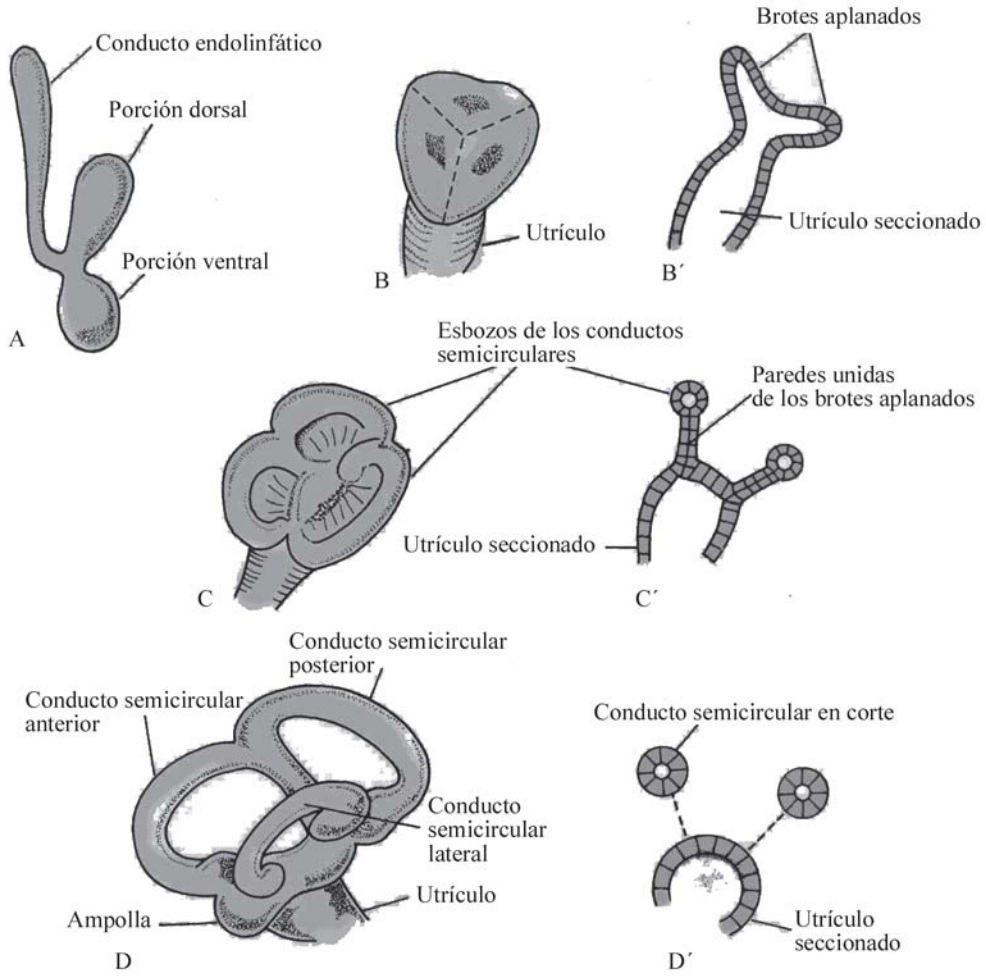

Fig. 16.12. Evolución de la porción dorsal de la vesícula auditiva.

En cuanto a la incidencia geneticomolecular del desarrollo del oído interno hay que tener en cuenta que, en el desarrollo de este interviene, inicialmente, la inducción del ectodermo por el sistema nervioso en formación, al nivel del rombencéfalo, pero antes se producen dos inducciones preliminares al ectodermo. Primero por la notocorda (cordamesodermo), después por el mesodermo paraaxial, este fenómeno prepara el ectodermo (área ótica) para la tercera inducción, en la que el rombencéfalo induce el engrosamiento del ectodermo y la formación de la placoda ótica. Más tarde, bajo la influencia de FGF-3 (factor de crecimiento fibroblasto) secretado por el rombencéfalo, la placoda se invagina y luego se separa del ectodermo dando origen a la vesícula ótica.

Durante etapas tempranas del desarrollo del otocisto, la expresión local de ciertas moléculas, apuntan hacia la formación de derivados morfológicos específicos del otocisto. El gen Pax-2 (factor transcripción) está altamente relacionado con el desarrollo temprano de la vesícula ótica. En ausencia de Pax-2 ni la cóclea ni el ganglio espiral se forman. La presencia de FGF-3 secretado por las rombómeras cinco y seis, parece ser necesario para el desarrollo normal del conducto endolinfático.

Los precursores epiteliales de los canales semicirculares expresan el gen tipo *homeobox* contenido en los genes factor de transcripción NKx 5-1 y Nkx 5-2. Si estos genes son inactivados, los conductos semicirculares no se forman. De esta manera, el desarrollo de las dos partes principales del oído interno se produce bajo un control genético diferente: así el Pax-2 para la porción auditiva y el NKx5 para la porción vestibular.

Oído medio

Caja del tímpano y trompa de Eustaquio

El oído interno era originalmente un órgano relacionado con el equilibrio; en los vertebrados superiores a esta función se añadió la percepción del sonido. En los vertebrados que respiran aire de manera directa, esta última función necesitó del establecimiento de un mecanismo de transmisión especial, capaz de conducir las vibraciones del aire hasta el oído interno; este mecanismo es el oído medio o tímpano. El conducto faringotimpánico (trompa de Eustaquio) y la cavidad timpánica correspondiente, se originan de la primera bolsa faríngea. Esta bolsa endodérmica que aparece en los embriones de cuatro semanas, se alarga y se pone en contacto con la primera hendidura branquial ectodérmica (Fig. 16.13).

Durante el segundo mes, la porción proximal de cada bolsa se estrecha y forma el conducto faringotimpánico, mientras que su extremo distal ciego se dilata y origina la cavidad timpánica, la cual está en comunicación con la nasofaringe mediante el conducto mencionado.

Huesecillos

La cavidad timpánica está rodeada por tejido conectivo laxo en el cual, durante la séptima semana, se desarrollan los huesecillos del oído (martillo, yunque y estribo) incluidos durante un tiempo en este tejido conectivo adyacente (Fig. 16.13).

El martillo y el yunque derivan de la porción dorsal del primer arco branquial, y el estribo de la porción dorsal del segundo. Como se mencionó, los huesecillos aparecen en la primera mitad de la vida fetal, pero quedan en el mesénquima adyacente a la cavidad timpánica hasta el octavo mes. Cuando el tejido que los rodea desaparece y amplía la cavidad timpánica, entonces el revestimiento epitelial endodérmico de la cavidad timpánica en formación se extiende a lo largo de la pared del espacio neoformado. De esta manera, la caja del tímpano en esta etapa se amplía y alcanza una mayor dimensión. Luego, los huesecillos se liberan totalmente del mesénquima circundante y quedan articulados entre sí y fijados a la pared de la cavidad. El martillo se une al tímpano, el estribo se inserta en la ventana oval del espacio perilinfático y el yunque se articula entre los dos anteriores. Este proceso mencionado no ha concluido aún en el momento del nacimiento.

Los músculos correspondientes al martillo y el estribo son inervados en dependencia del arco faríngeo de origen, así, el martillo que se origina del primer arco branquial, presenta el tensor del tímpano o músculo del martillo, el cual es inervado por la rama maxilar inferior del trigémino. En el caso del estribo derivado del segundo arco branquial, el músculo del estribo (estapedio), más pequeño, es inervado por el nervio facial.

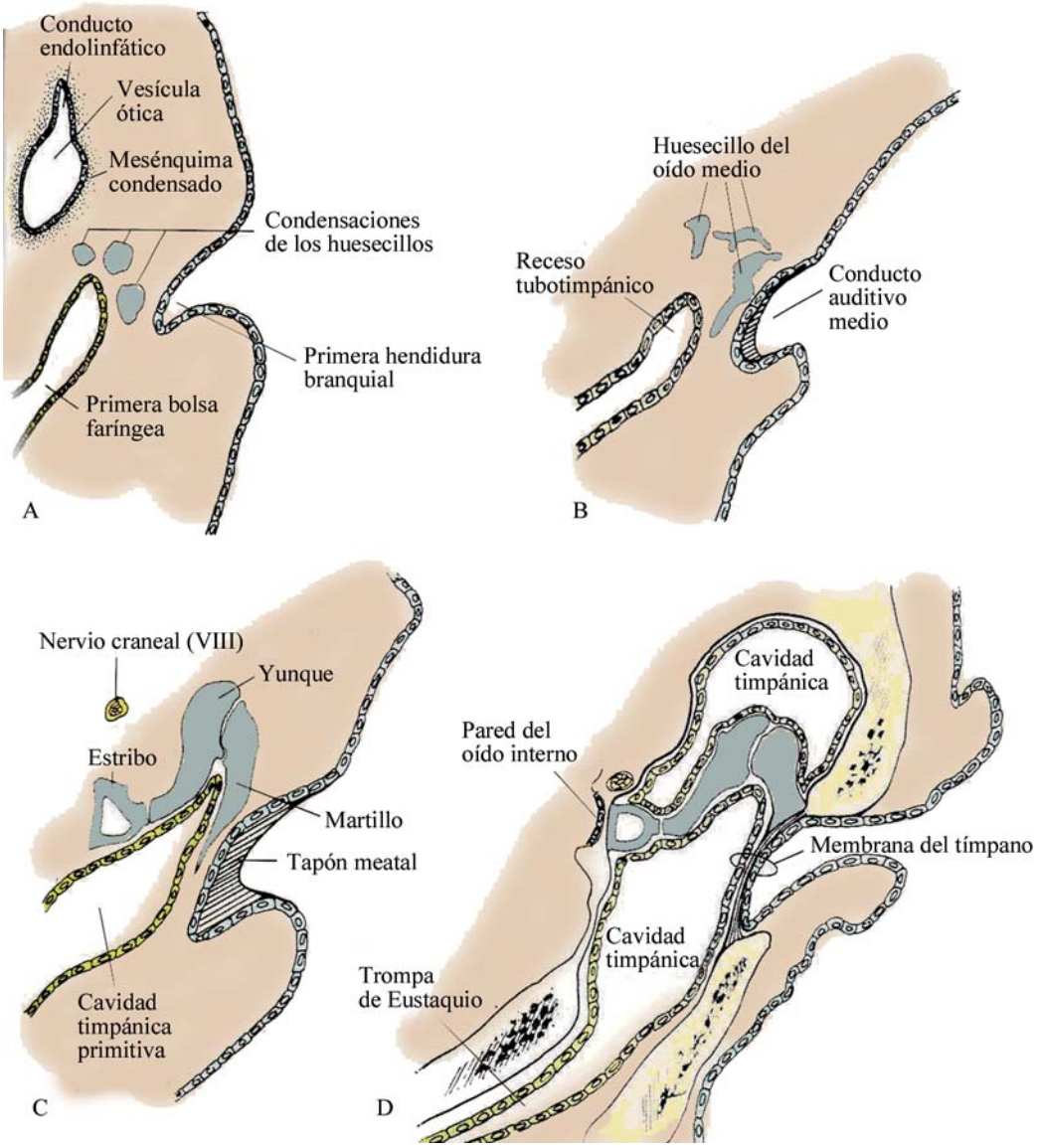

Fig. 16.13. Formación del oído medio y el conducto auditivo externo.

Antes del nacimiento, la cavidad del tímpano continúa incrementando su tamaño por vacuolización del tejido circundante originando la cavidad timpánica definitiva. Después del nacimiento, la apófisis mastoides en desarrollo, se cubre con epitelio de la caja del tímpano y se produce la neumatización del hueso a ese nivel, que es parte del proceso de audición, al contribuir a la audición desde el punto cualitativo.

Oído externo

Conducto auditivo externo

El conducto auditivo externo se corresponde con la primera hendidura branquial, el cual se hace más profundo debido a la proliferación activa del ectodermo, hasta hacer contacto con el endodermo que reviste la cavidad timpánica, ambas estructuras forman parte del tímpano (Fig. 16.13. D).

Durante el tercer mes, el conducto auditivo externo se oblitera por una proliferación del epitelio que forma el tapón meatal, el cual, a finales de la gestación, desaparece, y permite que el epitelio del fondo del conducto auditivo forme el revestimiento epitelial externo del tímpano.

Estos cambios completan la formación del tímpano, el cual queda formado entonces, por tres capas:

1. Externa: proveniente del revestimiento epitelial ectodérmico del conducto auditivo externo.
2. Interna: proveniente del revestimiento epitelial endodérmico de la caja del tímpano;
3. Intermedia: más fina, de tejido conectivo de origen mesodérmico, el cual forma el denominado estrato fibroso, formado por dos capas de fibras colágenas y fibroblastos, además contiene fibras elásticas.

El mango del martillo queda unido a la mayor parte del tímpano, donde las fibras colágenas están más tensas (*pars* tensa) y una pequeña porción en el cuadrante anterosuperior del tímpano separa al conducto auditivo externo de la cavidad timpánica y recibe el nombre de *pars* flácida o membrana de Schrapnell.

Pabellón auricular

La oreja se desarrolla alrededor de la primera hendidura branquial. Durante la sexta semana, aparecen seis prominencias o elevaciones, tres dependientes del primer arco branquial y tres del segundo. Estas prominencias auriculares formadas por la proliferación del mesénquima subyacente (Fig. 16.14), se disponen alrededor de las primeras hendiduras branquiales (conductos auditivos externos), luego estructuras mesenquimatosas se fusionan entre sí, y originan el pabellón auricular. Esta fusión se realiza mediante mecanismos complejos, por lo que pueden aparecer anomalías durante la formación del pabellón auricular.

Al comienzo de su formación, las orejas en formación se disponen en la región del cuello hacia su porción anterior o ventral, pero luego durante el desarrollo de la cara, estas se desplazan lateralmente hasta situarse a ambos lados de la cabeza, en su posición normal al nivel de los ojos.

Es evidente que en la formación del oído participan las tres hojas embrionarias. La vesícula auditiva, de origen ectodérmico y de la cual se derivan los principales componentes del oído interno; la primera bolsa faríngea, de origen endodérmico, que origina la cavidad timpánica y el conducto faringotimpánico; la primera hendidura branquial, de origen ectodérmico que forma el conducto auditivo externo; y el mesodermo, que participa en la formación del laberinto óseo, los huesecillos, así como el pabellón de la oreja y el tímpano.

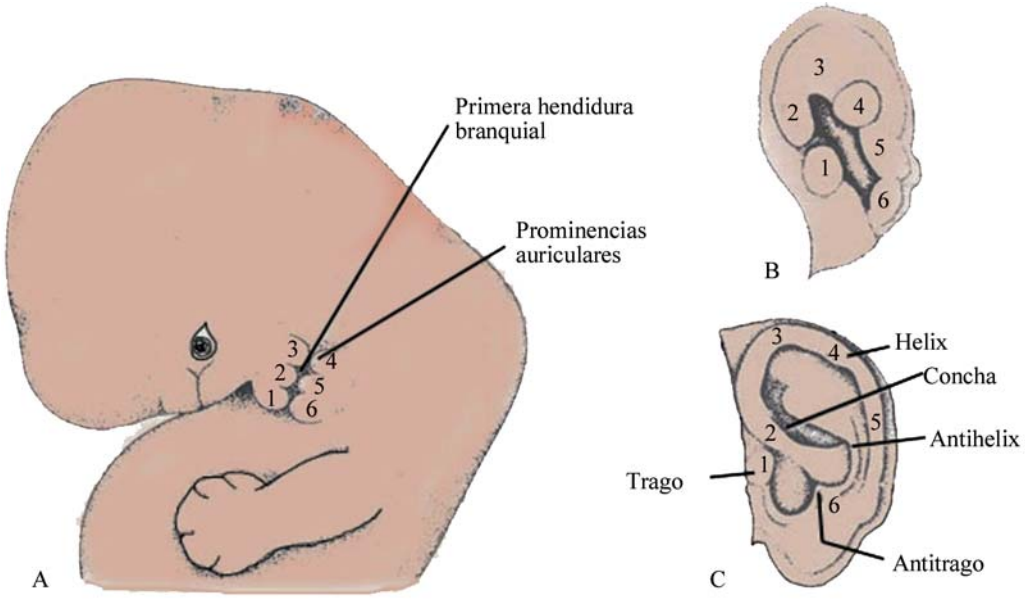

Fig. 16.14. Formación del pabellón de la oreja.

Anomalías congénitas

Dentro de las anomalías congénitas posibles de observar en estas estructuras se encuentran:

1. Sordera congénita: se puede deber a conexiones nerviosas imperfectas, al desarrollo deficiente, tanto de los huesecillos del oído medio, como del laberinto membranoso, o de atresia del conducto auditivo externo. Frecuentemente se acompaña de mudez. En casos extremos puede haber agenesia completa de la caja del tímpano y del conducto auditivo externo. Gran parte de las sorderas congénitas son de causas genéticas, aunque factores ambientales también pueden afectar el desarrollo normal del oído. Así, el virus de la rubéola en la madre, en el primer trimestre de embarazo, puede detener el desarrollo del órgano de Corti o interferir en el desarrollo de los huesecillos. También se describen otras enfermedades como causas de sordera congénita.
2. Defectos del oído externo: son frecuentes y comprenden una gama variable de anomalías del pabellón auricular o de las zonas cercanas a este. Es común que estén presentes otros tipos de malformaciones. En la mayoría de los síndromes cromosómicos se pueden observar anomalías del pabellón de la oreja como una de sus características.
3. Los apéndices y fositas preauriculares: se observan por delante de la oreja. Los primeros se pueden deber a la presencia de prominencias supernumerarias, y las segundas se relacionan con el desarrollo anormal de las prominencias auriculares.
4. Disostosis mandibulofacial (síndrome de Treacher Collins): es atribuida a una inhibición del primer arco branquial y, con frecuencia, autosómico dominante. Puede incluir fisuras palpebrales, hipoplasia mandibular y zigomática, defectos del meato acústico externo, orejas malformadas y sorderas conductivas (Fig. 16.15).
5. Otoesclerosis: es un trastorno primariamente hereditario (autosómico dominante) de la pared ósea del laberinto. El estribo queda fijado por tejido fibroso u óseo, de lo que resulta interferencia con la conducción de vibraciones sonoras a los elementos neurosensoriales, lo que provoca pérdida progresiva de la audición.
6. Síndrome de Waardenburg: es un tipo de sordera autosómica dominante, asociada con anomalías pigmentarias como, el albinismo parcial; están presentes mutaciones en el gen Pax-3 y la anormalidad cromosómica se produce en 2q35-q37.
7. *Synotus*: consiste en la fusión de los oídos que se sitúan cerca de la línea medio ventral. Está asociada con la agnatia o falta de desarrollo de la mandíbula (Fig. 16.16).

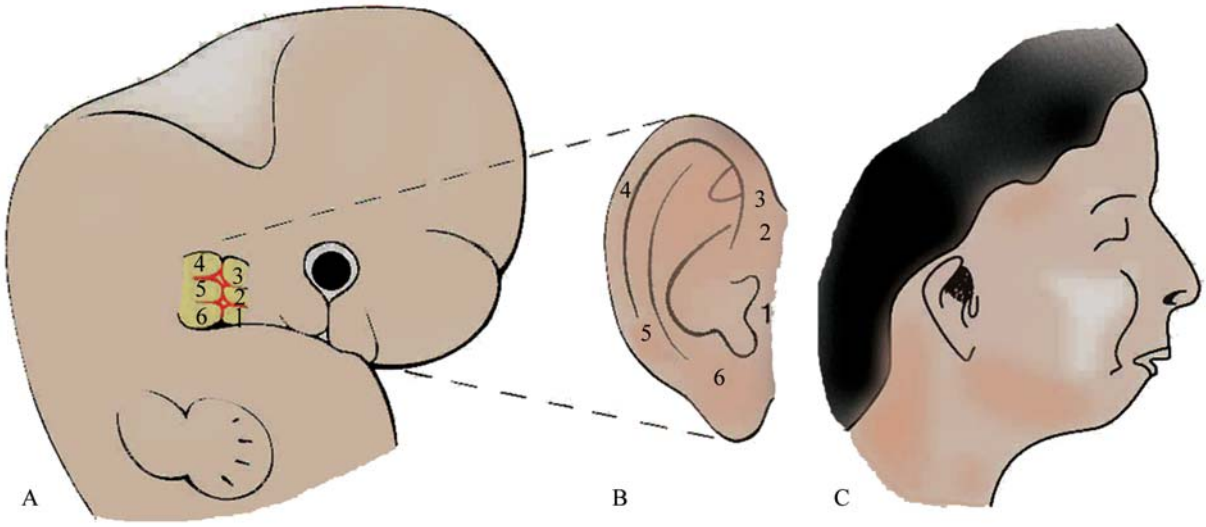

Fig. 16.15. Disostosis mandibulofacial. Micrognatia y malformación del pabellón de la oreja.

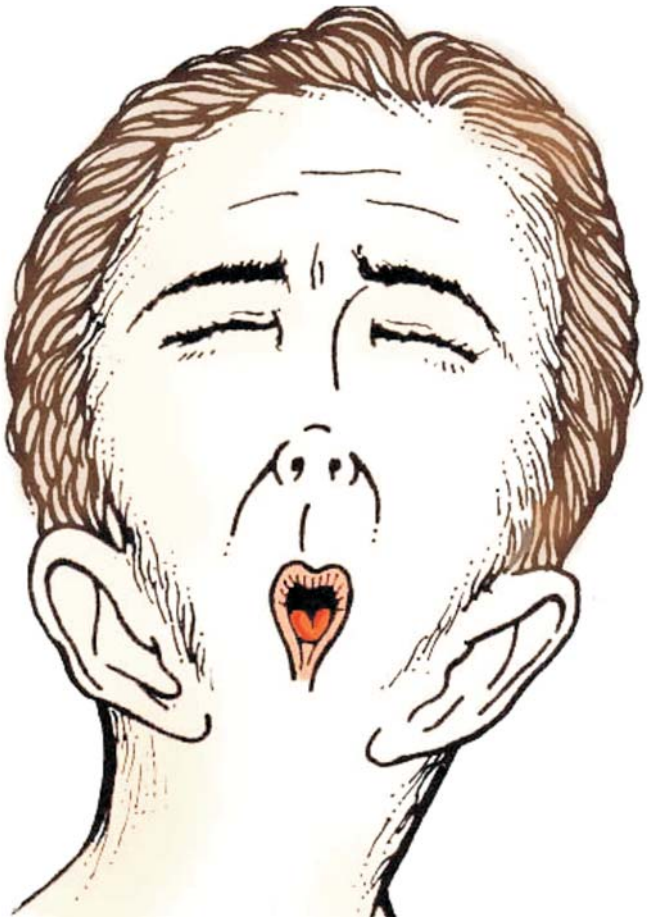

Fig. 16.16. *Synotus*.

Capítulo 17

Sistema tegumentario

Es el revestimiento externo del cuerpo, está integrado por la piel y sus anexos. En su origen participan el ectodermo superficial y el mesénquima subyacente, mediante relaciones muy estrechas que permiten el desarrollo integral de los tejidos que forman.

Piel

Se considera como un órgano esencial para el organismo, el más pesado y de mayor superficie, representa de 10 a 16 % del peso corporal, su estructura está relacionada con las numerosas funciones que desempeña como son:

1. Protección física.
2. Melanogénica.
3. Sensorial.
4. Inmunológica.
5. Detergente.
6. Emuntoria.
7. Termorreguladora.
8. Metabólica.
9. Enzimática.

Destacándose la función de protección y su vinculación con el medio ambiente.

Aunque la piel presenta una estructura semejante en toda su extensión, existen diferencias, según el sitio de localización, por lo que histológicamente ha sido clasificada en piel fina y piel gruesa (palma de las manos y planta de los pies), también es posible clasificarla en pilosa y no pilosa, por la gran importancia regenerativa que se le concede al folículo piloso. Desde el punto de vista histológico, en la piel se describen dos capas: la epidermis y la dermis.

En cuanto al desarrollo embrionario, es un órgano de origen dual: una capa superficial (epidermis) se forma mediante la diferenciación de las células del ectodermo superficial, en la que se sitúan, además, los melanocitos originados de las células de la cresta neural; y una capa profunda (dermis), representada por tejido conectivo, que se desarrolla por diferenciación del mesénquima subyacente, el que se origina de los dermatomos del mesodermo parietal o somítico, y en la región cefálica a partir de los arcos branquiales.

Epidermis

En las etapas iniciales, la superficie del embrión está cubierta por una capa de células ectodérmicas planas que luego se hacen cúbicas y son la futura capa basal (Fig. 17.1. A). En el segundo mes se observa una segunda capa superficial de células aplanadas, denominada peridermo o epitriquio, sobre la capa basal (Fig. 17.1. B).

La capa basal se caracteriza en esta etapa por una fuerte actividad mitótica, con desplazamientos de los núcleos y reordenamiento celular, lo que permite observar, en el tercer mes, una zona intermedia formando una tercera capa de células (Fig. 17.1. C). La actividad mitótica de la capa basal produce aumento progresivo del grosor del epitelio, aproximándose a su estructura histológica característica (Fig. 17.1. D). Ya, entre el cuarto y quinto mes, la piel presenta las características histológicas definitivas.

En esta etapa del desarrollo se pueden observar los estratos celulares siguientes:

1. Estrato germinativo: formado por la capa basal proliferativa, responsable de la producción permanente

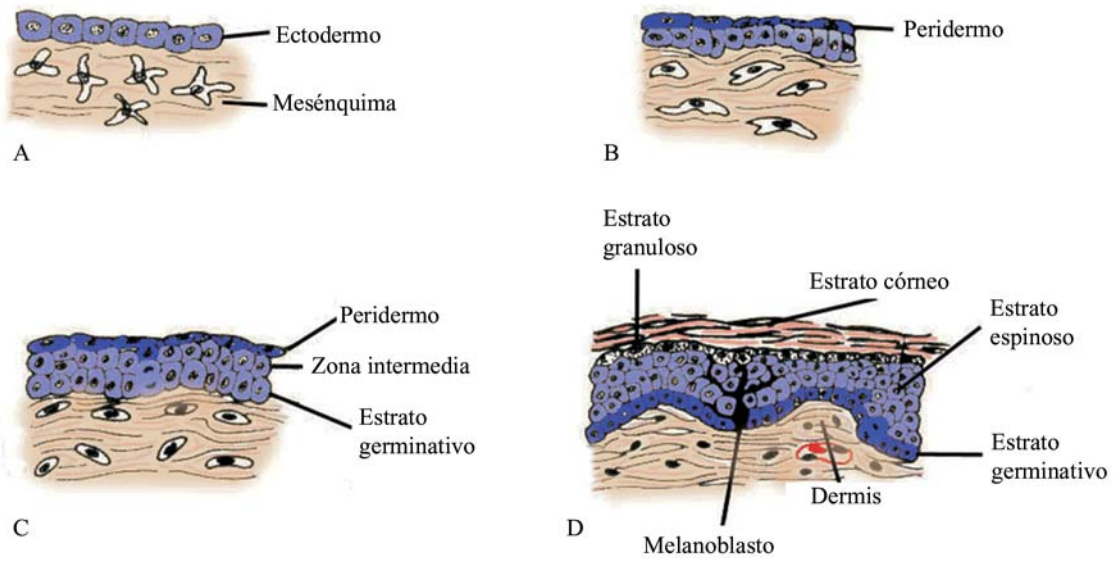

Fig. 17.1. Desarrollo de la epidermis y la dermis.

de nuevas células. En este estrato aparecen ondulaciones en forma de pliegues y hundimientos (papilas dérmicas), que se observan en el exterior de la piel como las huellas digitales, determinadas genéticamente y únicas para cada individuo.

2. Estrato espinoso: compuesto por células poliédricas voluminosas unidas por desmosomas. Debe su nombre a la forma estrellada de las células.
3. Estrato granuloso: caracterizado por la gran cantidad de gránulos de queratohialina contenidos en las células, de lo que deriva su nombre.
4. Estrato córneo: es el estrato más superficial, formado por células muertas con alto contenido de queratina y dispuestas de forma compacta, lo que le da la propiedad impermeable y de protección del organismo.

La membrana basal del epitelio se manifiesta a finales del segundo mes como indicador de un determinado estado funcional del órgano. Las células del peridermo se desprenden durante la segunda mitad de la vida intrauterina y pueden aparecer en el líquido amniótico.

Durante el segundo mes del desarrollo, la epidermis es invadida por células que provienen de la cresta neutral denominadas melanoblastos, las cuales sintetizan un pigmento, la melanina, que puede ser transferido a otras células de la epidermis, a través de sus prolongaciones dendríticas y que determina la pigmentación de la piel después del nacimiento.

Los melanoblastos se pueden reconocer tempranamente utilizando un anticuerpo monoclonal (HMB-45), que reacciona con antígenos citoplasmáticos de los melanoblastos, ya que estas células no comienzan a producir cantidad considerable de pigmentos hasta mediados del embarazo.

Otro tipo de células que aparecen en la piel en desarrollo, hacia finales del primer trimestre, son las células de Langerhans que derivan de precursores que se encuentran en la médula ósea. Estas células son componentes periféricos del sistema inmune, macrófagos relacionados con la presentación de antígenos que cooperan con los linfocitos T intraepiteliales, presentes en el epitelio de la piel, para iniciar la respuesta inmune contra antígenos.

Las células de Langerhans se presentan en número reducido durante los dos primeros trimestres del embarazo (de 60 a 70 cel/mm^2 de epidermis), luego su número se incrementa y puede llegar hasta 60 % del total de células del epitelio epidérmico del adulto.

Un tercer tipo de células son las de Merkel, cuyo origen no se conoce con seguridad, aunque algunas evidencias apuntan a que estas células se originan a partir de las precursoras de la propia epidermis. Estas células aparecen entre las 8 y las 12 semanas de gestación y están relacionadas con las terminaciones nerviosas libres. Su principal función es como mecanorreceptores, aunque estudios citoquímicos evidencian que pueden funcionar como células neuroendocrinas.

Para que se establezcan y mantengan los diferentes estratos celulares en la epidermis, es necesario una determinada organización y secuencia de diferenciación celular a partir del estrato basal. Para que se produzca el movimiento de las células epidérmicas desde el estrato basal, es necesario la pérdida de la adhesividad de estas con los componentes de la membrana basal, como la fibronectina, lamininas y colágenos tipo I y IV. Esta disminución de la adhesividad está relacionada además, con la pérdida de las integrinas, que son proteínas presentes en la membrana celular y que actúan como sitios de unión de las células epiteliales a los componentes de la membrana basal o matriz extracelular.

Dermis

Es el tejido que sirve de base a la epidermis y se origina de las células mesenquimatosas que emigran y se sitúan debajo del ectodermo somático, diferenciándose en tejido conectivo (Fig. 17.1. A).

Durante el cuarto mes, la superficie interna del epitelio, al nivel del estrato basal, se hace irregular, como consecuencia de la interacción entre el engrosamiento e invaginación del epitelio y la formación de las papilas dérmicas que sobresalen hacia la epidermis. Esta zona de la dermis en íntimo contacto con el epitelio recibe el nombre de estrato papilar (Fig. 17.1. B y C), formado por tejido conectivo laxo y caracterizado por la presencia de estas papilas dérmicas, las cuales suelen contener un capilar de pequeño calibre o un órgano nervioso sensitivo terminal.

Las papilas son más abundantes en las palmas de las manos y las plantas de los pies, al nivel de los hundimientos y pliegues del estrato germinativo, lo que origina las huellas digitales.

La otra zona de la dermis, de límites pocos precisos con la papila, es el estrato reticular, formado por tejido conectivo irregular compacto, situado por debajo de esta. La capa más profunda de la dermis o *subcorium* contiene abundante tejido adiposo.

El grosor de la dermis es variable en los diferentes sitios corporales y alcanza el máximo espesor en la espalda, los hombros y las caderas.

Las fibras colágenas comienzan a aparecer agrupándose durante el tercer mes y, a fines del quinto mes, aparecen las fibras elásticas. De la gran cantidad de células que componen la dermis, los fibroblastos son el grupo más numeroso e importante que, según sus características morfofuncionales, se pueden observar diferentes tipos de estos.

Anexos de la piel

Comprende un conjunto de estructuras en cuyo origen interviene fundamentalmente el ectodermo superficial e incluyen los folículos pilosos, las glándulas sebáceas, sudoríparas, mamarias y las uñas. Todas las estructuras mencionadas se desarrollan por la interacción epitelio-mesénquima, indispensable para su formación.

El primer paso en la formación de un anexo de la piel como el pelo u otro, está dado por la acción de factores de crecimientos producidos por las células del mesénquima, como las proteínas morfogenéticas de hueso (BMP) y factores de crecimiento de fibroblasto (FGF) sobre el ectodermo, causando engrosamiento y formación de estructuras epiteliales en forma de brotes epiteliales o placas. A su vez, estas estructuras epiteliales ectodérmicas producen moléculas de señales como FGF-2, *Sonic hedgehog* (Shh) y BMP-2 que actúan sobre el mesénquima subyacente, el que se condensa y diferencia del resto del mesénquima más alejado. Finalmente, en dependencia del tipo de genes (Hox genes) que se exprese en diferentes lugares, así será el anexo de la piel que se desarrolla después.

Formaciones pilosas

Se originan al comenzar el tercer mes por proliferaciones de la epidermis en formas de brotes epiteliales, los que se introducen en el mesénquima subyacente (Fig. 17.2. A). La extremidad de cada brote se dilata y toma aspecto de una copa invertida, la porción cóncava engloba una parte de mesénquima que forma la papila del pelo, donde se desarrollan vasos y terminaciones nerviosas (Fig. 17.2. B).

Las células epidérmicas centrales del brote piloso proliferan, se tornan fusiformes y se queratinizan, formando el tallo del pelo, que crece continuamente; mientras que las células periféricas se tornan cilíndricas y dan origen a la vaina pilosa epitelial. El mesénquima que la envuelve, forma la vaina radicular dérmica. A esta vaina radicular se une un pequeño haz de músculo liso, el erector del pelo derivado del mesénquima.

A finales del tercer mes, aparecen los primeros pelos en la región de las cejas, el labio superior, las pestañas, el mentón y el cuero cabelludo, aunque aproximadamente un mes más tarde aparecen en todo el cuerpo.

Estos primeros vellos que aparecen en la piel del feto son muy finos, constituyendo una envoltura suave que recibe el nombre de lanugo (Fig. 17.2. C), que se hace más visible durante el séptimo y octavo mes. Estos vellos son reemplazados más tarde por unos más gruesos formando el vello corporal. Al llegar la pubertad se desarrollan otros más gruesos, principalmente en las axilas, región pubiana, en la cara y el cuero cabelludo, estos son los definitivos.

El folículo piloso tiene gran importancia, no solo porque es una muestra de la interacción entre el epitelio y el mesénquima subyacente, sino porque conserva potencialidades de regeneración epidérmica, que determinan el grado de reconstrucción de la piel en heridas, trasplantes y quemaduras.

Glándulas sebáceas

Al desarrollarse un folículo piloso, un grupo de células, de las que más tarde formarán la vaina radicular externa del tercio superior del folículo, crecen dando lugar a divertículos que se dirigen hacia el mesénquima circundante y se diferencian en las glándulas sebáceas. Las células del centro de la porción proximal del divertículo degeneran, así su conducto se abre al folículo; la porción distal forma la parte secretora de la glándula (Fig. 17.2. B y C).

El material producido por la glándula es la untuosidad natural del pelo y la piel, antes del nacimiento su secreción forma una capa blanquecina de aspecto caseoso, vernix caseoso, que se encuentra en la superficie de la piel de los fetos y, al desprenderse, le da aspecto lechoso al líquido amniótico, indicando la cercanía del nacimiento.

Una de las funciones principales del vernix caseoso, es evitar la desecación o maceración de la piel del feto, al permanecer este en un medio líquido durante todo el periodo de gestación.

Glándulas sudoríparas

Se forman por proliferaciones ectodérmicas, durante el cuarto y el quinto mes de gestación. Al inicio son cordones sólidos que crecen hacia el mesénquima hasta llegar finalmente por debajo de la dermis, en el tejido subcutáneo, donde se encuentra su porción excretora (Fig. 17.2. B y C). Aparecen primero en las superficies palmares y plantares durante el cuarto mes y en otras áreas cutáneas más tarde. Su actividad secretora es insignificante durante la gestación.

Glándulas mamarias

Los primeros esbozos aparecen durante el segundo mes del desarrollo, en forma de dos engrosamientos epidérmicos longitudinales o bandas paramedianas, denominadas líneas mamarias o pliegues mamarios, que se extienden a ambos lados del cuerpo, desde la base de las extremidades superiores (axilas), hasta la extremidad inferior (región inguinal) (Fig. 17.3. A).

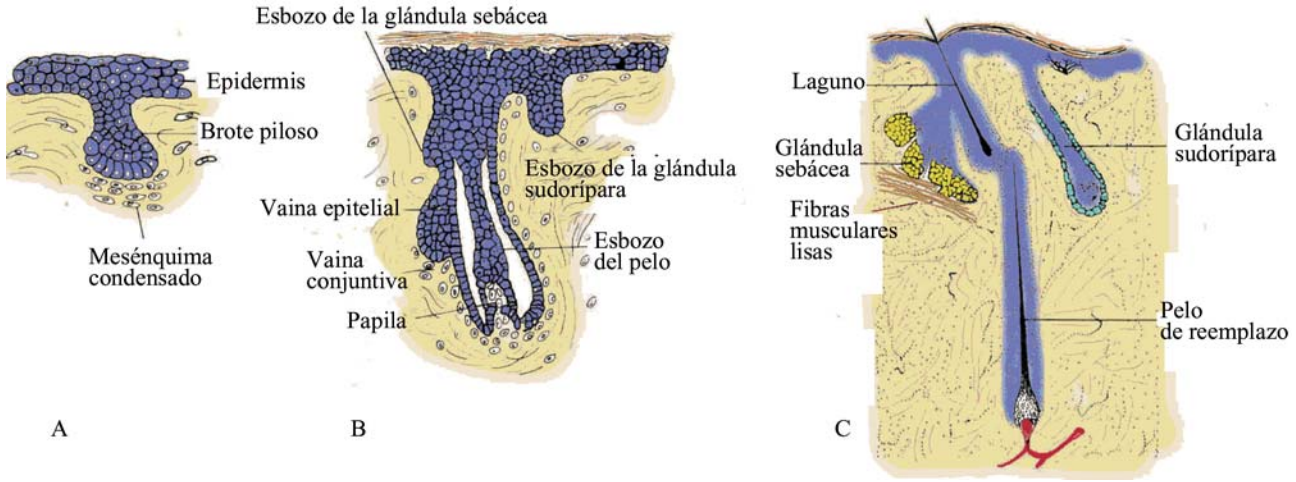

Fig. 17.2. Desarrollo de los anexos de la piel.

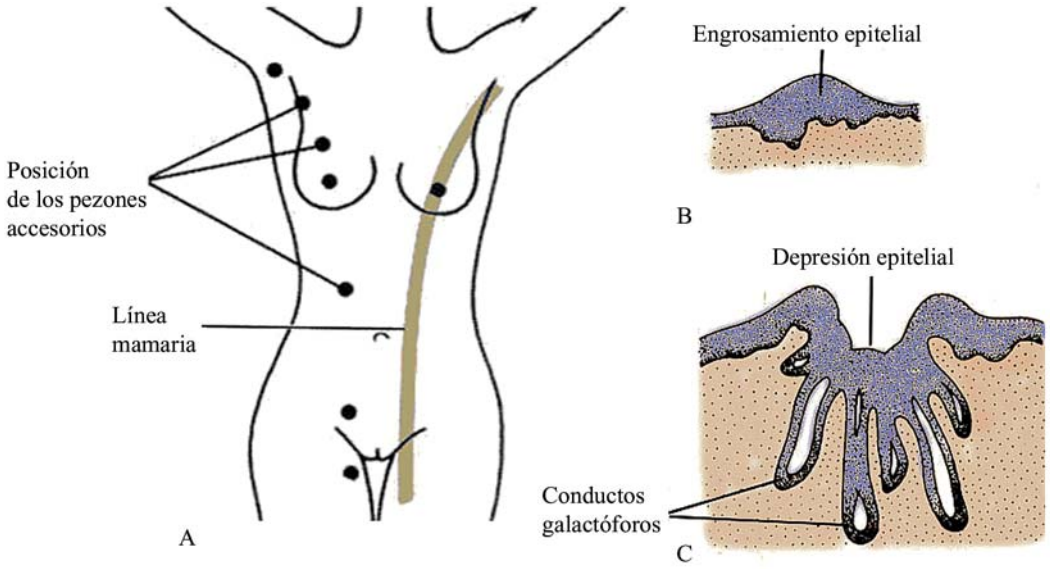

Fig. 17.3. A. Localización de la línea mamaria. B y C. Desarrollo de la glándula mamaria.

En el humano persiste solo un pequeño segmento de la línea mamaria inicial a cada lado de la región media del tórax. En este sitio, durante el tercer mes de gestación, y a partir del esbozo generalmente único de la glándula (Fig. 17.3. B y C), se forman a cada lado de 16 a 24 engrosamientos epiteliales en forma de pequeños brotes macizos que, en el cuarto mes, se introducen en el mesénquima subyacente en varias direcciones. Hacia el final de la vida intrauterina, estos brotes se canalizan y forman los conductos galactóforos, la porción terminal de estos brotes son los conductos de menor calibre y los alveolos de las glándulas. Los conductos galactóforos desembocan en una depresión epitelial que, poco después del nacimiento, da origen al pezón (Fig. 17.3. A y B).

Uñas

Se derivan a partir de abultamientos o placas ectodérmicas que aparecen a finales del tercer mes en las superficies dorsales de las falanges terminales de cada dedo. Estas placas engrosadas de epitelio, campo primario de la uña, aumentan de tamaño y penetran en el mesénquima subyacente formando el pliegue ungueal. Estas placas ectodérmicas experimentan un intenso proceso de cornificación y se introducen más en el mesénquima formando el surco ungueal.

Las células epidérmicas que cruzan la pared más profunda de esta placa proliferan y se transforman en la matriz de la uña, las células más superficiales de la matriz se diferencian en sustancia de la uña, que es queratina dura. La porción inferior de la matriz prolifera y se diferencia continuamente. La uña en formación es expulsada del surco y, poco a poco, se extiende siguiendo la superficie dorsal del dedo hacia su parte más distal, la que permanece muy unida a la epidermis sobre la que se desliza, y que recibe el nombre de lecho ungueal; solo formada por la capa más profunda de la epidermis ya que la uña, en este sitio, corresponde a la capa córnea de la piel.

Malformaciones congénitas

Las malformaciones del sistema tegumentario son poco frecuentes, dentro de estas se pueden observar las siguientes:

1. Ictiosis: es la excesiva queratinización de la piel, se plantea como una enfermedad hereditaria de carácter autosómico recesivo. En casos extremos confiere al niño una apariencia desagradable, con aspecto de grandes escamas.

2. Hipertricosis: es el exceso de pelo causado por el aumento de la formación de los folículos pilosos, pueden estar localizadas en un área específica del cuerpo o ser generalizado.
3. Atriquia: falta congénita de pelo, suele estar acompañada de malformaciones derivadas del ectodermo (dientes y uñas).
4. Politelia: formación de pezones accesorios o supernumerarios, por persistencia de pequeños segmentos de la línea mamaria. Estos pueden aparecer en cualquier lugar del trayecto de la línea mamaria, pero más frecuentes en la región axilar.
5. Polimastia: cuando, por restos de la línea mamaria se origina una glándula completa en otro lugar.
6. Pezón invertido o plano: cuando los conductos galactóforos desembocan en el hundimiento epitelial primitivo y no se produce la eversión para formar el pezón.

Bibliografía

Alfonso, Z.C. ***et al*. (1985): *Embriología Humana*. Ed. Pueblo y Educación, La Habana, Cuba.**

Augustine K., E.T. Liu, T.W. (1993): Sadler Antisense attenuation of Wnt-1 and cardiac morphogenesis. *Dev. Genet.* 14:50.

Bermude Pérez, C., J. Juan Wulff Roja *et al*. (2003): Fotocopia operatoria: Fotocoagulación láser selectiva en el síndrome de transfusión intergemelar. *Rev. Obstétrica ginecológica*; Venez. (Online). Jun., Vol. 63, No.2 (Citado 12 febrero del 2008) p. 1001-6. Disponible en la World Wide Web: Síndrome de transfusión intergemelar. ISSN 0048-7732.

Brainerd Arey, L. (1969): Anatomía del desarrollo (Embriología). *Tratado y Manual de laboratorio*. Ed. Revolucionaria; 7ma ed. inglesa.

Brand-Seberi, B., B. Christ (1999): Genetic and epigenetic control of muscle development in vertebrates; *Cell Tiss Res*., 296:199.

Brent, R.L., L. Holmes (1988): Clinical and basic science from the thalidomide tragedy: what have we learned about the cause of limb defects? *Teratology*; 38:241.

Cabrera, D.M. (1990): *Histoembriología Bucodentaria*. Ed. Pueblo y Educación, La Habana, Cuba.

Carlson, B. M. (1999): *Human Embryology & Developmental Biology*. Ed. Mosby. St. Louis, Missouri. 2a ed., p. 494.

Colectivo de Autores (2000): *Atlas de Embriología Humana*. Ed. Ciencias Médicas (ECOMED).

Cunningham, F.G., N.F. Gant, K.J. Leveno *et al*. (2001): Fetal growth and development . In: *Willians Obstetric*. N.Y., Ed. Mc Graw Hill.

Dozin, A. (1996): Introduction a l´étude de la morphogenese des glandes sous-maxillaires et sublinguales chez l´embryon humain. *Arch. Biol*.(Liége), 77:459-610.

Duncan, S.A. (2000): Transcriptional regulation of liver development. *Dev. Dynam*; 219:131.

Eichele, G. (1996): Retinoids and vertebrate limb pattern formation. *Trends Genetics*; 12:218.

Endo, H., T. Oka (1991): An inmunohistochemical study of bronchial cells producing surfactant protein A in the developing human fetal lung. *Early Hum Dev*; 25:149.

Fuchs, E. (1990): Epidermal differentiation: the bare essential. *J Cell Biol*. 111:2807.

Holbrook, K.A., K. Wolff (1993): The structure and development of skin. In: Fitzpatrick TB *et al*. *Dermatology in General Medicine*, 4th ed. N.Y., Ed. Mac Graw-Hill, Chap. 8, pp. 97-145.

Jam Langman, T.W.S. (2005): *Embriología médica* (con orientación clínica) 8va ed., Ed. Médica Panamericana-Buenos Aires-Bogotá-Caracas-Madrid-México-Sao-Paulo.

Johnson, R. l, E. Laufer, R.D. Riddle, C. Tabin (1994): Ectopic expression of sonic hedgehog alters Dorsoventral patterning of somites. *Cell*., 79:1165.

Junqueira, L.C., J. Carneiro (2008): *Histología Básica*. Editorial Guanabara Koogan S.A., Río de Janeiro, 11a ed., p. 524.

Keith Moore, L., T.V.N. Persaud (2008): *Embriología Clínica*. Ed. Elsevier Ltda., Río de Janeiro, Brasil 8va ed., p. 536.

Lie, R.T., A.J. Wilcox, R. Skjaerven (2001): Survival and reproduction among males with birth defects and risk of recurrence in their children. *J.A.M.A*., 285:755.

MacDonal, R. *et al*. (1995): Midline signalling is required for pax gene regulation and patterning of the eyes. *Development*, 12:3261.

Mc Dowell, E.M. (1993): Pattern of proliferation and differentiation during fetal development of the airway epithelium. *Anat Rec*., 236:11-14.

Meno, C. (1996): Left-Right asymmetric expression of the TGF-B family member lefty in mouse embryos. *Nature*, 38:151.

Nishimura, Y., Y. Kumoi (1992): The embryonic development of the human external auditory maetus. Preliminary report. *Acta otolaryngol*., 112:496-503.

Pizette, S., C. Abate Shen, L. Niswander (2001): BMP controls proximodistal outgrowth, via induction of the apical ectodermal

ridge, and dorsoventral patterning in the vertebrate limb. *Development*, 128:4463.

Sherwood, L. (2007): Human Physiology: *From cells to systems*. Ed. Thomson Broks/Cole, Belmont, California 6a rd., p. 889.

Stern, H.M., A.M.C. Brown, S.D. Hauscka (1995): Myogenesis in paraxial mesoderm: preferential induction by dorsal neural tube and by cells expressing Wnt-1. *Development*, 121:3675.

Taber, L.A., T.E. Lin, E.B. Clark (1995): Mechanics of cardiac looping. *Dev Dyn*, 203:42-50.

Thorogood, P. (1997): *The head and face*. In Thorogoog P., (ed). Embryos, genes,and birth defects. New York, Wiley & Sons.

William Ganong, F. (2006): *Fisiología Médica*. Ed. Mc Graw Hill Interamericana de Brasil. Río de Janeiro, 22a ed., p. 778.